ISSN 2308-7005

ХАРКІВСЬКА ХІРУРГІЧНА ШКОЛА

№ 1(64) 2014

МЕДИЧНИЙ НАУКОВО-ПРАКТИЧНИЙ ЖУРНАЛ

Національна академія медичних наук України
ДУ «Інститут загальної та невідкладної хірургії імені В. Т. Зайцева НАМН України»

Харківський національний медичний університет

«Харківська хірургічна школа» — медичний науково-практичний журнал
Заснований у листопаді 2000 р.
Виходить 6 разів на рік

Засновник —
ДУ «Інститут загальної та невідкладної хірургії імені В.Т. Зайцева НАМН України»

Свідоцтво про державну реєстрацію друкованого засобу масової інформації серія КВ № 20183-9983ПР від 20.08.2013 р.

Журнал внесено до переліку фахових видань у галузі медичних наук (Постанова президії ВАК України № 1-05/06 від 16.12.2009 р.)

Рекомендовано вченою радою ДУ «ІЗНХ імені В. Т.Зайцева НАМН України» (Протокол № 02 від 20.01.2014 р.)

Редактор
Н. В. Карпенко
Коректор
В. В. Теплинська
Адміністратор
К. В. Пономарьова
Перекладачі:
С. Ю. Басилайшвілі

Підписано до друку 23.01.2014 р.
Формат 60×84 1/8.
Папір офсетний. Друк офсетний.
Ум. друк. арк. 12,75.
Обл.-вид. арк. 10.15. Тираж 1000 пр.

Адреса редакції:
61018, м. Харків,
в'їзд Балакірєва, 1.
Тел.: (057) 715-33-48
349-41-99
715-33-45

Видання віддруковане у ТОВ фірма «НТМТ»
61072, м. Харків,
просп. Леніна, 58, к. 106
Тел. (057) 763-03-80

Розмножування в будь-який спосіб матеріалів, опублікованих у журналі, допускається лише з дозволу редакції

Відповідальність за зміст рекламних матеріалів несе рекламодавець

© «Харківська хірургічна школа», 2014

Головний редактор В. В. Бойко

Заст. головного редактора
І. А. Криворучко
Заст. головного редактора
І. А. Тарабан
Відповідальний секретар
Ю. А. Бачерікова

РЕДАКЦІЙНА КОЛЕГІЯ:

П. А. Бездетко
М. М. Велігоцький
М. К. Голобородько
Т. Г. Григор'єва
В. Б. Давиденко
Б. М. Даценко
В. Г. Дуденко
О. О. Зайцев
Ю. І. Караченцев
В. В. Леонов
В. М. Лісовий
В. К. Логачов
В. І. Лупальцов
О. В. Малоштан
О. О. Павлов
М. В. Панченко
Б. І. Пєєв
В. І. Сипітий
В. О. Сипливий
В. І. Стариков
С. В. Сушков
А.К. Флорікян
О. М. Тищенко
Є. Д. Хворостов
Ю. Л. Шальков
С. І. Шевченко

РЕДАКЦІЙНА РАДА:

С. А. Андреєщев (Київ)
М. М. Бондаренко (Дніпропетровськ)
О. Ф. Возіанов (Київ)
В. К. Гринь (Донецьк)
М. Ф. Дрюк (Київ)
Ю. П. Зозуля (Київ)
І. В. Іоффе (Луганськ)
Л. Я. Ковальчук (Тернопіль)
П. Г. Кондратенко (Донецьк)
М. Г. Кононенко (Суми)
Г. В. Книшов (Київ)
К. П. Павличенко (Донецьк)
Л. Г. Розенфельд (Київ)
В. Ф. Саєнко (Київ)
С. А. Сушков (Вітебськ, Білорусь)
М. І. Тутченко (Київ)
С. О. Шалімов (Київ)

Зміст

ОРИГІНАЛЬНІ ДОСЛІДЖЕННЯ

Результаты хирургического лечения больных раком желудка с применением модифицированной арефлюксной методики формирования пищеводного анастомоза 6
В. В. Бойко, С. А. Савви, Е. А. Новиков, А. Б. Старикова

Выбор метода пластики при выполнении симультанных антирефлюксных операций у больных с осложнёнными формами язвенной болезни двенадцатиперстной кишки 11
Н. Н. Велигоцкий, В. В. Комарчук, А. В. Горбулич, Е. В. Комарчук

Сравнительная оценка традиционной и лапароскопической литоэкстракции для лечения холедохолитиаза 17
О. И. Миминошвили, А. Д. Сомов, В. Ю. Михайличенко

Резекция желудка по Ру с инвагинационным энтеро-энтероанастомозом в хирургии при рецидивных и осложненных язвах двенадцатиперстной кишки 21
Ф. Н. Нишанов, Б. Р. Абдуллажанов, М. Ф. Нишанов, У. Д. Усманов

Сравнительная клинико-морфологическая характеристика рака щитовидной железы за периоды с 1980 по 1986 гг. и с 2006 по 2012 гг. 24
С. И. Шевченко, Р. С. Шевченко, О. С. Цыганенко

ПИТАННЯ ХІРУРГІЧНОЇ ІНФЕКЦІЇ

Комплексное лечение послеоперационного перитонита 29
В. В. Бойко, И. А. Криворучко, Ю. В. Иванова, С. А. Савви, Е. В. Мушенко, А. Н. Гамидов, М. С. Повеличенко, В. Н. Лыхман

Профилактика гнойно-септических осложнений при операциях на прямой кишке 36
А. Б. Даценко, М. С. Або Гали, Б. М. Даценко, В. А. Седак, Р. А. Хмызов

Contents

ORIGINAL RESEARCHES

Results of surgical treatment of patients with gastric cancer using a modified antireflux technique of formation of esophageal anastomosis 6
V. V. Boyko, S. A. Savvi, E. A. Novikov, A. B. Starikova

The choice of plasty method in performing simultaneous antireflux surgery in patients with complicated duodenal ulcers 11
N. N. Velyhotsky, V. V. Komarchuk, A. V. Horbulych, E. V. Komarchuk

Comparative evaluation of traditional and laparoscopic lithoextraction for the treatment of choledocholithiasis 17
O. I. Miminoshvili, A. D. Somov, V. Yu. Mihailichenko

Roux gastrectomy with invaginated entero-enteroanastomosis in surgery for recurrent and complicated duodenal ulcers 21
F. N. Nishanov, B. R. Abdullazhanov, M. F Nishanov, U. D. Usmanov

Comparison of clinical and morphological characteristics of thyroid cancer from 1980 to 1986 and from 2006 to 2012 24
S. I. Shevchenko, R. S. Shevchenko, O. S. Tsyganenko

QUESTIONS OF SURGICAL INFECTIONS

Complex treatment of postoperative peritonitis 29
V. V. Boyko, I. A. Krivoruchko, Y. V. Ivanova, M. S. Povelicheko, S.A. Savvi, E.V. Mushenko, A. N. Gamidov, M. S. Povelichenko

Prevention of pyoseptic complications during operations on the rectum 36
A. B. Datsenko, M. S. Abo Gali, B. M. Datsenko, V. A. Sedaka, R. A. Hmyzov

К обоснованию превентивной коррекции метаболической интоксикации при перитоните 42
И. А. Акперов, Ю. Л. Шальков, А. П. Мартыненко, Б. А. Косяков

Сучасні підходи до діагностики та лікування сепсису 45
В. І. Десятерик, В. В. Шаповалюк, Є. С. Шевченко

Геронтологічні особливості ендогенної інтоксікації у пацієнтів з перитоніальним сепсисом при проведенні інтраопераційної інтестиносанації 52
Б. І. Слонецький, М. І. Тутченко, М. В. Максименко, Ахмед М. О. Батавіл, О. Д. Довженко, І. В. Вербицький

Фактори ризику розвитку ранової інфекції після апендектомії. 56
М. Д. Желіба

Зміни показників лейкоцитарних індексів у хворих з гнійно-некротичними ускладненнями синдрому діабетичної стопи. 60
Д. С. Прийменко

The validation of preventive correction of metabolic intoxication in peritonitis. 42
I. A. Akperov, Yu. L. Shalkov, A. P. Martinenko, B. A. Koseakov

Modern approaches to the diagnosis and treatment of sepsis 45
V. I. Desiateryk, V. V. Shapovalyuk, E. S. Shevchenko

Gerontological features of endogenous intoxication in patients with peritoneal sepsis during intraoperative intestynosanatsiyi 52
B. I. Slonetsky, M. I. Tutchenko, M. V. Maksimenko, Ahmed M. O. Batavil, O. D. Dovzhenko, I. V. Verbitsky

Risk factors of development of wound infection after appendectomy. 56
M. D. Zheliba

Changes in indicators of leukocyte indices in patients with purulent-necrotic complications of diabetic foot syndrome 60
D. S. Priimenko

ПИТАННЯ ТРАНСПЛАНТОЛОГІЇ

Хірургічне лікування гепатоцелюлярної карциноми: трансплантація печінки. 64
П. А. Аббасов

QUESTIONS OF TRANSPLANTATION

Surgical treatment of hepatocellular carcinoma: liver transplantation 64
P.A. Abbasov

ПИТАННЯ ТРАВМАТИЧНОЇ ХВОРОБИ

Післяопераційні внутрішньочеревні кровотечі у постраждалих з абдомінальною травмою 67
В. В. Бойко, А. В. Лелиця, Г. Е. Миловидова, А. М. Соцький

QUESTIONS OF TRAUMATIC DISEASE

Postoperative intraperitoneal bleeding at patients with abdominal trauma. 67
V. V. Boyko, A. V. Lelytsya, G. E. Mylovydova, A. M. Sotsky

ПИТАННЯ ТОРАКАЛЬНОЇ ХІРУРГІЇ

Первый случай применения клапанного бронхоблокатора в Харькове 70
В. В. Бойко, Д. Э. Лопатенко, А. Н. Коротких

Опыт применения миниинвазивных доступов при двусторонних резекциях легкого с коррекцией гемиторакса. 73
И. В. Корпусенко, О. В. Белов

QUESTIONS OF THORACAL SURGERY

The first case of the use of a valvular bronchoblokator in Kharkov 70
V. V. Boyko, D. E. Lopatenko, A. N. Korotkih

Experiens of minimally invasive management in hemitorax correction by bilateral lung resections 73
I. V. Korpusenko, O. V. Belov

ПИТАННЯ ОФТАЛЬМОЛОГІЇ

Клінічна оцінка ефективності ерадикаційної терапії збудника *Helicobacter pylori* у лікуванні хворих на гостру форму центральної серозної хоріоретинопатії. 77

П. А. Бездітко, І. М. Лагоржевська, О. В. Заволока

QUESTIONS OF OPHTHALMOLOGY

Clinical efficiency of *Helicobacter pylori* infection eradication in treatment of patients with acute form of central serous chorioretinopathy 77

P. A. Bezditko, I. M. Lahorzhevska, O. V. Zavoloka

ПИТАННЯ АКУШЕРСТВА ТА ГІНЕКОЛОГІЇ

Оптимизация комплексных подходов к хирургическому лечению цервикальной эктопии в современной гинекологической практике 82

Д. А. Говсеев

QUESTIONS OF OBSTETRICS AND GYNECOLOGY

Optimization of the complex approaches to surgical treatment of cervical ectopia in curent gynecological practice. 82

D. A. Govsejev

ОГЛЯД ЛІТЕРАТУРИ

Современное состояние вопроса острой спаечной кишечной непроходимости 87

В. В. Бойко, И. А. Тарабан, Д. А. Евтушенко, И. Я. Евтушенко, Н. М. Воскресенская, Ю. А. Бачерикова, А. В. Новиченко

Інтубація кішечнику: критичний погляд. 91

М. А. Мендель, Є. В. Волостников, Ю. В. Плотніков, В. Д. Шейко, Я. Шмідт

LITERATURE REVIEW

The present state of acute adhesive intestinal obstruction problem 87

V. V. Boyko, I. A. Taraban, D. O. Yevtushenko, I. J. Yevtushenko, N. M. Vjscresenscay, Y. A. Bacherikova, A. V. Novichenko

Intestinal intubation: critical view 91

N. A. Mendel, E. V. Volostnikov, Yu. V. Plotnikov, V. D. Sheiko, J. Schmidt

ЗАПИСКИ ПРАКТИЧНОГО ЛІКАРЯ

Евентерація. Лікування ускладнень 98

В. В. Бойко, А. В. Козаченко, Г. І. Гербенко, І. Я. Бугаков, Ю. І. Ісаєв, О. В. Кравцов, О. Є. Грязін, Ю. І. Козін, Д. С. Єфімов, С. І. Макєєв

Хірургічне лікування ускладнених псевдокіст підшлункової залози: мініінвазивні чи «відкриті» втручання? 103

В. М. Копчак, І. А. Криворучко, Н. М. Гончарова

Методы ликвидации осложненной остаточной полости после эхинококкэктомии печени. 107

Ф. Н. Нишанов, А. З. Отакузиев

Эволюция хирургической тактики в коррекции желчеистечений после лапороскопической холецистэктомии с использованием миниинвазивных технологий. 112

Е. Д. Хворостов, С. А. Бычков, Р. Н. Гринев

NOTES OF MEDICAL PRACTITIONER

Eventration. Treatment of complications. 98

V. V. Boyko, A. V. Kozachenko, G. I. Gerbenko, I. J. Bugakov, Y. I. Isaev, A. V. Kravtsov, A. E. Gryazin, Y. I. Kozin, D. S. Efimov, S. I. Makeev

Surgical treatment of complications of pancreatic pseudocysts: minimally invasive or «open» intervention? 103

V. M. Kopchak, I. A. Kryvoruchko, N. M. Goncharova

Methods of elimination complicated of residual cavity of the liver after echinococcectomy 107

F. N. Nishanov, A. Z. Otakuziev

Evolution of surgical tactics at bile leakage correction after laparoscopic cholecystectomy using minimally invasive technologies. 112

E. D. Khvorostov, S. A. Bychkov, R. N. Grynyov

Порівняльний аналіз
післяопераційної безпеки методів
хірургічного лікування хворих
з непухлинною обтураційною
жовтяницею. 115
С. І. Саволюк

Залежність показників якості життя
пацієнтів від методу хірургічної корекції
ускладненої жовчнокам'яної хвороби 121
*А. І. Годлевський, С. І. Саволюк, А. В. Фуніков,
О. А. Ярмак*

Методические аспекты
назогастроинтестинальной интубации
при острой хирургической патологии 125
*Б. С. Запорожченко, И. Е. Бородаев,
О. Б. Зубков, П. Т. Муравьев, В. Н. Качанов*

Тактичні підходи до лікування гострої
кишкової непрохідності – роль і місце
назоінтестинальної інтубації 129
*В. В. Грубник, В. В. Міщенко,
Ю. М. Кошель*

Особенности хирургического лечения
лучевых повреждений покровных тканей . . . 133
Н. В. Красносельский, С. А. Т. Гони

Лапароскопическая аппендэктомия
как параллель традиционной
аппендэктомии в лечении
острого аппедицита. 136
*Р. В. Бондарев, А. Л. Чибисов,
С. С. Селиванов*

Аналіз результатів лікування хворих на
синдром Меллорі – Вайсса 140
В. О. Шапринський, А. І. Дзьоба

Собственный опыт лечения
гастродуоденальных кровотечений
язвенной этиологии. 144
Д. И. Гребенюк

ЮВІЛЕЇ

Борис Макарович Даценко
(к 80-летию со дня рождения) 149

НЕКРОЛОГИ

Шальков Юлий Леонидович 151

Comparative analysis
of postoperative safety methods
surgical treatment of patients
with noncancer obstructive
jaundice 115
S. I. Savoljuk

Dependence of the quality of life
of patients on the method of surgical
correction of complicated cholelithiasis. 121
*A. I. Godlewski, S. I. Savolyuk, A. V. Funikov,
O. A. Yarmak*

Methodological aspects
of nasogastrointestinal intubation
in acute surgical pathology 125
*B. S. Zaporozhchenko, I. E. Borodaev, O. B. Zubkov,
P. T. Muravev, V. N. Kachanov*

Tactical approaches to the treatment of acute
intestinal obstruction — the role and place
of nasointestinal intubation 129
*V. V. Grubnik, V. V. Mishchenko,
Yu. M. Koshel*

Features of surgical treatment of radiation
damage epithelial tissues. 133
N. V. Krasnosel'skii, S. A. T. Goni

Laparoscopic apendectomy as
a parallel of traditional apendectomy
in treatment of acute
appendicitis 136
*R. V. Bondarev, A. L. Chibisov,
S. S. Selivanov*

Analysis of the results of the treatment
of the Mallory – Weiss syndrome 140
V. O. Shaprinskiy, A. I. Dzoba

Own experience in the treatment
of gastroduodenal bleedings
of ulcer etiology. 144
D.I. Grebeniuk

В. В. Бойко, С. А. Савви, Е. А. Новиков, А. Б. Старикова

ГУ «Институт общей и неотложной хирургии им. В. Т. Зайцева НАМНУ», г. Харьков

Харьковский Национальный университет им. В. Н. Каразина

© Коллектив авторов

РЕЗУЛЬТАТЫ ХИРУРГИЧЕСКОГО ЛЕЧЕНИЯ БОЛЬНЫХ РАКОМ ЖЕЛУДКА С ПРИМЕНЕНИЕМ МОДИФИЦИРОВАННОЙ АРЕФЛЮКСНОЙ МЕТОДИКИ ФОРМИРОВАНИЯ ПИЩЕВОДНОГО АНАСТОМОЗА

Резюме. Изучены результаты лечения 272 больных раком желудка. По разработанной методике проведено восстановление непрерывности пищеварительного тракта с формированием арефлюксного анастомоза с использованием низкоаллергенных атравматичных нитей 139 пациентам основной группы. Группу сравнения составили 133 пациента, получивших хирургическое лечение по стандартным методикам. Сравнительный анализ показал, что в основной группе частота внутрибрюшных послеоперационных осложнений составила 12,9 %, в группе сравнения – 24,1 %. Летальность в основной группе составила 4,3 %, в группе сравнения – 7,5 %. При этом отмечено уменьшение развития функциональных и органических синдромов в основной группе (10,8 %) по сравнению со второй группой (29,3 %), что дает возможность обеспечить более высокие показатели качества жизни у данной категории больных.

Ключевые слова: *рак желудка, пищеводный анастомоз, рефлюкс-эзофагит, рубцовая стриктура.*

Введение

Проблема лечения рака желудка продолжает оставаться одной из самых актуальных и сложных в современной онкологии. Возникающие при этом сложности обусловлены высоким риском развития тяжелых интра- и послеоперационных осложнений, а также тем, что отдаленные последствия радикальных комбинированных операций приводят к снижению физических, психологических, социальных показателей качества жизни с возможной инвалидизацией. Так, было отмечено, что после перенесенных проксимальной резекции и гастрэктомии вследствие отсутствия замыкательного кардиального жома у 80 % больных отмечаются пострезекционные и постгастрэктомические синдромы, частота и выраженность которых зависят в основном от объема проводимого оперативного вмешательства [3, 4, 6, 7].

По современным представлениям, хирургическая операция должна обеспечивать не только необходимый радикализм, но и максимально полное восстановление функции пищеварительного тракта и трудоспособности больных [2, 5]. Поэтому большой интерес вызывают поиски новых подходов к комбинированному лечению рака, включая выбор объема вмешательства на желудке, оптимального операционного доступа и способ формирования анастомоза, которые обеспечивают приемлемые непосредственные и отдаленные результаты, не увеличивая при этом частоту осложнений [7, 8].

Цель работы

Оценить эффективность лечения рака желудка с использованием модифицированной арефлюксной методики формирования пищеводного анастомоза.

Материалы и методы исследования

Проанализированы результаты лечения 272 больных местнораспространенным раком желудка, получавших лечение с 2000 по 2012 гг. (из них мужчин – 189 и женщин – 83). Возраст больных варьировал от 36 до 75 лет. Объем диагностического обследования включал в себя: клинический осмотр, эзофагогастроскопию с биопсией, рентгенографию грудной клетки и желудка, ультразвуковое исследование органов брюшной полости и малого таза, спиральную компьютерную томографию органов брюшной полости с болюсным контрастированием. Кроме того, проводили комплексную оценку соматического статуса пациента, анестезиологического риска, коррекцию сопутствующей патологии. У 60 % больных имелась выраженная клинически значимая сопутствующая патология сердечно-сосудистой, бронхолегочной и эндокринной систем.

В большинстве случаев (175 больных, 64,3 %) было тотальное и субтотальное поражение органа. Наиболее часто, в 72 случаях (26,5 %)

опухоль была представлена низко- и недифференцированным раком.

У каждого второго больного отмечались анемия I-III степени, гипопротеинемия, электролитные нарушения. У 1/3 больных комбинированная операция выполнялась на фоне дисфагии или стеноза разной степени выраженности.

Для сравнительного анализа больные были разделены на 2 группы: 1-я группа (основная), в неё были включены 139 больных, которым при формировании инвагинационного антирефлюксного эзофагогастро- и эзофагоэнтероанастомоза использовали низкоаллергенные атравматичные нити.

Применяли разработанную нами методику, при которой после мобилизации и лимфодиссекции производилось двухэтапное отсечение пищевода. Первым этапом циркулярно, обязательно под косым углом по отношению к продольной оси пищевода рассекается мышечный слой до подслизистого слоя. Мышечный слой при этом сокращается. При помощи ножниц аккуратно смещают мышечный слой и дополнительно выделяют слизисто-подслизистый, таким образом, чтобы слизисто-подслизистая площадка была шириной приблизительно 1,5-2,0 см. После этого, также под косым углом пищевод отсекают по дистальному краю мобилизованной слизисто-подслизистой площадки. Сократившаяся по краю мышечная оболочка создает в этой области гипертрофированный участок, который частично играет роль своеобразного жома в анастомозе. Далее для анастомоза подготавливается участок на проксимальной части органа, который соединяется с пищеводом (желудок или тонкая кишка), при этом иссекаются кусочек серозно-мышечного слоя для мобилизации площадки слизисто-подслизистого слоя. Просвет анастомозируемого органа вскрывают. Формируют сначала первый (внутренний) ряд слизисто-подслизистых швов. Затем формируют второй ряд швов с инвагинацией пищевода в просвет кишки (рис. 1) или желудка, при этом образуется складка-створка из сшитых слизисто-подслизистых слоев, играющая роль свободного клапана, который предотвращает возникновение рефлюкса содержимого органа (желудка или кишки) в пищевод. Отсечение мышечного и слизисто-подслизистого слоев пищевода под острым углом позволяет увеличить площадь просвета органа, и таким образом предотвратить развитие рубцовой стриктуры пищеводного анастомоза.

В качестве шовного материала использовали низкоаллергенные рассасывающиеся нити с атравматичными иглами (викрил, монокрил, ПДС).

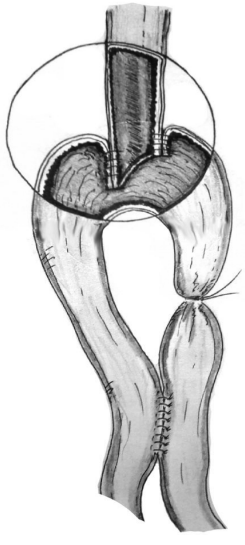

Рис. 1. Конечный этап операции, сформирован инвагинационный антирефлюксный пищеводно-тонкокишечный анастомоз

Вторая группа (сравнения), представленная 133 больными, в которой непрерывность пищеварительного тракта производилась путем формирования пищеводно-кишечного анастомоза по Грэхем – Петровскому, по Ру, по Зайцеву – Донцу и эзофаго-гастроанастомоза по Шалимову с использованием в качестве шовного материала нерассасывающегося или условно рассасывающегося шовного материала путем наложения отдельных узловых швов.

Группы не имели существенных различий как по клиническим показателям (пол, возраст, общее состояние), так и по прогностически важным характеристикам опухолевого процесса (локализация, морфология, стадия и др.), что позволило провести сравнительный анализ.

Все больные были радикально прооперированы, комбинированная гастрэктомия выполнена 95 пациентам (табл. 1, 2).

Всем пациентам выполнялась перигастральная лимфодиссекция в объеме D2.

Таблица 1

Объем выполненных оперативных вмешательств

Объем операции	Количество операций			
	Основная группа		Группа сравнения	
	абс.	%	абс.	%
Гастрэктомия	50	35,9	48	36,1
Комбинированная гастрэктомия	48	34,6	47	35,3
Субтотальная проксимальная резекция	36	25,9	35	26,3
Экстирпация культи желудка	5	3,6	3	2,3
Всего	139	100,0	133	100

Таблица 2

Основные виды комбинированных гастрэктомий

Характер хирургического вмешательства		Количество операций			
На желудке	На соседних органах	Основная группа		Группа сравнения	
Гастрэктомия		абс.	%	абс.	%
	Спленэктомия, резекция поджелудочной железы	14	29,2	12	25,5
	Спленэктомия, резекция абдоминального отдела пищевода	11	22,9	11	23,4
	Спленэктомия, резекция поджелудочной железы, печени	6	12,5	7	14,9
	Спленэктомия, резекция поджелудочной железы, поперечного отдела толстой кишки	7	14,6	8	17,1
	Резекция поперечной ободочной кишки	10	20,8	9	19,1
	Всего	48	100,0	47	100,0

Результаты исследования и их обсуждение

Послеоперационный период у 215 больных (79,0 %) протекал гладко. Осложнения со стороны сердечно-сосудистой системы имели место у 4 больных (2,9 %) основной группы: инфаркт миокарда – у одного больного, острая сердечно-сосудистая недостаточность – у 3 пациентов (2,2 %). Со стороны дыхательной системы плеврит наблюдался у 6 больных (4,3 %). В группе сравнения острая сердечно-сосудистая недостаточность имела место в 3 случаях (2,3 %), тромбоэмболия легочной артерии – у одного больного. Плеврит отмечен у 9 пациентов (6,8 %).

Практическая ценность того или иного способа восстановления непрерывности пищеварительного тракта в большей мере выражается в частоте возникновения несостоятельности швов анастомоза. Так, по данным различных авторов это осложнение составляет от 2,8 до 8 % [1, 4, 9]. В нашем исследовании в основной группе несостоятельность швов анастомоза возникла у 5 человек (3,6 %) и в группе сравнения у 11 (8,3 %), причем следует отметить, что в 10 случаях это отмечалось после комбинированных операций с удалением селезенки, толстой кишки, резекции поджелудочной железы.

Перитонит развился у 10 человек (3,7 %): в основной группе его причиной в 2 случаях (1,4 %) был панкреонекроз, в одном (0,7 %) – несостоятельность швов анастомоза. В группе сравнения несостоятельность швов анастомоза у 5 пациентов (3,8 %), панкреонекроз у 2 (1,5 %) также привели к развитию перитонита.

Несколько реже были отмечены такие осложнения как острая кишечная непроходимость – 2 случая (1,4 %), абсцесс в поддиафрагмальной области – 2 случая (1,4 %), острый послеоперационный панкреатит – у 3 больных (2,2 %), внутрибрюшное кровотечение – у одного больного в основной группе, в группе сравнения острая кишечная непроходимость наблюдалась в 1 случае, межкишечный абсцесс – в 2 случаях (1,5 %), поддиафрагмальный абсцесс – в 3 (2,3 %), внутрибрюшное кровотечение – у одного больного, острый послеоперационный панкреатит – у 5 (3,8 %) больных.

Таблица 3

Характер и структура ранних послеоперационных осложнений

Вид осложнения	Основная группа		Группа сравнения	
	абс.	%	абс.	%
Несостоятельность швов анастомоза	5	3,6	11	8,3
Поддиафрагмльный абсцесс	2	1,4	3	2,3
Межкишечный абсцесс	—	—	2	1,5
Перитонит	3	2,2	7	5,3
Внутрибрюшное кровотечение	1	0,7	1	0,7
Острый послеоперационный панкреатит	3	2,2	5	3,8
Острая кишечная непроходимость	2	1,4	1	0,7
Панкреонекроз	2	1,4	2	1,5
Всего	18	12,9	32	24,1
Нехирургические осложнения				
Плеврит	6	4,3	9	6,8
Острая сердечно-сосудистая недостаточность	3	2,2	3	2,3
Инфаркт миокарда	1	0,7	—	—
ТЭЛА	—	—	1	0,7

Клинические проявления дисфагии в ближайшем периоде после операции (до 20 суток) наблюдались у 7 больных (5,0 %) основной группы и у 18 больных (13,5 %) группы сравнения. Проведенные исследования показали, что причиной их возникновения во всех случаях был послеоперационный анастомозит. Характер и структура ранних послеоперационных осложнений представлены в табл. 3.

В нашем материале общая послеоперационная летальность составила 7,8 % от общего числа больных. В основной группе перитонит вследствие несостоятельности швов анастомоза был причиной смерти у 1 больного, прогрессирующий панкреонекроз у 2 (1,4 %). В группе сравнения перитонит вследствие несостоятельности швов анастомоза явился причиной смерти у 5 больных (3,8 %), панкреонекроз у 2 больных (1,5 %).

По данным литературы показатель послеоперационной летальности варьирует от 2,8 % до 16 % [3, 7].

Осложнения со стороны сердечно-сосудистой системы привели к смерти 3 пациентов основной группы и 3 пациента группы сравнения (табл. 4).

Таблица 4

Причины летальных исходов у больных раком желудка

Причина смерти	Основная группа		Группа сравнения	
	абс.	%	абс.	%
Несостоятельность швов анастомоза	1	0,7	5	3,8
Панкреонекроз	2	1,4	2	1,5
Острая сердечно-сосудистая недостаточность	3	2,2	3	2,3

При комплексном клинико-рентгенологическом и эндоскопическом обследовании пациентов основной группы через 3, 6, 12, 24 мес. рефлюкс-эзофагит I-II степени наблюдался у 9 больных (6,5 %) основной группы и у 22 больных (16,5 %) в группе сравнения. Больные жаловались на чувство жжения за грудиной, которое возникало периодически лежа, а также в наклонном положении. По мере увеличения срока после операции (1-2 года) эти расстройства постепенно уменьшались, что в целом соответствует данным литературы [6].

Следует отметить, что благодаря эффективности разработанной нами методике отмечено значительное снижение количества рубцовых сужений анастомозов. Так, в основной группе это осложнение в сроки 6 мес. и позже выявлено у 6 пациентов (4,3 %), в группе сравнения в 3,8 раза чаще – у 17 пациентов (12,8 %). Ранний рубцовый стеноз через 3-6 нед. отмечен у 2 пациентов (1,4 %) основной группы и у 5 (3,8 %) в группе сравнения.

Таблица 5

Функциональные и органические пострезекционные синдромы

Пострезекционный синдром	Основная группа		Группа сравнения	
	абс.	%	абс.	%
Рефлюкс-эзофагит	9	6,5	22	16,5
Рубцовое сужение анастомоза	6	4,3	17	12,8
Всего	15	10,8	39	29,3

Таким образом, применение модифицированной методики формирования пищеводного анастомоза с использованием низкоаллергенных атравматичных нитей позволило улучшить функциональные результаты радикальных операций, сохранив при этом удовлетворительный уровень непосредственных и отдаленных результатов.

Выводы

1. Внедрение в клиническую практику арефлюксного способа формирования пищеводно-желудочно-кишечного анастомоза с использованием низкоаллергенных атравматичных нитей позволило снизить частоту внутрибрюшных послеоперационных осложнений до 12,9 % в основной группе по сравнению с группой сравнения – 24,1 %.

2. Формирование арефлюксного анастомоза с использованием низкоаллергенных атравматичных нитей позволило уменьшить вероятность развития функциональных и органических синдромов у больных в основной группе до 10,8 % по сравнению с группой сравнения – 29,3 %.

Применение данной методики является одним из перспективных направлений в профилактике развития серьезных пострезекционных и постгастрэктомических синдромов у больных раком желудка.

ЛИТЕРАТУРА

1. Айталиев М. С. Опыт хирургического лечения рака проксимального отдела желудка / М. С. Айталиев // Рос. онкол. журн. – 2005. – № 5. – С. 30.
2. Бондарь Г. В. Перспективы пластической хирургии рака желудка. Обзор литературы и собственных исследований / Г. В. Бондарь, А. Ю. Попович, Ю. В. Думанский // Журн. АМН Украины. – 2001. – № 2. – С. 260-274.
3. Давыдов М. И. Рак проксимального отдела желудка: стандарты хирургического лечения, основанные на 30-летнем опыте / М. И. Давыдов, М. Д. Тер-Ованесов, И. С. Стидили // Вестник РАМН. – 2003. – № 1. – С. 9-25.
4. Результаты комбинированных операций при местно-распространенном раке желудка / С. Г. Афанасьев, А. В. Августинович, С. А. Тузиков [и др.] // Онкология. Журнал им. П. А. Герцена. – 2013. – № 2. – С. 13.
5. Стандарты лечения рака желудка, перспективы и возможности / Г. В. Бондарь, А. Ю. Попович, Ю. В. Думанский [и др.] // Український медичний альманах. – 2005. – Т. 8, № 3. – С. 24.
6. Тюляндин С. А. Практическая онкология: избранные лекции / С. А. Тюляндин, В. М. Моисеенко – Спб.: Центр ТОММ. – 2004. – 784 с.
7. Функциональные аспекты хирургии рака желудка / Г. К. Жерлов, Д. В. Зыков, С. С. Клоков [и др.] // Рос. онкол. журн. – 2003. – № 4. – С. 27-31.
8. Чернявский А. А. Хирургия рака желудка и пищеводно-желудочного перехода / А. А. Чернявский. – Н. Новгород: ДЕКОМ, 2008. – 360 с.
9. Rationale for gastrectomy with D2 lymphadenectomy in the treatment of gastric cancer / A. D. De Liano, C. Yarnos, R. Aguilar [et al.] // Gastric Cancer. – 2008. – № 11. – P. 96-102.

РЕЗУЛЬТАТИ ХІРУРГІЧНОГО ЛІКУВАННЯ ХВОРИХ НА РАК ШЛУНКА ІЗ ЗАСТОСУВАННЯМ МОДИФІКОВАНОЇ АРЕФЛЮКСНОЇ МЕТОДИКИ ФОРМУВАННЯ СТРАВОХОДНОГО АНАСТОМОЗУ

В. В. Бойко, С. А. Савві, Є. А. Новіков, А. Б. Старікова

Резюме. Вивчені результати лікування 272 хворих на рак шлунка. По розробленій методиці проведено відновлення неперервності стравохідного тракту з формуванням арефлюксного анастомозу з використанням низькоалергенних атравматичних ниток 139 пацієнтам основної групи. Групу порівняння склали 133 пацієнта, які отримали хірургічне лікування за стандартними методиками. Порівняльний аналіз показав, що в основній групі частота внутрішньочеревних післяопераційних ускладнень склала 12,9 %, в групі порівняння – 24,1 %. Летальність в основній групі склала 4,3 %, в групі порівняння – 7,5 %. При цьому відмічено зменшення розвитку функціональних та органічних синдромів в основній групі (10,8 %) в порівнянні з другою групою (29,3 %), що дає можливість забезпечити більш високі показники якості життя у даної категорії хворих.

Ключові слова: *рак шлунка, стравохідний анастомоз, рефлюкс-езофагіт, рубцева стріктура.*

RESULTS OF SURGICAL TREATMENT OF PATIENTS WITH GASTRIC CANCER USING A MODIFIED ANTIREFLUX TECHNIQUE OF FORMATION OF ESOPHAGEAL ANASTOMOSIS

V. V. Boyko, S. A. Savvi, E. A. Novikov, A. B. Starikova

Summary. The study involved 272 patients with gastric cancer. Conducted by the developed technique restore continuity of the digestive tract to form antireflux anastomosis using atraumatic low-allergenic threads in 139 patients of the main group. Comparison group consisted of 133 patients who received surgical treatment according to standard procedures. Comparative analysis showed that in the main group frequency of intraabdominal postoperative complications was 12.9% in the comparison group - 24.1%. Mortality in the main group was 4.3% in the comparison group - 7.5%. In this marked decrease in the development of functional and organic syndromes in the main group (10.8%) compared with the second group (29.3%), which makes it possible to provide a higher quality of life in these patients.

Key words: *gastric cancer, esophageal anastomosis, reflux esophagitis, corrosive stricture.*

Н. Н. Велигоцкий,
В. В. Комарчук,
А. В. Горбулич,
Е. В. Комарчук

Харьковская медицинская академия последипломного образования

© Коллектив авторов

ВЫБОР МЕТОДА ПЛАСТИКИ ПРИ ВЫПОЛНЕНИИ СИМУЛЬТАННЫХ АНТИРЕФЛЮКСНЫХ ОПЕРАЦИЙ У БОЛЬНЫХ С ОСЛОЖНЁННЫМИ ФОРМАМИ ЯЗВЕННОЙ БОЛЕЗНИ ДВЕНАДЦАТИПЕРСТНОЙ КИШКИ

Резюме. Диагностика недифференцированной дисплазии соединительной ткани (НДСТ) проведена у 34 больных с осложнёнными формами ЯБ ДПК в сочетании с ГПОД (12 – с грыжами I степени, 13 – с грыжами II степени, 9 – с грыжами III степени). У 4 больных с ГПОД III степени установлена выраженная степень НДСТ (от 25 до 32 баллов). В трёх случаях крурорафия дополнена аллопластикой. Результаты лечения у 33 больных признаны удовлетворительными. У больного с выраженной степенью НДСТ наступил рецидив ГПОД, при повторной операции выполнена аллопластика. Гистологические данные у большей части больных коррелировали со степенью НДСТ.

Ключевые слова: *грыжа пищеводного отверстия диафрагмы, язвенная болезнь, недифференцированная дисплазия соединительной ткани.*

Введение

В ножках и сухожильной части диафрагмы у больных с осложнёнными формами язвенной болезни двенадцатиперстной кишки (ЯБ ДПК) в сочетании с грыжей пищеводного отверстия диафрагмы (ГПОД) имеют место выраженные структурные нарушения, заключающиеся в гиалинизации сухожильной ткани, неупорядоченном расположении пучков коллагеновых волокон, дегенерации мышечной ткани, наличии лимфогистиоцитарных инфильтратов, венозном застое [4]. Установленные структурные нарушения тканей пищеводного отверстия диафрагмы коррелируют со степенью грыжи и являются признаками недифференцированной дисплазии соединительной ткани (НДСТ). Пластика такими тканями может оказаться ненадёжной и привести к рецидиву ГПОД [6].

Рядом авторов также доказано, что при ГПОД II-III степени с диаметром грыжевого дефекта более 5 см для профилактики рецидива грыжи и гастроєзофагеальной рефлюксной болезни (ГЭРБ) необходимо использовать различные способы пластики пищеводного отверстия диафрагми сетчатым трансплантатом [1, 3, 7, 8].

С учётом полученных данных целесообразно изучить влияние степени НДСТ на отдалённый результат лечения у больных с различными видами симультанных антирефлюксных операций.

Цель исследования

Изучить фенотипические признаки НДСТ у больных с осложнёнными формами ЯБ ДПК в сочетании с ГПОД и разработать алгоритм выбора метода пластики при выполнении симультанных антирефлюксных операций с учётом степени НДСТ.

Материалы и методы исследования

Для исследования были выбраны 34 пациента с осложнёнными формами ЯБ ДПК в сочетании с ГПОД. Из них 12 – с грыжами I степени, 13 – с грыжами II степени, 9 – с грыжами III степени. Возраст больных был в пределах 43-58 лет, а стаж болезни составлял от 3 до 16 лет. Обследование проведено в сроки от 1,5 до 5 лет после операции. Для диагностики НДСТ использовали модифицированную бальную оценку значимости отдельных фенотипических признаков по классификации Т. Милковской-Димитровой в модификации Л. Н. Абакумовой [2] и по количеству баллов определяли степень дисплазии (табл.). Данная классификация наиболее полно описывает возможные проявления НДСТ у больных хирургического профиля.

Всем больным были проведены морфологические исследования мышечной и сухожильной тканей, взятых из ножек диафрагмы и края диафрагмы во время операции для ретроспективного сопоставления морфологических данных со степенью НДСТ.

Таблица

Балльная оценка значимости отдельных фенотипических признаков в оценке степени тяжести дисплазии соединительной ткани (классификация Т. Милковской-Димитровой в модификации Л. Н. Абакумовой)

Признаки	Баллы	Признаки	Баллы
Эпикант	2	Плоская грудная клетка	2
Гипертелоризм глаз	1	Воронкообразная деформация грудины	6
Патология зрения	4	Легкое вдавление на грудине	2
Голубые склеры	1	Кифоз	4
Широкая переносица	1	Сколиоз	4
Седловидный нос	2	Астеническое телосложение	1
Оттопыренные уши	2	Клинодактилия мизинцев	1
Приросшие мочки	1	Легкое возникновение гематом	3
Асимметрия носовой перегородки	2	Грыжи	3
Высокое нёбо	3	Слабость мышц живота	3
Бледность кожи	2	Поперечная исчерченность стоп	3
Повышенная растяжимость кожи	3	Плоскостопие	3
Кожа, как «замша»	2	«Натоптыши»	2
Нежная кожа	2	Неполная синдактилия 1 и 2 пальцев стопы	2
Выраженный венозный рисунок кожи	3	Сандалевидная щель	2
Морщинистость кожи	2	Hallux valgus	3
Пигментные пятна	1	Полая стопа	3
Выраженная гипермобильность суставов	4	Наличие рубчиков на коже	2
Килевидная грудная клетка	5	Расширенные капилляры кожи лица, спины	2
Долихостеномелия	4	Арахнодактилия	4
Варикозное расширение вен нижних конечностей (ВРВ)	3	Дефицит массы тела	3
Геморрой	3	Диастаз прямых мышц живота	3
Аномалии зубных рядов	2		

Примечание: легкая степень НДСТ — при сумме до 12 баллов — вариант нормы; умеренная степень — при сумме до 23 баллов включительно; выраженная степень — свыше 23 баллов).

Гистологические срезы из операционного материала окрашивали гематоксилином и эозином, а также пикрофуксином по Ван Гизону [5]. Для изучения типов коллагена в поляризованном свете проводилась реакция с сирисусом красным. Для количественной оценки содержания коллагенов I и III типов на основании гистологических данных проводили обработку цифровых изображений в программе MatLab с помощью набора алгоритмов Image processing toolbox.

Результаты исследований и их обсуждение

При изучении фенотипических признаков в группе больных с ГПОД I степени сумма баллов у 10 из них составила от 4 до 9, что расценено как вариант нормы; у 2 – 14 и 16 баллов, что соответствует умеренно выраженной НДСТ.

В группе с ГПОД II степени выявлено 4 больных с умеренно выраженной НДСТ (от 12 до 20 баллов) и 9 больных с лёгкой степенью (от 3 до 11 баллов), что также расценено как вариант нормы.

В группе с ГПОД III степени у 2 больных сумма баллов соответствовала лёгкой степени НДСТ (9 и 12); у 3 — умеренно выраженной степени НДСТ (от 16 до 22 баллов); у 4 — выраженной степени НДСТ (от 25 до 32 баллов).

Для коррекции ЯБ ДПК всем больным были выполнены органосохраняющие операции с иссечениея язвенного субстрата и одним из видов пилоропластики. Объём симультанной антирефлюксной операции был проведен с учётом степени ГПОД. При I–II степени была выполнена пластика пищеводного отверстия диафрагмы собственными тканями ввиде крурорафии. При III степени для укрепления крурорафии и снижения вероятности развития рецидива ГПОД в 3 случаях была выполнена аллопластика. При выборе метода также учитывалось состояние тканей ножек диафрагмы и степень укорочения пищевода.

Из 34 больных в 7 случаях крурорафия была дополнена СПВ с перитонизацией малой кривизны с переходом в фундопликацию.

При выполнении двухсторонней селективной или стволовой ваготомии у 5 больных применена модификация методики Гаррингтона, при которой производится сужение пищеводного отверстия диафрагмы сшиванием дна желудка, левой медиальной ножки и сухожильной части диафрагмы. Это способствует формированию острого угла Гиса.

Для коррекции ГЭР 12 больным была проведена коррекция с фундопликацией по Nissen (на 360°), Toupet (на 210–270°), Dor (на 180°).

Наряду с классическими, у 5 больных были выполнены методики, разработанные в нашей клинике. При наличии ГПОД обязательным элементом операции считаем выполнение крурорафии, фундопликации и фиксацию фундопликационной манжетки. Крурофундоэзофагорафия и фундоэзофагофренопексия позволяют улучшить анатомические взаимоотношения в области физиологической кардии и в комплексе с ваготомией, ликвидацией ГПОД, низведением брюшного отдела пищевода способствуют коррекции ГЭР и рефлюкс-эзофагита.

Комбинированная фундопликация выполнена 2 больным. При данной методике пищевод в нижней части окутывается дном желудка на 360°, а выше – на 180°. Это позволяет улучшить анатомические взаимоотношения в области кардии при её недостаточности и сберечь физиологические реакции ремодулированной кардии.

У 3 больных при ГПОД III степени для повышения прочности в этой зоне крурорафия была дополнена аллопластикой (рис. 1).

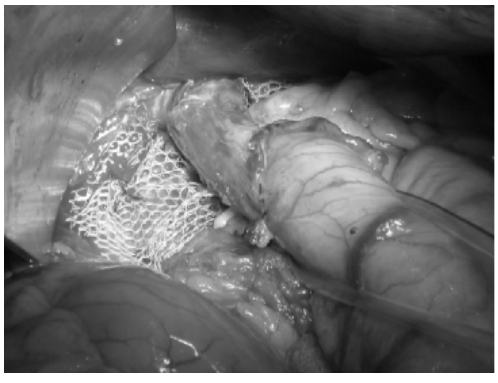

Рис. 1. Аллопластика при коррекции ГПОД

Морфологические исследования интраоперационного материала подтверждают, что при лёгкой и умеренно выраженной степени НДСТ незначительные нарушения со стороны соединительной ткани позволяют выполнить аутопластику и избавить часть пациентов от инородного тела, каковым является аллотрансплантат, и ряда осложнений, возникающих после аллопластики. Однако при выраженных изменениях в соединительной ткани крурорафия может оказаться несостоятельной. Таким больным показана аллопластика.

Эндоскопически и рентгенологически в сроки от 1,5 до 5 лет после операции рецидивов ЯБ не установлено. Симптомы рефлюксной болезни (изжога, отрыжка, дисфагия), отмечаемые больными до операции, исчезли у 23 больных. Суточный pH-мониторинг и импедансометрия пищевода подтвердили эффективную коррекцию ГЭРБ.

Через 1,5–2,5 года после операции у 10 больных появилась изжога, дисфагия. По шкале Likert симптомы были оценены как слабо и умеренно выраженные. Рентгенологически рецидива ГПОД не выявлено. Суточный мониторинг pH в пищеводе подтвердил наличие рефлюкса на фоне умеренной гипоацидности желудка. Все симптомы хорошо купировались периодическим приёмом кислотоснижающих и обволакивающих препаратов. Причинами названных симптомов могли быть нарушения рекомендаций по питанию и образу жизни.

У одной больной, через полгода наступил рецидив ГЭРБ. Этот случай мы предлагаем в качестве клинического примера.

Клинический пример: больная Л., 57 лет поступила в клинику с диагнозом: ЯБ ДПК, осложнённая пенетрацией и компенсированным стенозом ДПК, ГПОД III степени, укорочение пищевода I ст., ГЭРБ, рефлюкс-эзофагит II степени. При проведении pH-мониторинга и импедансометрии установлен патологический гастроэзофагеальный рефлюкс. При оценке фенотипических признаков установлена выраженная степень дисплазии (27 баллов: повышенная растяжимость кожи — 3, варикозное расширение вен нижних конечностей — 3, геморрой — 3, воронкообразная деформация грудины — 6, слабость мышц живота — 3, грыжи — 3, диастаз прямых мышц живота — 3, легкое возникновение гематом — 3). Больной была выполнена селективная ваготомия с иссечением язвы и расширяющей пилоропластикой, задняя крурорафия с фундопликацией на 360º. Через 6 месяцев после операции вновь появились клинические признаки гастроэзофагеального рефлюкса. Рентгенологически установлен рецидив ГПОД с миграцией фундопликационной манжеты в грудную полость. В области послеоперационного рубца также образовалось несколько дефектов апоневроза (послеоперационные вентральные грыжи).

При микроскопическом исследовании исходного состояния мышечной ткани ножек диафрагмы, взятой во время первой операции, были выявлены признаки отека между пучками мышечных волокон, приводящие к их разобщению. На значительном протяжении имела место фрагментация и миолиз мышечных волокон (рис. 2). В апоневротической части ножек диафрагмы отмечено формирование гофрированных структур, очаги перерождения, включающие жировую и фиброзую ткани, гиалиноз. Имело место нарушение распределения лимфатических сосудов (рис. 3).

На участках коллагеновые волокна расположены рыхло, формируют небольшие пучки, соединяющиеся между собой перемычками. Преобладает рефракция желтого цвета (рис. 4).

При микроскопическом исследовании ножек диафрагмы после рецидива ГПОД выявлены обширные очаги рыхлой рубцовой ткани с хаотическим распределением коллагеновых волокон, между которыми были редко расположены фибробласты (рис. 5).

При поляризационно-оптическом исследовании пучков коллагеновых волокон сухожильной части диафрагмы и её ножек выявлено, что они имеют различную степень зрелости и ориентационной упорядоченности (в основном имеющих желтое или слабо-зеленое свечение), зрелые пучки красного свечения занимают небольшие территории (рис. 6).

При исследовании ткани апоневроза в области послеоперационной вентральной грыжи и грыжевого мешка обнаруживаются рыхло расположенные тяжи коллагеновых волокон, на участках коллагеновые волокна формируют небольшие пучки, соединяющиеся между собой перемычками (рис. 7). В отдельных волокнах нарушена исчерченность, что проявляется фор-

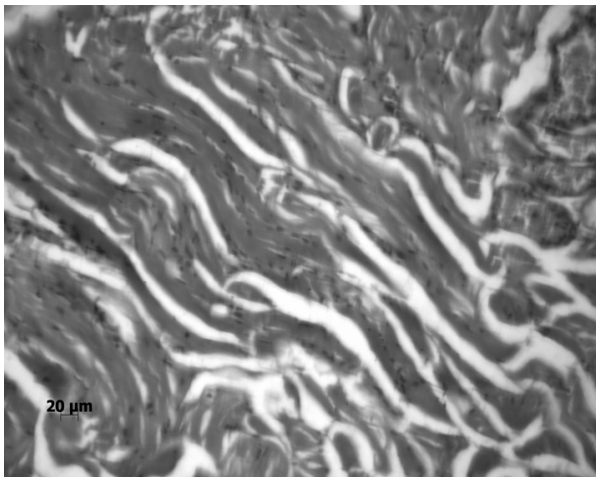

Рис. 2. Отек между пучками мышечных волокон. Фрагментация и миолиз мышечных волокон. Гематоксилин и эозин. × 200

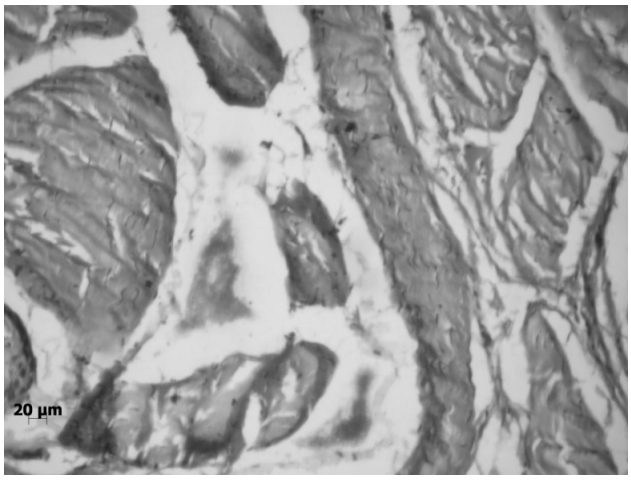

Рис. 3. Гофрированные структуры. Нарушение распределения лимфатических сосудов. Гематоксилин и эозин. × 200

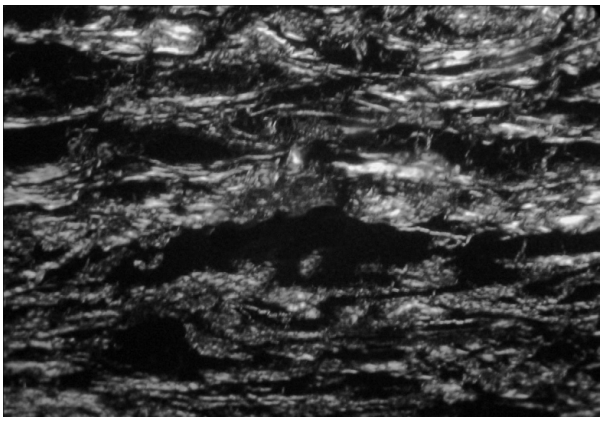

Рис. 4. Рыхлое расположение коллагеновых волокон. Пикросириус красный. Polmy-A. × 200

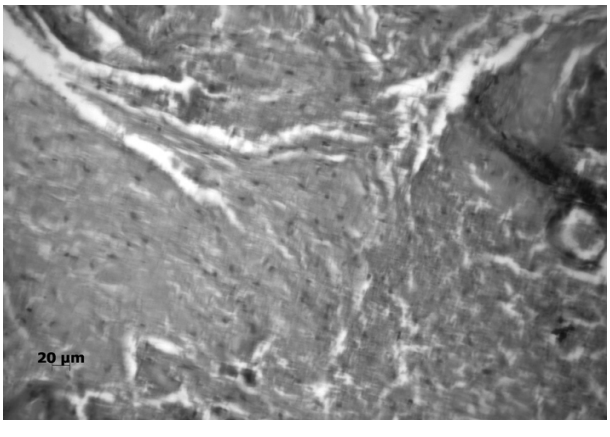

Рис. 5. Очаги рыхлой рубцовой ткани с хаотическим распределением коллагеновых волокон. Редко расположенные фибробласты. Гематоксилин и эозин. × 200

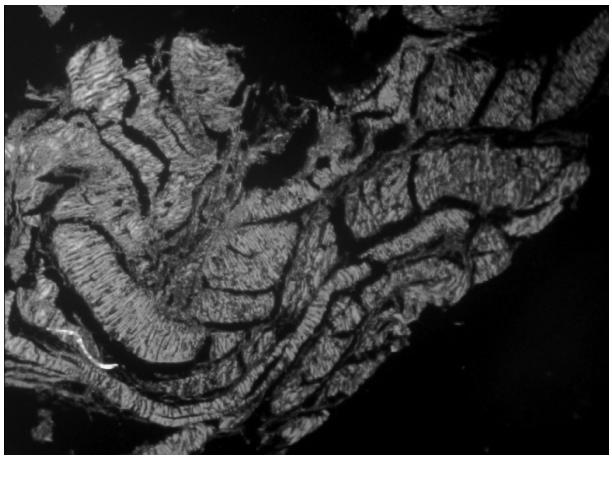

Рис. 6. Коллагеновые волокна сухожильных тканей ножки диафрагмы. Поляризационный свет. Пикросириус красный. Polmy-A. × 80

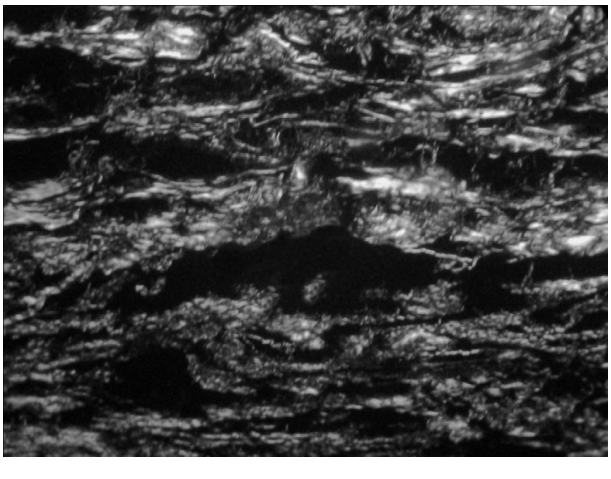

Рис. 7. Рыхлое расположение коллагеновых волокон. Пикросириус красный. Polmy-A. × 200

мированием «разлитой» по волокну рефракции. Преобладает рефракция желтого цвета.

Таким образом, у больной Л. с наличием фенотипических признаков выраженной НДСТ выявлены выраженные атрофические и дистрофические нарушения передней брюшной стенки и ножек диафрагмы. Это подтверждается наличием гофрированных структур, очагов перерождения, включающих жировую и фиброзую ткани, гиалинозом, обширными очагами рыхлой рубцовой ткани с хаотическим распределением коллагеновых волокон.

При выполнении реконструктивной операции после висцеролиза было выполнено низведение фундопликационной манжеты в брюшную полость, повторная крурорафия с аллопластикой. Дополнительно выполнена аллопластика передней брюшной стенки.

Через 1,5 года после операции результат признан хорошим. Рецидива грыж не выявлено. Клинически, при pH-мониторинге и импедансометрии признаков гастроэзофагеального рефлюкса также не выявлено.

Выводы

Мышечно-апоневротические нарушения, формирование незрелой рубцовой ткани выступают как патогенетические механизмы развития «соединительнотканной» недостаточности и создают благоприятные условия для образования и рецидива ГПОД.

Дополнение крурорафии аллопластикой позволяет укрепить сшитые ножки диафрагмы и снизить вероятность развития рецидива грыжи.

ЛИТЕРАТУРА

1. Грубник В.В. Способы пластики пищеводного отверстия диафрагмы при лапароскопических антирефлюксных операциях в зависимости от размеров грыжевого дефекта / В.В. Грубник, А.В. Малиновский // Український Журнал Хірургії. — № 1. — 2008. — С. 54-58.

2. Кадурина Т. И. Дисплазия соединительной ткани / Т. И. Кадурина, В. Н. Горбунова. — СПб, 2009. — 704 с.

3. Методы лапароскопической фундопликации в лечении гастроэзофагеальной рефлюксной болезни / В. В. Грубник, В. В. Ильяшенко, А. В. Грубник, А. В. Малиновский // Клін. хірургія. — 2007. — № 5-6. — С. 24.

4. Морфологические предпосылки неудовлетворительных результатов оперативного лечения грыж пищеводного отверстия диафрагмы / Н. Н. Велигоцкий, Н. В. Дедух, В. В. Комарчук, Е. В Комарчук // Шпитальна хірургія. — 2013. — № 1(61). — С. 44-47.

5. Саркисов Д. С. Микроскопическая техника : Руководство./ Д. С. Саркисов, Д. С. Перов // — М. : Медицина, 1996. — 544 с.

6. Хирургическое лечение грыж на фоне дисплазии соединительной ткани / Н. Н. Велигоцкий, В. В. Комарчук, Е. В. Комарчук, К. Касумба // Украинский журнал хирургии. — 2011. — № 3(12). — С. 236-239.

7. Longterm results of laparoscopic antireflux surgery: surgical outcome and analysis of failure after 500 laparoscopic antireflux procedures / F. A. Granderath, T. Kamolz, U. M. Schweiger [et al.] // Surg. Endosc. — 2002. — Vol. 16. — P. 753-757.

8. Huntington T.R. Laparoscopic mesh repair of the esophageal hiatus // J. Am. Coll. Surg. — 1997. — Vol. 184. — P. 399-400.

ВИБІР МЕТОДУ ПЛАСТИКИ ПРИ ВИКОНАННІ СИМУЛЬТАННИХ АНТІРЕФЛЮКСНИХ ОПЕРАЦІЙ У ХВОРИХ З УСКЛАДНЕНИМИ ФОРМАМИ ВИРАЗКОВОЇ ХВОРОБИ ДВАНАДЦЯТИПАЛОЇ КИШКИ

Н. Н. Велігоцький,
В. В. Комарчук,
А. В. Горбуліч,
Є. В. Комарчук

Резюме. Діагностика недиференційованої дисплазії сполучної тканини (НДСТ) проведена у 34 хворих з ускладненими формами ВХ ДПК в поєднанні з ГСОД (12 — з грижами I ступеня , 13 — з грижами II ступеня, 9 — з грижами III ступеня). У 4 хворих з ГПОД III ступеня встановлена виражена ступінь НДСТ (від 25 до 32 балів). У трьох випадках крурорафія доповнена алопластикою. Результати лікування у 33 хворих признані задовільними. У хворого з вираженою ступенню НДСТ настав рецидив ГСОД, при повторній операції виконана алло-пластика. Гістологічні дані у більшої частини хворих корелювали зі ступенем НДСТ.

Ключові слова: *грижа стравохідного отвору діафрагми, виразкова хвороба, недиференційована дисплазія сполучної тканини.*

THE CHOICE OF PLASTY METHOD IN PERFORMING SIMULTANEOUS ANTIREFLUX SURGERY IN PATIENTS WITH COMPLICATED DUODENAL ULCERS

N. N. Velyhotsky,
V. V. Komarchuk,
A. V. Horbulych,
E. V. Komarchuk

Summary. Diagnosis of undifferentiated connective tissue dysplasia (UCTD) performed in 34 patients with complicated forms of ulcerative disease of the duodenum in conjunction with the hiatal hernia (HH) (12 - with I degree hernias, 13 – with II degree hernias, 9 — with III degree hernias). In 4 patients with III degree HH identified severe degree of UCTD (25 to 32 points). In three cases crurorraphy supplemented with alloplasty. The results of treatment in 33 patients are satisfactory. In one patient with a severe degree of UCTD relapse of HH was found, re-operation is performed with alloplasty. Histological findings in most patients correlated with the degree of UCTD.

Key words: *hiatal hernia, peptic ulcer disease, undifferentiated connective tissue dysplasia.*

О. И. Миминошвили,
А. Д. Сомов,
В. Ю. Михайличенко

ГУ «Институт неотложной и восстановительной хирургии им. В. К. Гусака НАМН Украины, г. Донецк

© Миминошвили О. И., Сомов А. Д., Михайличенко В. Ю.

СРАВНИТЕЛЬНАЯ ОЦЕНКА ТРАДИЦИОННОЙ И ЛАПАРОСКОПИЧЕСКОЙ ЛИТОЭКСТРАКЦИИ ДЛЯ ЛЕЧЕНИЯ ХОЛЕДОХОЛИТИАЗА

Резюме. В статье проведена оценка эффективности применения традиционного хирургического и лапароскопического с использованием гольмиевого лазера способов лечения холедохолитиаза. Было сформировано 2 группы по 23 человека, в 1 группе – выполняли традиционную литоэкстракцию, во 2 группе – с помощью лапароскопической техники. В результате проведенной работы продемонстрировано, что лапароскопическая методика является более эффективным методом лечения по сравнению с традиционной, на основании снижения количества послеоперационных осложнений и болевого симптома в послеоперационном периоде.

Ключевые слова: *холедохолитиаз, лапроскопическая литоэкстракция.*

Введение

В последние годы всё чаще встречаются осложнённые формы желчекаменной болезни (ЖКБ). Причем у 8–10 % данной категории больных имеется холедохолитиаз, занимающий лидирующее положение среди причин развития механической желтухи. В 60–70 % случаев развития желтухи обусловлены именно формированием желчных камней, поэтому, с учетом развития современной медицины, в настоящее время среди хирургических способов лечения ЖКБ, наиболее распространенными являются малоинвазивные методики лечения [1, 2, 3].

Цель исследования

Улучшение результатов лечения больных ЖКБ, осложненной холедохолитиазом путем разработки и внедрения хирургического одноэтапного лапароскопического метода с применением интраоперационной холедохоскопии и контактной лазерной литотрипсии.

Материалы и методы исследования

В основу работы положен анализ результатов лечения 46 пациентов находившихся на стационарном лечении в отделе абдоминальной хирургии и политравмы ГУ «Институт неотложной и восстановительной хирургии им. В. К. Гусака НАМН Украины» с 2011–2013 года с калькулезным холециститом в сочетании с холедохолитиазом. Нами было сформировано две группы по 23 человека в каждой: 1 группа – пациентам выполняли традиционное «открытое» удаление конкрементов из холедоха; 2 группа – выполняли лапароскопическую холецистэктомию с холедохолитоэкстракцией в сочетании с использованием лазерного литотриптера.

Возраст пациентов варьировал от 25 до 68 лет. Средний возраст на период лечения составил (52,4±6,1) лет, в значительном большинстве преобладали больные в возрасте от 41 до 54 лет. В каждой из возрастных групп значительное большинство составляли женщины. В 42,8 % случае выявлены одиночные камни холедоха, в остальных — множественные конкременты.

Методика проведения операции состоит в следующем. Операционный доступ осуществляется из пяти разрезов передней брюшной стенки, через которые проводим троакар с оптической системой и инструментами. Для уменьшения влияния пневмоперитонеума на гемодинамику у пожилых пациентов или с сопутствующей субкомпенсированной сердечной патологией, операции выполняем при внутрибрюшном давлении не более 10 мм рт. ст. Для улучшения доступа к элементам гепатодуоденальной связки, операционный стол наклоняем на 15–20° влево, а его головной конец приподнимаем на 20–25°. Троакар № 1 (10 мм) используем для введения лапароскопа, при этом используется скошенная 30 градусная оптика. Эпигастральный (троакар № 2 — 10 мм) используем для введения «рабочих» инструментов – диссектора, ротикулятора, иглодержателя. Через троакар № 3 (5 мм) вводим диссектор, катетер Фогарти, корзинку Дормиа, трубку для отмывания конкрементов. Троакар № 4 (5 мм) используем для введения зажима, осуществляющего тракцию желчного пузыря и дренирования брюшной полости. Троакар № 5 (5 мм) используем для введения холедохоскопа или катетера для дренирования общего желчного протока, введения эндопетли. Холедохоскопия выполняется холедохоскопом фирмы «Olympus» CHP 20 с диаметром рабочей части 5 мм и рабочим каналом 2,5 мм.

Для дробления камней в холедохе, мы использовали гольмиевый лазер Dornier Medilas H 20 («Lumenis», Великобритания) – твердоимпульсный лазер, который генерирует излучение с длиной волны 2100 нм и длительностью импульса 350 миллисекунд. Благодаря мощности в 20 Вт систему можно использовать для лечения широкого спектра урологических и хирургических заболеваний. На сегодняшний день гольмиевый лазер является самым эффективным лазером для дробления камней, а также самым эффективным инструментом для контактной лазерной литотрипсии, по сравнению с контактной пневматической литотрипсией и контактной ультразвуковой литотрипсией. Благодаря данным параметрам, энергия излучения гольмиевого лазера поглощается в воде и водосодержащих тканях, приводя к быстрому рассеиванию тепла. Удобство применения данного лазера заключается в том, что при излучении 2100 нм, он может быть передан через кварцевые световоды, что дает возможность для эндоскопической хирургии. К тому же световоды 270 и 400 мкм могут быть проведены через каналы гибких эндоскопов (назофарингеальных, холедохофиброскопов и др.). Длительность импульса и мощность гольмиевого лазера обеспечивают отличную фрагментацию камней всех типов независимо от их состава. При использовании постоянного орошения ирригационной жидкости излучение гольмиевого лазера проникает в ткань лишь на глубину 0,4 мм и производит термическое повреждение ткани на расстоянии 0,5–1 мм, благодаря этому лазер может быть использован для высокоточного рассечения и коагуляции тканей. Еще одним преимуществом гольмиевого лазера является хорошая визуализация с тканью, т. к. при его использовании фактически не образуется пар (в отличии от других лазерных излучений), что не нарушает визуализацию рабочей поверхности.

При изучении пациентов по основным клиническим данным (табл. 1), мы видим, что из 46 пациентов, желтуха в анамнезе была у 29, это составило 63 %, холангит присутствовал у 8 (17,4 %), сопутствующий панкреатит – 12 (26,1 %), повышение билирубина в основном за счет прямой фракции у 26 (26,5 %), ультразвуковые данные дилятации холедоха – 46 (100 %). Распределение больных по группам было идентичным.

В послеоперационном периоде болевой синдром оценивали через 4, 8, 12, 24 и 48 часов после операции. Оценка приводилась в покое и при кашлевой пробе по 10 балльной вербальной шкале. Отсутствие боли оценивали как 1 балл, 2–3 балла – незначительная боль, 4–7 баллов – умеренная боль, 8–9 баллов – сильная, 10 баллов – очень сильная боль. При исследовании учитывали вид и кратность применяемых в послеоперационном периоде анальгетиков.

Таблица 1

Распределение больных по клиническим вариантам течения заболевания

Клинические варианты	1 группа		2 группа		Всего	
	Абс.	%	Абс.	%	Абс.	%
Желтуха в анамнезе	14	60,9	15	65,2	29	63
Холангит	4	17,4	4	17,4	8	17,4
Сопутствующий панкреатит	5	21,7	7	30,4	12	26,1
Биохимические признаки нарушения пассажа желчи	12	52,2	14	60,9	26	56,5
Сонографически выявленная дилятация холедоха	23	100	23	100	46	100
Всего	23	100	23	100	46	100

Результаты исследований и их обсуждение

После экспозиции желчного пузыря выделяли и вскрывали пузырный проток, в его просвет вводили холангиоскоп или при необходимости холангиографический катетер, подшивали его одним швом, для интраоперационной холангиографии. Дистальный отдел пузырного протока клипировали. Пузырный проток пересекали, через его просвет которого проводили лапароскопическую интраоперационную холангиоскопию. При этом оценивали размеры печеночного дерева, общего печеночного и общего желчного протоков, особенно терминальный отдел. Дренаж в общем желчном протоке оставляли для профилактики возможного развития острого панкреатита в послеоперационном периоде, если на кануне была выполнена холангиография. В последующем его удаляли на 4–5 сутки.

В 4 (36,4 %) случаях, когда не удалось катетеризировать пузырный проток из-за его рубцово-спаечной деформации, холедохоскоп и дренаж устанавливали через холедохотомическое отверстие по А. А. Вишневскому.

После получения данных о патологии внепеченочных желчных протоков принимали решение о дальнейшей тактике и объеме оперативного вмешательства. Под контролем фиброхоледохоскопа подводили световод с лазерным излучением, по световой метке наводили прицел лазерного луча на конкременте и начинали дробление конкремента. После дробления конкремента на 3–4 части, у 8 пациентов их извлекали из холедоха несколькими способами. У 4 –х больных конкременты удаляли с помощью корзинки Дормиа через пузырный проток с холедохоскопическим контролем. После холедохоскопии при удалении крупных камней, располагающихся в супрадуоденальной части холедоха, применяли метод осторожного «сцеживания» с помощью диссектора

через холедохотомическое отверстие. Множественные камни, слепки замазки извлекали зажимом-ротикулятором. Конструкция зажима-ротикулятора, выпускаемого фирмой «Auto Suture», дает возможность поворачивать его рабочую часть почти под прямым углом, что позволяет хорошо адаптировать инструмент для извлечения конкрементов по оси холедоха как вверх, так и вниз, в сторону двенадцатиперстной кишки. Камни к холедохотомическому отверстию смещали зондом Фогарти или корзиной Дормиа. Остатки камней и замазку из холедоха, недостижимые ротикулятором, вымывали напряженной струей физиологического раствора через трубку, введенную через холедохотомическое отверстие. Подошедшие к отверстию конкременты удаляли. Контроль санации общего желчного протока осуществляли проведением холедохоскопии.

Для ушивания раны общего желчного протока использовали обвивной викриловый шов. После проверки герметичности ушивания холедохотомического отверстия, путем введения в дренажную трубку физиологического раствора, производили холецистэктомию по стандартной методике. Операцию завершали обязательным дренированием подпеченочного пространства.

Таблица 2

Осложнения в ближайшем послеоперационном периоде

Вид осложнения	1 группа		2 группа		ВСЕГО	
	Абс.	%	Абс.	%	Абс.	%
Послеоперационный панкреатит	4	17,4	1	4,3	5	10,9
Нагноение операционной раны (образование серомы)	2	8,7	1	4,3	3	6,5
Подпеченочный абсцесс	2	8,7	-	-	2	4,3
Резидуальные конкременты	1	4,3	-	-	1	2,2
ВСЕГО пациентов:	23	100	23	100	46	100

При изучении осложнений в ближайшее время послеоперационного периода (табл. 2), мы видим, что послеоперационный панкреатит в 1 группе был в 17,4 %, во 2 группе – в 4 раза меньше; нагноение послеоперационной раны в 1 группе встречалось в 8,7 %, во 2 группе – 4,3 %; подпеченочный абсцесс в 1 группе – 8,7 %, резидуальные конкременты 1 – 4,3% (которые были удалены эндоскопически), во 2 группе два последних осложнения в нашем исследовании не наблюдалось. Таким образом следует отметить, что в послеоперационном периоде при использовании лапароскопической техники хирургического лечения холедохолитиаза, наблюдалось гораздо меньшее число осложнений.

В послеоперационном периоде (табл. 3), нами отмечено гораздо выше оценки боли в покое и особенно при кашлевой пробе в 1 группе с традиционными методами удаления конкрементов из холедоха, против 2 группы, где отмечается гораздо существенней динамика ликвидирования болевого синдрома.

Таблица 3

Субъективная оценка болевого синдрома пациентами в 1 и 2 группе исследования

Время после операции, час	Средний показатель оценки в покое		Средний показатель оценки при кашлевой пробе	
	1 группа	2 группа	1 группа	2 группа
4	8,63±1,22	5,83±1,32	8,92±1,74	6,15±1,29
8	7,87±2,4	4,73±1,28	8,43±1,16	5,22±1,41
12	7,75±2,16	3,88±1,36	8,42±1,18	4,56±1,25
24	6,64±1,89	3,73±1,52	6,91±1,38	4,47±1,62
48	4,21±1,14	1,94±1,23	4,79±1,32	2,52±1,23

Выводы

Таким образом, нами продемонстрировано новое техническое решение — лапароскопического лечения холедохолитиаза с помощью гольмиевого лазера Dornier Medilas H 20. Данная методика позволила во всех случаях добиться разрушения конкрементов на несколько частей и удаление последних при помощи корзинки Дормиа или путем раздробления до состоянии «песка», который легко вымывается в просвет двенадцатиперстной кишки. Лапароскопическая лазерная контактная литотрипсия при холедохолитиазе под контролем фиброхоледохоскопа позволяет добиться: одномоментного выполнения холецистэктомии с санацией холедоха, сохранения анатомической целостности и физиологических функций сфинктера Одди, полноценной визуализации холедоха до-, во время и после удаления конкремента, малой травматичности операции, избежать повреждения холедоха за счет прицельного подведения лазерного излучения, сокращения периода реабилитации. Лапароскопическая методика лечения холедохолитиаза позволила снизить болевой синдром в послеоперационном периоде и снизить число послеоперационных осложнений. Применение инновационных лазерных технологий в лапароскопическом лечении холедохолитиазе позволяет расширить показания к их применению и уменьшить частоту конверсий.

ЛИТЕРАТУРА

1. Александров С. В. Возможности эндоскопической лазерной литотрипсии у пациентов с холангиолитиазом / С. В. Александров // Новости хирургии. –2013. – Т. 21, – №2. – С. 45-53.

2. Саакян О. В. Лазерное излучение и эндобиллиарная литотрипсия в хирургическом лечении осложнений желчнокаменной болезни: автореф. дис. на соиск. уч. степ. к. мед. н.: спец. 14.01.17 – «хирургия» / О. В. Саакян. – М., 2011. – 24 с.

3. Хрячков В. В. Прицельная контактная лазерная литотрипсия – новые возможности в лечении желчнокаменной болезни / В. В. Хрячков, Н. В. Левченко, В. В. Белоусов // Успехи современного естествознания. – 2008. – № 5. – С. 152-154.

ПОРІВНЯЛЬНА ОЦІНКА ТРАДИЦІЙНОЇ ТА ЛАПАРОСКОПІЧНОЇ ЛІТОЕКСТРАКЦІЇ ДЛЯ ЛІКУВАННЯ ХОЛЕДОХОЛІТІАЗУ

О. І. Міміношвілі,
А. Д. Сомов,
В. Ю. Михайліченко

Резюме. У статті проведена оцінка ефективності застосування традиційного хірургічного та лапароскопічного з використанням гольмієвого лазера способів лікування холедохолітіазу. Було сформовано 2 групи по 23 пацієнта у кожній, в 1 групі – виконували традиційну літоекстракцію, в 2 групі – за допомогою лапароскопічної техніки. У результаті проведеної роботи продемонстровано, що лапароскопічна методика є більш ефективним методом лікування у порівнянні із традиційною, на підставі зниження кількості післяопераційних ускладнень і симптому болю в післяопераційному періоді.

Ключові слова: *холедохолітіаз, лапроскопічна літоекстракція.*

COMPARATIVE EVALUATION OF TRADITIONAL AND LAPAROSCOPIC LITHOEXTRACTION FOR THE TREATMENT OF CHOLEDOCHOLITHIASIS

O. I. Miminoshvili,
A. D. Somov,
V. Yu. Mihailichenko

Summary. The paper evaluated the effectiveness of traditional surgical and laparoscopic using holmium laser treatments of choledocholithiasis. Was formed 2 groups with 23 patient in each, in the first group - performed traditional lithoextraction, in the second – using the laparoscopic technique. As a result of the work done demonstrated that the laparoscopic technique is a more effective method of treatment in comparison with the traditional, based on reducing the number of postoperative complications and pain symptoms in the postoperative period.

Key words: *choledocholithiasis, lapascopic lithoextraction.*

Ф. Н. Нишанов,
Б. Р. Абдуллажанов,
М. Ф. Нишанов,
У. Д. Усманов

Андижанский Государственный медицинский институт, республика Узбекистан

© Коллектив авторов

РЕЗЕКЦИЯ ЖЕЛУДКА ПО РУ С ИНВАГИНАЦИОННЫМ ЭНТЕРО-ЭНТЕРОАНАСТОМОЗОМ В ХИРУРГИИ ПРИ РЕЦИДИВНЫХ И ОСЛОЖНЕННЫХ ЯЗВАХ ДВЕНАДЦАТИПЕРСТНОЙ КИШКИ

Резюме. Авторы анализируют результаты хирургического лечения 22 больных язвенной болезнью двенадцатиперстной кишки сочетанной с хроническим нарушением дуоденальной проходимости. Всем больным была выполнена резекция желудка в модификации Ру – Ибадова, при этом межкишечный анастомоз наложен методом «инвагинации» с использованием однорядного шва. Авторы приходят к заключению, что методика наложения инвагинационных анастомозов имеет ряд преимуществ как в плане технической — повышается надежность анастомоза и упрощается техника ее наложения, так и функциональной оценки – во все сроки наблюдения инвагинат препятствует рефлюксу содержимого тощей кишки в двенадцатиперстную кишку.

Ключевые слова: *желудок, резекция, анастомоз.*

Введение

Одной из современных особенностей течения хронической язвенной болезни двенадцатиперстной кишки является увеличение в ее структуре количества нарушений хронической дуоденальной проходимости. Частота их достигает 60 % [2, 7, 8].

Хирургическое лечение больных, у которых хроническая дуоденальная непроходимость является единственным осложнением хронической язвы двенадцатиперстной кишки, относится к плановой хирургии. Основной задачей хирургического лечения в данной ситуации является удаление язвы как источника осложнения, снижение пептических факторов желудочного сока, нормализация моторно-эвакуаторной функции желудка и ДПК. Одной из основных причин рецидива язвы является хроническое нарушение дуоденальной проходимости (ХНДП).

При язвенной болезни двенадцатиперстной кишки в сочетании с хроническим нарушением ХНДП операцией выбора является резекция желудка по Ру. Однако межкишечный энтеро-энтероанастомоз, сформированный по типу «конец в бок», создает условия для заброса желудочно-кишечного содержимого в двенадцатиперстную кишку, что может привести к развитию панкреатита, холецистита и усугубить течение основного заболевания [1, 3, 4, 5, 6, 9, 10].

Цель исследования

Обосновать применение межкишечного анастомоза методом «инвагинации» с однорядным швом при резекции желудка по Ру в реконструктивной хирургии язвенной болезни двенадцатиперстной кишки.

Материалы и методы исследований

На базе кафедры хирургических болезней 6–7 курса Андижанского Государственного медицинского института при сочетании язвенной болезни двенадцатиперстной кишки с хроническим нарушением дуоденальной проходимости было выполнено 22 резекции желудка в модификации Ру – Ибадова, при этом межкишечный анастомоз был сформирован методом «инвагинации» с использованием однорядного шва. Из них женщин было — 5 (22,7 %), мужчин — 17 (77,3 %). Средний возраст составил 46 лет. Основную группу больных 16 (72,7 %) составили больные, уже перенесшие в анамнезе оперативное вмешательство по поводу язвенной болезни. Из них 6 больных перенесли ушивание перфоративной язвы двенадцатиперстной кишки, 2 больных — резекцию желудка по Бильрот-I и 8 — резекцию желудка по Бильрот-II в модификации Гофмейстера Финстерера. В данной группе хроническое нарушение дуоденальной проходимости не было диагностировано и как следствие не корригировано при выполнении первичного оперативного вмешательства. Однако при ретроспективном анализе историй болезни её наличие не вызывает сомнений. По-видимому, данное обстоятельство и явилось причиной неудовлетворительного результата после первичного хирургического вмешательства: у 6 больных диагностированы рецидивные язвы (2 больных после резекции желудка по Бильрот-I и 4 больных после резек-

ции желудка по Бильрот-II), у 6 больных незажившая язва (после ушивания перфоративной язвы двенадцатиперстной кишки) и у 4 больных пептическая язва анастомоза (все после резекции желудка по Бильрот-II). Остальные 6 (27,3 %) пациентов подвергались оперативному вмешательству впервые. Диагноз язвенной болезни и сочетанной хронической дуоденальной непроходимости обосновывался комплексным обследованием, с обязательным изучением анамнеза, клинической симптоматики и проведением общеклинических анализов. При этом, данные рентген-эндоскопического исследования желудка и двенадцатиперстной кишки дополнялись рентгенконтрастной дуоденографией в условиях гипотонии. Тщательное дооперационное обследование позволило своевременно диагностировать сочетание язвенной болезни двенадцатиперстной кишки с хроническим нарушением дуоденальной проходимости и выбрать патогенетически обоснованный метод операции.

Методика операции. После мобилизации и формирования культи желудка, ушивается культя двенадцатиперстной кишки. Затем берет петлю тонкой кишки на 15–20 см ниже связки Трейтца. Её брыжейку рассекают между лигатурами перпендикулярно кишке так, чтобы сохранить центральную сосудистую аркаду, а сосуды двух периферийных аркад пересекают. На несколько сантиметров выше этого места и ниже его на кишку накладывают две нити-держалки и пересекают кишку. В результате образуются две петли: приводящая и отводящая. Отводящую петлю подтягивает к культе желудка и соединяют по способу «конец в конец» двухрядным швом. Дистальнее гастроеюноанастомоза (на 15–20 см) накладывают однорядный шелковый шов между приводящей и отводящей петлями. Отступая на 5–6 мм от линии швов производят продольный разрез в стенке тощей кишки длиной 2–2,5 см и погружают приводящую часть кишки на 2–2,5 см в этот разрез по типу «конец в бок» с инвагинацией приводящей петли в отводящую с помощью серозно-мышечных однорядных шелковых швов. Для декомпрессии зоны как гастроеюно-, так и межкишечного анастомоза оставляют назогастроеюнальный зонд (рис).

Результаты исследований и их обсуждение

При анализе данных клинико-инструментальных методов исследования больных в различные сроки после оперативных вмешательств с использованием инвагинационных анастомозов выявили следующие особенности:

- рентгенологическое исследование с использованием бариевой взвеси показало, что проходимость как гастроэнтеро, так и энтеро-энтероанастомозов достаточная;
- расширения просвета приводящих отделов кишечника перед анастомозом ни в одном наблюдении не отмечено;
- в сроки до 2 лет и более, рефлюкса контраста через анастомоз, наложенный инвагинационным методом, мы не отмечали.

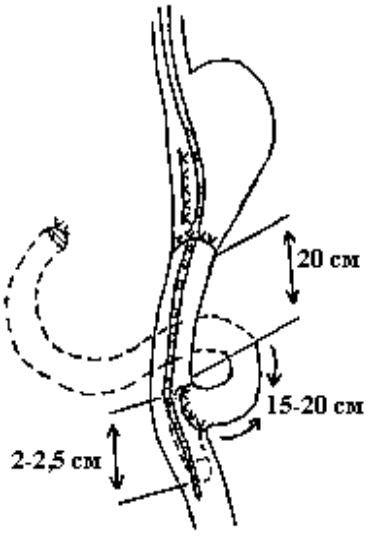

Рис. Общий вид резекции желудка по Ру – Ибадову с формированием инвагинационного энтеро-энтероанастомоза

При эндоскопическом исследовании в ближайшем послеоперационном периоде выявлено, что у больных с инвагинационным анастомозом инвагинат приводящей кишки выступает в просвет отводящей кишки примерно на 2 см с выраженной картиной воспалительных явлений. При осмотре пациентов через 6 месяцев, воспалительных явлений в области анастомоза не выявлено. Отмечается уменьшение выступающего в просвет отводящей кишки инвагината до 1–1,5 см. В 2 наблюдениях анастомоз имел вид зияющего соустья, при этом мы не наблюдали его смыкания, в остальных случаях инвагинационный анастомоз представлялся в виде губовидного выбухания. В отдаленные сроки исследования эндоскопическая картина инвагината была следующей: инвагинированный отрезок приводящей кишки подвергается резорбции и превращается в тонкий, мягкий, губовидный валик по окружности соустья. При осмотре через 2 года и более, у пациентов с инвагинационным анастомозом эндоскопическая картина оставалась прежней.

Необходимо отметить, что течение послеоперационного периода, у наших больных, не отличалось от обычного. У двух больных развились бронхолегочные осложнения, потребовавшие консервативного лечения. Каких-либо осложнений связанных с техникой выполне-

ния операции мы не наблюдали. Летальных исходов не было.

Выводы

Таким образом, клинико-инструментальная оценка межкишечных анастомозов показала, что методика наложения инвагинационных анастомозов имеет ряд преимуществ как в плане технической - повышается надежность анастомоза и упрощается техника ее наложения, так и функциональной оценки – во все сроки наблюдения инвагинат препятствует рефлюксу содержимого тощей кишки в двенадцатиперстную кишку.

ЛИТЕРАТУРА

1. Баранов А. И. Модификация резекция желудка по Ру и ее использование в реконструктивной хирургии желудка / А. И. Баранов, С. В. Виноградов // В сб. трудов аспирантов и соискателей СГМУ. – Томск : СГМУ, 1994. — С. 84.
2. Благитко Е. М. Хроническая дуоденальная непроходимость и способы её коррекции / Е. М. Благитко. — Новосибирск, 1993. — 224 с.
3. Ибадов И. Ю. Модификация резекции желудка по Ру и Ридигеру / И. Ю. Ибадов // Хирургия. Журнал им. Н.И. Пирогова. — 1991. — № 3. — С. 76-78.
4. Кузин Н.М. Функциональное состояние поджелудочной железы после резекции желудка с анастомозом по Ру / Н. М. Кузин, О. В. Канадашвили, Е. М. Майорова // Хирургия. Журнал им. Н.И. Пирогова. — 2000. — № 4. — С. 22-26.
5. Моргошия Т. Ш. Субтотальная резекция в модификации Бильрот-1 и её эффективность при лечении рака дистального отдела желудка / Т. Ш. Моргошия // Хирургия. — 2006. — № 7. — С. 10-13.
6. Субтотальная дистальная резекция желудка по Ру с «клапаном» тонкой кишки в хирургии желудка / Г. К. Жерлов, А. И. Баранов, Д. В. Зыков [и др.] // Арефлюксные анастомозы в хирургии рака желудка. — Томск, 1996. – С. 61-62.
7. Хирургическое лечение при хронических гастродуоденальных язвах/ Борисов А. Е., Земляной В. П. [и др.]// Вестник хирургии. — 2002. — № 1. — С. 79-81.
8. Хирургическое лечение язвенной болезни двенадцатиперстной кишки на фоне хронической дуоденальной непроходимости / Г. К. Жерлов, А. П. Кошель, А. В. Помыткин [и др.] // Хирургия. — 2003. — № 5. — С. 19-23.
9. Keith F. Kelly Operations for peptic ulcer/ Keith F. Kelly.- Surgery.— 2001. — Vol.19, № 6. — P. 802-803.
10. Pechan J. Use of the jejunal Roux-en-Y anastomosis in intra-abdominal surgery / J. Pechan, J. Mikulas // Bratislavske Lekarske Listy. — 2006. — Vol. 97, № 12. — P. 736-737.

РЕЗЕКЦІЯ ШЛУНКА ЗА РУ З ІНВАГІНАЦІЙНИМ ЕНТЕРО-ЕНТЕРОАНАСТОМОЗОМ В ХІРУРГІЇ ПРИ РЕЦИДИВНИХ І УСКЛАДНЕНИХ ВИРАЗКАХ ДВАНАДЦЯТИПАЛОЇ КИШКИ

Ф. Н. Нішанов,
Б. Р. Абдуллажанов,
М. Ф. Нішанов,
У. Д. Усманов

Резюме. Автори аналізують результати хірургічного лікування 22 хворих на виразкову хворобу дванадцятипалої кишки поєднаної з хронічним порушенням дуоденальної прохідності. Всім хворим була виконана резекція шлунка в модифікації Ру – Ібадова, при цьому міжкишковий анастомоз накладений методом «інвагінації» з використанням однорядного шва. Автори приходять до висновку, що методика накладення інвагінаційних анастомозів має ряд переваг як в плані технічної — підвищується надійність анастомозу і спрощується техніка її накладення, так і функціональної оцінки — в усі терміни спостереження інвагінат перешкоджає рефлюксу вмісту порожньої кишки у дванадцятипалу кишку.

Ключові слова: *шлунок, резекція, анастомоз.*

ROUX GASTRECTOMY WITH INVAGINATED ENTERO-ENTEROANASTOMOSIS IN SURGERY FOR RECURRENT AND COMPLICATED DUODENAL ULCERS

F. N. Nishanov,
B. R. Abdullazhanov,
M. F Nishanov,
U. D. Usmanov

Summary. The authors analyze the results of surgical treatment of 22 patients with duodenal ulcer combined with chronic violation of duodenal obstruction. All patients underwent resection of the stomach in the modification of the Roux – Ibadov while intestinal anastomosis imposed by «intussusception» using single-row suture. The authors conclude that the method of imposing invaginated anastomoses has several advantages both in terms of technology — improved reliability and simplified anastomosis technique and functional assessment — during all periods of observation intussusceptum prevents reflux of jejunal contents into the duodenum.

Key words: *stomach, resection, anastomosis.*

С. И. Шевченко,
Р. С. Шевченко,
О. С. Цыганенко

Харьковский национальный медицинский университет

© Шевченко, С. И., Шевченко Р. С., Цыганенко О. С.

СРАВНИТЕЛЬНАЯ КЛИНИКО-МОРФОЛОГИЧЕСКАЯ ХАРАКТЕРИСТИКА РАКА ЩИТОВИДНОЙ ЖЕЛЕЗЫ ЗА ПЕРИОДЫ С 1980 ПО 1986 гг. И С 2006 ПО 2012 гг.

Резюме. Был проведен сравнительный анализ клинико-морфологических характеристик и выбора объема оперативного вмешательства на ЩЖ при тиреоидном раке в разные временные периоды при тиреоидном раке.

Ключевые слова: *рак щитовидной железы, тиреоидэктомия, тонкоигольная аспирационная пункционная биопсия.*

Введение

Среди эндокринной патологии заболевания щитовидной железы (ЩЖ) занимают лидирующее положение [3, 6]. Не исключением является и рак ЩЖ, который найболее часто встречается среди злокачественных опухолей эндокринной системы и состаляет в общей структуре онкологических заболеваний 1–3% [2,9]. Несмотря на столь малый процент частоты встречаемости рака ЩЖ среди злокачественных опухолей различных локализаций, интерес к данной проблеме не ослабевает до сих пор, являясь при этом одним из актуальнейших вопросов, как в онкологии, так и в эндокринологии [7, 8, 11]. Известно, что заболеваемость раком ЩЖ растет во всех странах мира и стандартизованный показатель заболеваемости варьирует от 0,8 до 9,4 случая на 100 тыс. населения в год среди женщин и от 0,6 до 2,6 случая – среди мужчин [14,15]. Что касается Украины, то распространенность рака ЩЖ в 2010 году составила 69,9 на 100 тыс. населения и по сравнению с 2005 годом количество больных увеличилось на 43,37 % [1,10]. Пик заболеваемости рака ЩЖ по данным различных авторов приходится на возраст 41-45 лет, но в наше время нередки случаи диагностики злокачественных неоплазий в молодом, юношеском, а также в детском возрасте. Таким образом, повышенный интерес ученых и врачей различных специализаций относительно проблемы злокачественных новообразований в ЩЖ обусловлен, прежде всего, быстрым ростом заболеваемости среди населения различных возрастных групп. Данная проблема, по мнению многих исследователей, интернистов, с одной стороны, связана с неблагоприятной экологической обстановкой, йодной недостаточностью, которая является фактором предиспозиции к развитию рака ЩЖ у взрослых и детей, повышенным радиационным фоном, и с другой стороны, обусловлена усовершенствованием диагностических технологий, улучшением инструментальных методов диагностики с применением тонкоигольной пункционной биопсии, выполняемой на высоком профессиональном уровне [4, 5, 12]. Проблема тиреоидных карцином волновала и продолжает волновать. Актуальность данной проблемы является значительной и свидетельствует не только о необходимости усовершенствования существующих методов диагностики, но поиска новых, с использованием передовых технологий, разработки оптимизированного диагностического алгоритма для ранней диагностики рака ЩЖ, а также усовершенствование существующих и разработку новых лечебных алгоритмов с целью улучшения результатов лечения больных с тиреоидными неоплазиями. До сих пор, не смотря на столь пристальное изучение данной проблемы, не пришли к единому мнению относительно показаний и выбора адекватного объема оперативного вмешательства на ЩЖ при тиреоидной карциноме. На данный момент существует две точки зрения: одни считают, что независимо от размера, возраста, морфологической структуры, гормонального фона ЩЖ необходимо выполнять только тиреоидэктомию, другие же являются сторонниками проведения органосохраняющих оперативных вмешательств при интратиреоидном росте опухоли, в объеме гемитиреоидэктомии с перешейком, либо выполнение субтотальной резекции ЩЖ.

Таким образом, все вышеизложенное делает актуальным изучение вопросов, касающихся частоты встречаемости, структуры рака ЩЖ, а также изучение и проведение анализа относительно выбора объема оперативного вмешательства при различных клинико–морфологических формах опухолей ЩЖ в разные временные периоды.

Цель работы

Проведение сравнительного анализа клинико-морфологических характеристик и выбора объема оперативного вмешательства на ЩЖ в разные временные периоды при тиреоидном раке.

Материалы и методы исследований

Для большей наглядности динамики показателей встречаемости рака ЩЖ все случаи

были распределены на 2 группы, в зависимости от временного периода. В 1-ю группу вошел клинический материал, представленный 2468 больными с различными заболеваниями ЩЖ, которые находились на оперативном лечении в клинике с 1980 по 1986 гг. Среди них больных раком ЩЖ было 164 (6,64 %). Мужчин – 15 (9,14 %), женщин – 149 (90,86 %) в возрасте от 17 до 70 лет. Соотношение полов 1 : 9,9 соответственно.

Вторую группу составили 1263 больных с различными заболеваниями ЩЖ за период с 2006 по 2012 гг. Среди них больных раком ЩЖ было 178 (14,1 %) пациентов. Мужчин – 28 (15,7 %), женщин – 150 (84,3 %). Возраст на момент установления диагноза варьировал от 27 до 78 лет. Средний возраст оперированных больных составил (45±13,1) лет.

Результаты исследований и их обсуждение

Если сравнивать показатели частоты встречаемости рака ЩЖ в разные временные периоды, то отмечается четкая тенденция к увеличению численности больных со злокачественными новообразованиями в тиреоидной ткани при значительном снижении количества оперированных пациентов с доброкачественными процессами. Данная ситуация свидетельствует о том, что не все больные, которые обращаются за медицинской помощью к специалистам различного профиля с узловой трансформацией направляются на оперативное лечение. Это обусловлено, прежде всего, применением с диагностической целью тонкоигольной аспирационной биопсии узлов с последующим цитологическим исследованием пунктатов. Такой подход позволяет уже на дооперационном этапе, в большинстве процентов случаев, дифференцировать характер патологического процесса в ЩЖ, определить морфологическую структуру узловых образований, а также характер изменений в паранодулярной тиреоидной ткани. Таким образом, данный подход к больным с тиреоидной патологией позволяет планировать лечебную тактику у каждого конкретного больного, и при операции дифференцировано подходить к выбору объема оперативного вмешательства.

По данным наблюдениям с 1980 по 1986 гг. папиллярный рак был зарегистрирован в 96 (58,5 %) случаях, фолликулярный в 56 (34,1 %), медуллярный в 6 (3,7 %), недифференцированный в 6 (3,7 %). Недифференцированный и средней дифференцировки рак обычно встречался у женщин и составил 7,3 % случаев. В группе мужчин недифференцированные формы рака отмечены в 0,6 %. Дифференцированные формы у женщин составили 84,1 %, а среди мужчин 8,5 % от общего числа больных раком ЩЖ. В то же время внутри групп 92,6 % и 93,3 % соответственно, что указывает на одинаково высокую частоту дифференцированных форм у мужчин и женщин. Медуллярным раком страдали только женщины и составляли 4,02 % от всех заболевших женщин. Большую частоту встречаемости недифференцированного рака у женщин (83,3 %) можно объяснить тем, что во всех наблюдениях он развивался на фоне аутоиммунного тиреоидита. Недифференцированные формы рака отмечены только после 40 лет, причем в 83,3 % наблюдений после 50 лет. Медуллярный рак также в 83,3 % наблюдений отмечен у женщин старше 40 лет и в 66,6 % наблюдений в группах от 40 до 60 лет.

Папиллярный тип рака ЩЖ во второй группе был диагностирован в 149 (83,7 %) пациентов, в 21 (11,8 %) случае – фолликулярный рак ЩЖ, у 4 (2,2%) – установлен диагноз медуллярного рака ЩЖ, анапластический у 3 (1,7 %), недифференцированный рак был верифицирован у 1 больного, что составило 0,6 % от всех больных раком ЩЖ. По гистологическому варианту карциномы среди мужчин и женщин распределились следующим образом: высокодифференцированные формы рака ЩЖ, а именно, папиллярный и фолликулярный вариант у женщин составил 67,4 % и 16,3 %, соответственно, у мужчин – 9,0 % и 2,8 % от общего числа больных злокачественными неоплазиями. Удельный вес медуллярной карциномы у женщин составил 7,3 %, у мужчин 0,6 %. Частота встречаемости недифференцированного и анапластического типов рака среди представителей различного пола была одинакова и составила 2,2 %. Медуллярный тип, а также низкодифференцированный и недифференцированный рак ЩЖ был диагностирован у больных в возрастном периоде старше 50 лет. Причем у 3-х больных недифференцированная и анапластическая форма была верифицирована у пациентов старше 70 лет. Таким образом, из приведенных данных очевидно, что в структуре тиреоидного рака преобладал папиллярный рак ЩЖ в обеих группах сравнения за разные временные периоды.

Если сравнивать показатели частоты встречаемости рака ЩЖ в разные возрастные периоды, то получаются следующие данные: до 29 лет с 1980 по 1986 гг. рак ЩЖ был диагностирован у 23 (14 %) пациентов, с 2006 по 2012 гг. у 11 (6,2 %) больных, с 30 до 39 лет – у 35 (21,3 %) и у 26 (14,6 %) больных соответственно группам различных временных периодов, с 40 до 49 лет – у 37 (22,6 %) и у 53 (29,8 %) пациентов, с 50 до 59 – у 44 (26,8 %) и у 54 (30,3 %), старше 60 лет – у 25 (15,3 %) и 34 (19,1 %) соответственно. Характеризуя распределение пациентов по возрасту заболевших раков ЩЖ отмечается рост частоты тиреоидных карцином у больных старше 40 лет за период с 2006 по 2012 гг.,

о чем свидетельствуют полученные данные. Так, если за период с 1980 по 1986 гг. в возрастной группе 40-49 лет зафиксировано 22,6 % случая тиреоидных карцином, то в 2006 по 2012 гг. этот показатель увеличился на 7,8 %. Темп роста заболеваемости раком ЩЖ регистрирован и в возрастных группах 50-59 лет и старше 60 и составил на 3,5 % и 3,8 % случаев больше соответственно, чем в 1980-1986 гг. Также нами было отмечено снижение частоты встречаемости рака ЩЖ в возрастных группах до 29 лет и с 30 до 39 лет за 2006 по 2012 гг. на 7,8 % и 6,7 %, соответственно. Результаты, полученные при анализе возрастных групп в разные временные периоды о частоте встречаемости злокачественных неоплазий в ЩЖ, подтверждаются и литературными источниками, которые свидетельствуют о том, что тиреоидные раки ассоциированы с возрастом и полом больных. По американским данным, средний возраст установления диагноза рака ЩЖ равен 47 годам. Распределение больных по возрасту (до 20 лет – 2,1 %, между 20 и 34 годами – 18,2 %, между 35 и 44 –23,3 %, между 45 и 54 – 22,9 %, между 55 и 64 – 15,2 %, между 65 и 74 – 10,7 %, между 75 и 84 – 6,1 % и старше 84 лет – 1,3 %) свидетельствует о том, что около 65 % новообразований выявляется до 55 лет, за исключением, возможно, анапластической карциномы[14, 16, 17, 18].

Распределение больных с раком ЩЖ в зависимости от характера опухоли, наличия метастазирования в лимфатические узлы и наличия отдаленных метастазов по классификации TNM в разные временне периоды представлены в табл. 1. В нашей статье нами использовалась международная классификация онкологических болезней (2-е издание ВОЗ, 1990 г.) для сведения результатов и анализа полученных данных, относительно исследуемых групп в разные временные периоды.

Таблица 1

Распределение больных с раком ЩЖ в зависимости от характера опухоли, наличия метастазирования в лимфатические узлы и наличия отдаленных метастазов по классификации TNM в разные временне периоды

TNM	1980-1986 гг.		2006- 2012 гг.	
	Кол-во больных	%	Кол-во больных	%
$T_1N_0M_0$	51	31,1	82	46,1
$T_2N_0M_0$	45	27,4	23	12,9
$T_3N_0M_0$	0	0	9	5,1
$T_4N_0M_0$	0	0	11	6,2
$T_{1-2}N_1M_0$	20	12,2	25	14
$T_3N_1M_0$	29	17,7	28	15,7
$T_4N_{0-1}M_1$	19	11,6	0	0

По стадии опухолевого процесса больные с раком ЩЖ в разные временные периоды с 1980 по 1986 гг. и с 2006 по 2012 гг. распределены следующим образом: у 96 (58,5 %) и у 91 (51,1 %) пациента установлена 1-я стадия, у 20 (12,2 %) и у 59 (33,1 %) – 2-я стадия, у 29 (17,7 %) и у 37 (20,8 %) – 3-я стадия соответственно. У 19 (11,6 %) больных 4-я стадия заболевания была диагностирована лишь у пациентов с 1980 по 1986 гг. наблюдения.

Все больные были прооперированы. Распределение больных раком ЩЖ в зависимости от стадии и объема оперативного вмешательства в разные временные периоды представлены в табл. 2.

Таблица 2

Распределение больных раком ЩЖ в зависимости от стадии и объема оперативного вмешательства в разные временные периоды

Объем оперативного вмешательства	1980-1986 гг.				2006-2012 гг.			
	Стадии РЩЖ				Стадии РЩЖ			
	I	II	III	IV	I	II	III	IV
	Количество больных				Количество больных			
Тиреоидэктомия		2	23	3	44	8		
ТЭ +ФФИШК			6		30	51	36	
Гемитиреодэктомия + ФФИКШ		9		1				
Субтотальная резекция ЩЖ + ФФИКШ		8						
Субтотальная резекция ЩЖ	27	1		2				
Субтотальная резекция доли ЩЖ	23							
Гемитиреодэктомия и перешейка ЩЖ	9							
Гемитиреодэктомия и субтотальная резекция контрлатеральной доли ЩЖ	24				17			
Гемитиреодэктомия	13							
Резекция перешейка ЩЖ				13			1	

Из приведенных данных в таб. 2 видно, что из 164 больных раком ЩЖ за период с 1980 по 1986 гг. подавляющее большинство больных оперировано в I стадии заболевания, и, как правило, это были дифференцированные формы карциномы. При I стадии дифференцированного рака в тот период времени допустимыми было выполнение органосохраняющих операций: у 13 пациентов была выполнена гемитиреоидэктомия, у 23 субтотальная резекция доли ЩЖ (при наличии опухоли расположенной в одной доли); у 27 больных произведено субтотальную резекцию и у 9 – гемитиреоидэктомию с перешейком. Данный объем оперативного вмешательства выполнялся при наличии множественных опухолей в обеих долях, а также при поражении одной доли и перешейка. Во II стадии 9-ти больным была выполнена субтотальная резекция ЩЖ, 2-м – тиреоидэктомия, 9-ти – гемитиреоидэктомия с фасциально-футлярным иссечением шейной клетчатки (ФФИШК). В 8 случаях субтотальную резекцию ЩЖ соче-

тали с ФФИШК. В III стадии у 29-ти пациентов выполнялись только тиреоидэктомии, из них у 6-ти данный вид оперативного вмешательства сочетался с ФФИШК. В стадии IV (19) при дифференцированных формах рака с целью декомпрессии трахеи выполнялись резекции перешейка (13). При недифференцированных формах объем оперативного вмешательства был разный, и цель заключалась в восстановлении трахеальной проходимости, а не в радикальности. Что касается выбора объема оперативного вмешательства у больных с тиреоидной карциномой за период с 2006 по 2012 гг., то тактика изменилась. Согласно современной тактике хирургического лечения больных с раком ЩЖ операцией выбора для пациентов с T_1 и T_2 без наличия метастатических изменений в лимфатических узлах шеи было выполнено оперативное вмешательство в объеме тиреоидэктомии. Тем пациентам, которым подтверждено метастатическое поражение лимфатических узлов шеи, особенно VI-го уровня регионарного метастазирования была выполнена тиреоидэктомия с диссекцией центральной клетчатки шеи лимфатических узлов. Таким образом, в 95 % анализируемых случаях за период с 2006 по 2012 гг. больным с раком ЩЖ произведена тиреоидэктомия или тиреоидэктомия с диссекцией центральной клетчатки шеи и лимфатических узлов. Пациентам, которым выполнялась гемитиреоидэктомия и субтотальная резекция контрлатеральной доли ЩЖ в дальнейшем по рекомендациям радиологов была произведена окончательная тиреоидэктомия.

Выводы

Анализируя данные, которые были получены в ходе нашего исследования мы пришли к такому заключению, что большое значение в выборе тактики ведения пациентов с различными заболеваниями ЩЖ, а также в выборе объема оперативного вмешательства у больных тиреоидной карциномой колоссальное значение имеет проведение на высоком профессиональном уровне тонкоигольной аспирационной пункционной биопсии узловых образований ЩЖ на догоспитальном этапе. Это позволяет, в первую очередь, выявить больных на ранних стадиях заболевания и предупредить развитие запущенных форм тиреоидных неоплазий, а в дальнейшем при проведении оперативных вмешательств у данной категории больных возникновение послеоперационных осложнений: повреждения возвратных гортанных нервов, развитие гипокальциемии и т. д.

ЛИТЕРАТУРА

1. Аналіз діяльності ендокринологічної служби України у 2010 році та перспективи розвитку медичної допомоги хворим з ендокринною патологією / О. С. Ларін, В. І. Паньків, М. І. Селіваненко, О. О. Грачова // Міжнародний ендокринологічний журнал. — 2011. — № 3(35). — С. 10-18.

2. Берштейн Л. М. Онкоэндокринология: традиции, современность и перспективы. / Л.М. Берштейн — СПб. : Наука, 2004. — 343с.

3. Валдина Е. А. Заболевания щитовидной железы. Руководство / Е. А. Валдина. — СПб. : Питер. 2005. — 368 с.

4. Герасимов Г. А. Чернобыль: 20 лет спустя. Роль дефицита йода в развитии заболеваний щитовидной железы после аварии на Чернобыльской АЭС / Г. А. Герасимов, Дж. Фигге. — М., 2006. — 40 с.

5. Гринева Е. Н. Узловые образования щитовидной железы: диагностика и врачебная тактика. Автореф. дисс. д.м.н. — Спб., 2004. — 41 с.

6. Клинико-морфологическая характеристика рака щитовидной железы / С. И. Шевченко, Б. М. Брук, А. В. Сивожелезов, Р. С. Шевченко // Актуальные вопросы патологической анатомии (Юбилейный сборник научных трудов, посвященный 100-летию со дня рождения профессора Г. Д. Дермана). — 1990. — С. 237-244.

7. Лушников Е. Ф. Микрокарцинома щитовидной железы / Е. Ф. Лушников, Б. М. Втюрин, А. Ф. Цыб. — М. : Медицина, 2003. — 261 с.

8. Национальные клинические рекомендации по диагностике и лечению дифференцированного рака щитовидной железы // Эндокринная хирургия. — 2008. — № 1(2). — С. 35

9. Рак щитовидной железы / П. О. Румянцев, А. А. Ильин, У. В. Румянцева, В. А. Саенко — М. : ГЭОТАР Медиа, 2009. — С. 29-30

10. Романчишин А. Ф. Рак щитовидной железы – проблемы эпидемиологии, этиопатогенеза и лечения / А. Ф. Романчишин, В. А. Колосюк, Г. О. Богатурия — Спб. : WELCOME, 2003. — 256 с.

11. Спорные вопросы тактики лечения дифференцированного рака щитовидной железы / И. И. Дедов, Г. А. Мельниченко, Е. А. Трошина [и др.] // Пробл. эндокринол. — 2008. — Т. 54, № 2. — С. 1422.

12. Хмельницкий О. К. Цитологическая и гистологическая диагностика заболеваний щитовидной железы : руководство / О. К. Хмельницкий. — СПб. : СОТИС, 2002. — 286 с.

13. Kloos R. T. Thyroid Cancer Recurrence in Patients Clinically Free of Disease with Undetectable or Very Low Serum Thyroglobulin Values / R. T. Kloos // J. Clin. Endocrinol. Metab. — 2010. — Vol. 95, № 12. — P. 52415248

14. Niedzila M. Pathogenesis, diagnosis and management of thyroid nodules in children / M. Niedzila // Endocrine-Related Cancer — 2006. — Vol. 13. — P. 427453.

15. Revised American Thyroid Association managerment guidelines for patients with thyroid nodules and differentiated thyroid cancer / D. S. Cooper, G. M. Doherty, B. R. Haugen [et al.] // Thyroid. — 2009. — Vol. 19, № 11. — P. 1167-1214.

16. SEER Cancer Statistics Review, 19752003. National Cancer Institute / L. A. G. Ries, D. Harkins, M. Krapcho [et al.].

17. Thyroid carcinoma / R. M. Tuttle, D. W. Ball, D. Byrd [et al.] // J. Natl Compr. Canc. Netw. — 2010. — Vol. 8. — P. 1228-1274.

18. TNM residual tumor classification revisited / C. Wittekind, C. C. Compton, F. L. Greene [et al.] // Cancer. — 2002. — Vol. 94. — P. 25112516.

ПОРІВНЯЛЬНА КЛІНІКО-МОРФОЛОГІЧНА ХАРАКТЕРИСТИКА РАКУ ЩИТОПОДІБНОЇ ЗАЛОЗИ ЗА ПЕРІОДИ З 1980 ПО 1986 рр.. І З 2006 ПО 2012 рр.

С. І. Шевченко,
Р. С. Шевченко,
О. С. Циганенко

Резюме. Було проведено порівняльний аналіз клініко - морфологічних характеристик і вибору обсягу оперативного втручання на ЩЗ у різні терміни при тиреоїдному раці.

Ключові слова: *рак щитоподібної залози, тиреоїдектомія, тонкоголкова аспіраційна пункційна біопсія.*

COMPARISON OF CLINICAL AND MORPHOLOGICAL CHARACTERISTICS OF THYROID CANCER FROM 1980 TO 1986 AND FROM 2006 TO 2012

S. I. Shevchenko,
R. S. Shevchenko,
O. S. Tsyganenko

Summary. A comparative analysis of clinical and morphological characteristics and the scope choice of surgical intervention on the thyroid gland in different time periods with thyroid cancer.

Key words: *thyroid cancer, thyroidectomy, fine needle aspiration needle biopsy.*

В. В. Бойко, И. А. Криворучко, Ю. В. Иванова, С. А. Савви, Е. В. Мушенко, А. Н. Гамидов, М. С. Повеличенко, В. Н. Лыхман

ГУ «Институт общей и неотложной хирургии им. В. Т. Зайцева НАМН Украины», Харьков

Харьковский национальный медицинский университет

© Коллектив авторов

КОМПЛЕКСНОЕ ЛЕЧЕНИЕ ПОСЛЕОПЕРАЦИОННОГО ПЕРИТОНИТА

Резюме. Анализируются результаты хирургического лечения 41 больного с абдоминальным сепсисом после операций на органах брюшной полости. Авторами обосновано целесообразность использования современной классификации септических синдромов, поскольку критерии, лежащие в основе их определения, позволяют оценить тяжесть состояния пациентов, прогностические ориентиры и динамику патологического процесса. Комплексное хирургическое лечение, которое включает адекватную санацию патологического очага, рациональную антимикробную терапию, циркуляторную и метаболическую поддержку, позволяет существенно улучшить результаты лечения этой тяжелой категории больных.

Ключевые слова: послеоперационный перитонит, релапаротомия, лечение.

Введение

Наиболее важной и сложной проблемой современной хирургии является лечение больных с тяжелой интраабдоминальной инфекцией, которая захватывает широкий спектр инфекционных процессов, развивающихся в брюшной полости под воздействием микроорганизмов, колонизирующих желудочно-кишечный тракт. Успех лечения больных с распространенным перитонитом во многом зависит от своевременности, полноты и адекватности выполненного хирургического вмешательства и направленной послеоперационной коррекции нарушений гомеостаза [2, 3, 4, 5].

До настоящего времени в литературе дискутируется вопрос о целесообразности выполнения, показаниях и противопоказаниях к выполнению релапаротомий «по требованию», плановых релапаротомий, включая лапаростомии. Не существует единого мнения о целесообразности выполнения, а также способах интубации кишечника. Необходима также разработка новых конструктивных методов временного закрытия лапаротомной раны, обеспечивающих увеличение объема брюшной полости [1, 2, 6, 7, 8].

Материалы и методы исследования

На основании многолетнего опыта нами разработан ряд стандартных принципов лечения послеоперационного перитонита, включающий ликвидацию или отграничение первичного очага, тщательный лаваж и дренирование брюшной полости по Петрову, обязательную интубацию кишечника.

Проанализированы результаты лечения 41 пациента, оперированного в клинике института по поводу послеоперационного перитонита в 2013 г.

Тяжесть состояния пациентов оценивалась по шкале APACHE II, по этому признаку больные были разделены на три подгруппы: первая — ≥10 баллов ≤15 (7 пациентов), вторая — ≥16 ≤ 25 (23 пациентов), третья — ≥ 26 баллов (11 пациентов). При этом, в зависимости от тяжести выраженности системной воспалительной реакции, первая группа больных соответствовала понятию абдоминальный сепсис, вторая – тяжелый абдоминальный сепсис и третья – септический шок по классификации В. В. Савельева и соват., (2011) [8].

При оценке уровня интраабдоминальной гипертензии пользовались классификацией World Society of the Abdominal Compartment Syndrome, консенсус 2013 г. Сроки исследоаний — через 6 и 12 часов после операции, и в дальнейшем на протяжении первых 3-х суток раннего послеоперационного периода.

Все оперативные вмешательства выполнялись под общим обезболиванием, в условиях многокомпонентного наркоза после предоперационной подготовки на протяжении 2 часов. В предоперационном периоде проводилась «стартовая» инфузионная терапия гипертоническим раствором NaCl 7,5–10 % из расчета 4–6 мл/кг массы тела в сочетании с коллоидными растворами в соотношении 1:1, дальнейшая инфузионная терапия включала солевые кристаллоидные растворы.

Результаты исследований и их обсуждения

Виды оперативных вмешательств, выполненных у исследуемых больных представлены в табл. 1. Во время операции производили устранение источника перитонита, лаваж брюшной полости не менее чем 4–6 литров антисептиков, и дренирование брюшной полости по Петрову. Интубация тонкой кишки

выполнялась у всех больных: в 1 случае (2,4 %) – антеградно трансназально, у 15 (36,6 %) — ретроградно через аппендико- или цекостому, у 2 (4,9 %) больных — через илеостому, у 2 (4,9 %) больных — через колостому. У 21 (51,2 %) больного во время релапаротомии сохраняли ранее установленный интестинальный зонд. Обязательно выполняли интраоперационный лаваж кишечника, у 14 пациентов – энтеросорбцию.

В исследуемой группе преобладали пациенты, у которых причиной перитонита была несостоятельность швов анастомозов ЖКТ 13 (29,3%) больных, а также перфорации острых язв ЖКТ 14 (31,7%) больных.

В подгруппе пациентов, тяжесть состояния которых не превышала 15 баллов по шкале APACHE II, в одном случае диагностирована несостоятельность швов дуоденопластики, признаки перитонита. После предоперационной подготовки и стабилизации основных жизненно важных параметров, больные оперированы в ургентном порядке. Больные оперированы по разработанной нами методике дивертикулизации двенадцатиперстной кишки. Интубацию тонкой кишки у этих пациентов производили ретроградно трансцекально. Операционную рану после дренирования брюшной полости по Петрову ушивали наглухо (табл. 1).

В 17 случаях, когда были выявлены дефекты межкишечных анастомозов и перфорации осрых язв тонкой кишки выполнялись резекции сегментов тонкой киишки с наложением «разгрузочных» кишечных стом и интубациией тонкой кишки через тонкокиишечные стомы. Операционную рану после дренирования брюшной полости по Петрову ушивали наглухо.

Пациентам с послеоперационным перитонитом, у которых диагностирована первая степень интраабдоминальной гипертензии, лапаротомную рану ушивали наглухо. У них осуществляли мониторинг внутрибрюшного давления (ВБД) в течение первых послеоперационных суток через 6 и 12 часов и в последующем на 2-е и 3-е сутки после операции (рис. 1).

Как свидетельствуют данные, приведенные на рис. 1, показатели ВБД имели характерную динамику и зависели от степени тяжести пациентов: цифры ВБД прогрессивно нарастали в течение первых послеоперационных суток с

Таблица 1

Характер оперативных вмешательств, выполненных у больных основной подгруппы с распространенным послеоперационным перитонитом

Характер выполненных операций	Тяжесть состояния по шкале APACHE II, баллы			Всего
	≥10 ≤ 15, (n=7)	≥16 ≤ 25, (n=23)	≥ 26, (n=11)	
Релапаротомия, резекция сегментов тонкой кишки, наложение анастомозов с «разгрузочными» стомами	—	6	11	17
Релапаротомия, дивертикулизация двенадцатиперстной кишки	3	1	—	4
Релапаротомия, резекция анастомоза с наложением илеоили колостом	—	—	4	4
Программированная санация (1–2) (закрытая методика)	—	—	3	3
Релапаротомия, устранение кишечной непроходимости	2	2	—	4
Релапаротомия, вскрытие абсцесса, санация брюшной полости, интубация тонкой кишки	—	4	—	4
Лапаростомы, программированные санации (2–4)	—	—	5	

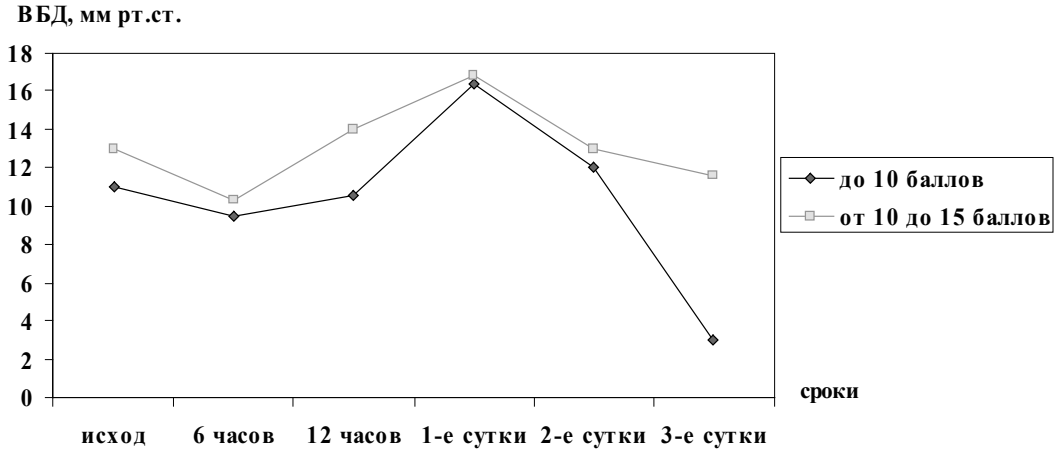

Рис. 1. Изменения ВБД у больных, оперированных по поводу распространенного послеоперационного перитонита с ушиванием лапаротомной раны наглухо

(9,52±1,2) и (10,3±2,4) мм рт. ст. (p<0,05) соответственно до (16,4±2,2) и (16,8±2,8) мм рт. ст. (p<0,01). В последующем на фоне проводимой интенсивной терапии ВБД снижалось и к 3-м суткам послеоперационного периода достигало (9,38±1,7) и (11,62±2,3) мм рт. ст. (p<0,05).

В послеоперационном периоде интенсивная терапия включала введение антибактериальных, противовоспалительных препаратов, коррекцию гомеостаза, гемодинамических нарушений, коррекцию микроциркуляторных нарушений, электролитных нарушений, метаболического ацидоза, улучшение реологических свойств крови, коррекцию гипопротениемии, обмена липидов, детоксикационные мероприятия, гепатотропную терапию, нутритивную поддержку.

Среди больных, тяжесть состояния которых превышала 16 баллов по шкале APACHE II, в двух случаях диагностирована несостоятельность тонко-толстокишечных анастомозов, у двух пациентов – несостоятельность толстокишечных анастомозов. Ликвидация источника перитонита заключалась в резекции анастомозов, наложении концевых илео- или колостом. Выполнялась санация брюшной полости. Интубацию кишечника производили через илеостому или колостому.

У больных с распространенным послеоперационным перитонитом, с уровнем интраабдоминальной гипертензии, который соответствует второй степени, в комплексе интенсивной терапии в раннем послеоперационном периоде проводились консерваативные мероприятия, направленные на улучшение спланхнического кровотока, с этой целью вводился Добутамин в дозах 2,5–3 мкг/мл/мин, либо препараты вазопрессина.

При значениях ВБД, не превышающих 20 мм рт. ст. проводим консервативные лечебные мероприятия, а при показателях ВБД, превышающих 20 мм рт. ст. (что соответствовало третьей и четвертой степени антраабдоминальной гипертензии) и наличии у больного признаков органной недостаточности выполняли хирургическую декомпрессию брюшной полости.

Учитывая тот факт, что исходно у пациентов с несостоятельностью швов анастомозов ЖКТ и 11 пациентов с перфорациями острых язв ЖКТ имелись признаки ПОН, а цифры ВБД превышали 20 мм рт. ст., им выполняли хирургическую декомпрессию брюшной полости. Декомпрессию брюшной полости выполняли путем рассечения париетальной брюшины по левой и правой переходным складкам с мобилизацией восходящего и нисходящего отделов ободочной кишки и забрюшинной клетчатки «тупым» путем, а также производили продольные разрезы внутренних листков влагалищ прямых мышц живота. Брюшную полость ушивали П-образными швами на поливинилхлоридных прокладках без захвата апоневроза. В раннем послеоперационном периоде вводились препараты, направленные на улучшение спалинхнической микроциркуляции.

Динамика изменений ВБД у больных, оперированных по поводу распространенного послеоперационного перитонита с применением декомпрессионных методик, приведена на рис. 2.

Анализ полученных данных свидетельствует о том, что применение хирургической декомпрессии брюшной полости в сочетании с введением Добутамина из расчета 2,5–3 мг/кг/мин, а также наложения декомпрессионного шва, позволяющего осуществлять дозированное сведение краев лапаротомной раны по мере достижения клинико-лабораторной ремиссии, позволяет значительно снизить ВБГ уже с первых суток послеоперационного периода и поддерживать стабильные показатели ВБД в раннем послеоперационном периоде на фоне про-

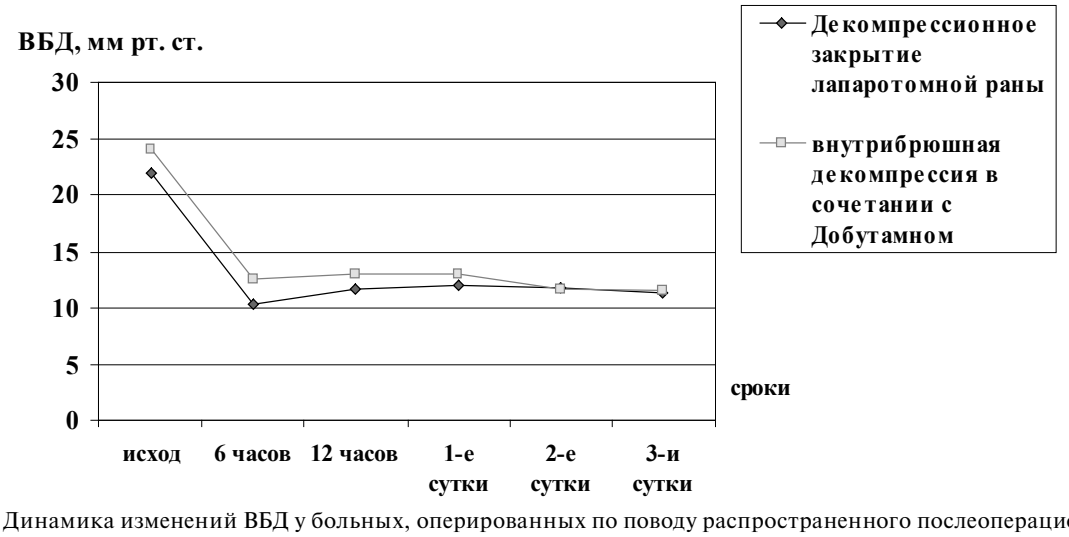

Рис. 2. Динамика изменений ВБД у больных, оперированных по поводу распространенного послеоперационного перитонита с применением декомпрессионных методик

водимой коррекции органных расстройств за счет улучшения спланхнического кровотока.

В исследуемой группе пациентов в 8 случаях диагностирован продолжающийся перитонит с признаками ПОН. В 3-х случаях, когда после релапаротомии выявлен продолжающийся гнойный перитонит и производилась одна программированная санация брюшной полости, в 2-х случаях во время релапаротомии выявлены признаки анаэробной инфекции, в 3-х случаях — тотальная подкожная эвентрация с признаками гнойно-некротического фасциита. После тщательного иссечения гнойно-некротических тканей и санации брюшной полости больным выполнялись программированные санации брюшной полости (от 2 до 4) в режиме управляемой лапаростомы. Следует отметить, что уровень интраабдоминальной гипертензии у этих пациентов перед операциией превышал 25 мм. рт. ст. (рис. 3).

Мониторинг ВБД, проводимый у этих пациентов, показал, что на фоне проводимого лечения удавалось снизить уровень ВБД в среднем до (13,7±2,1) мм рт. ст. в первые сутки после релапаротомии. В последующем на протяжении раннего послеоперационного периода после программированных санаций показатели ВБД не превышали в среднем (11,31±1,5) мм рт. ст. После стихания явлений перитонита, стабилизации клинико-лабораторных показателей и снижения ВБД до 10 мм рт. ст. брюшная полость ушивалась П-образными швами на ПВХ прокладках с захватом только кожных краев раны.

У пациентов, у которых причиной развития распространенного послеоперационного перитонита послужила острая спаечная непроходимость кишечника, в 2-х случаях тяжесть состояния по шкале APACHE II не превышала 10 баллов, у 2-х пациентов была от 10 до 15 баллов. Все эти больные были оперированы в ургентном порядке, им выполнялась релапаротомия, устранение непроходимости, интубация кишечника производилась в 3-х случаях ретроградно через аппендикоцекостому и в 1-м случае — ретроградно через цекостому. Декомпрессию тонкой кишки во время операции производили через интестинальный зонд. Лапаротомную рану ушивали наглухо. На фоне проводимой в послеоперационном периоде терапии осуществлялся мониторинг ВБД в течение 3-х суток. Динамика показателей ВБД у этих больных представлена на рис. 4. Показатели ВБД у больных, оперированных по поводу ОНК, имела характерную динамику и зависела от степени тяжести пациентов: цифры ВБД прогрессивно нарастали в течение первых послеоперационных суток с (8,2±1,3) и (10,8±2,2) соответственно до 16,3±3,2) и (17,1±2,5) мм рт. ст. ($p<0,01$). В последующем на фоне проводимой интенсивной терапии ВБД снижалось и к 3-м суткам послеоперационного периода достигало (9,3±1,5) и (10,6±2,2) мм рт. ст. ($p<0,05$).

Четырем пациентам, у которых причиной развития послеоперационного перитонита являлась перфорация резидуальных внутрибрюшных абсцессов в свободную брюшную полость после проведения стартовой инфузионной терапии выполнялась релапаротомия, санация брюшной полости растворами антисептиков дренирование зоны абсцесса и брюшной полости, ретроградная интубация тонкой кишки (у 2 больных через цекостому и в 2 случаях – через аппендикоцекостому).

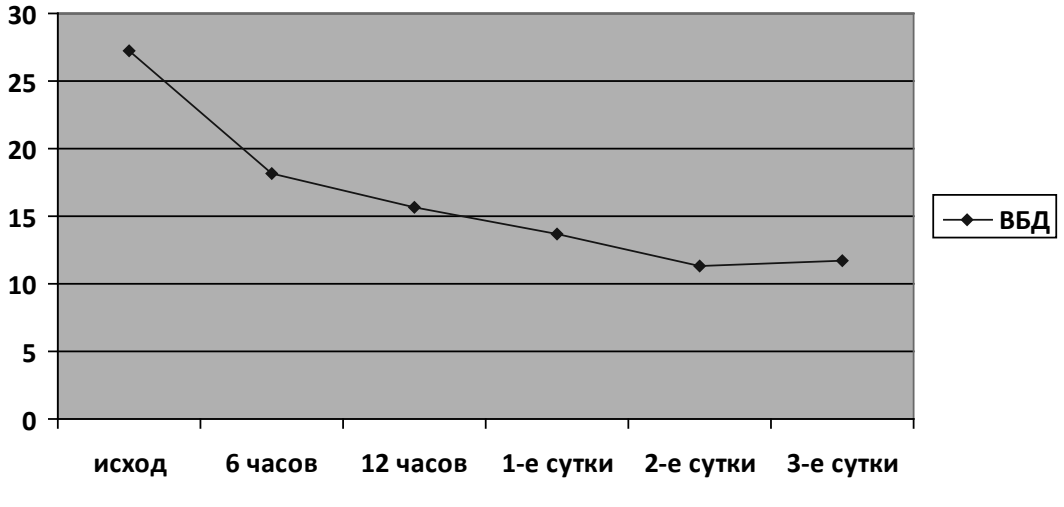

Рис. 3. Динамика изменений ВБД у больных, оперированных по поводу распространенного послеоперационного перитонита в режиме управляемой лапаростомы

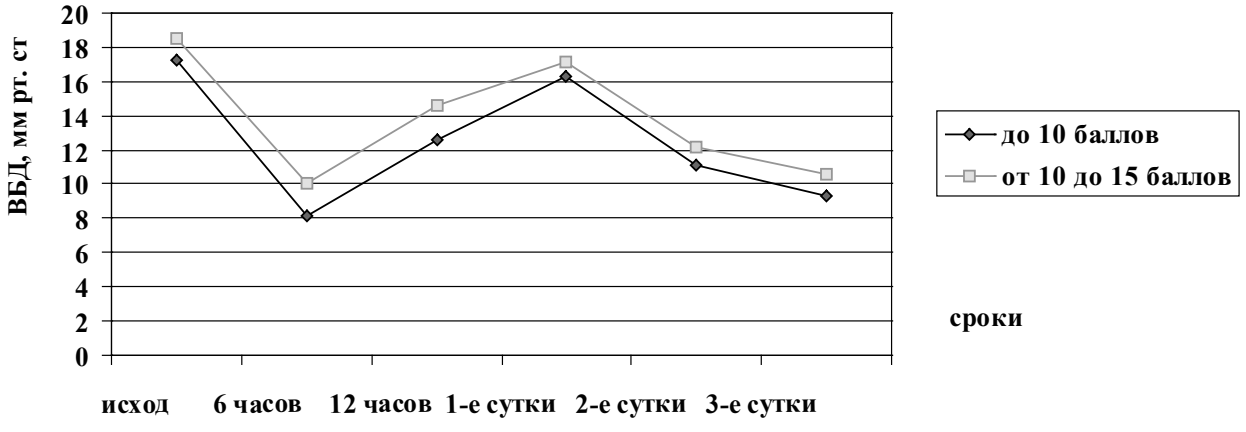

Рис. 4. Изменения ВБД (в мм рт. ст.) у больных, оперированных по поводу острой послеоперационной непроходимости кишечника, осложненной перитонитом

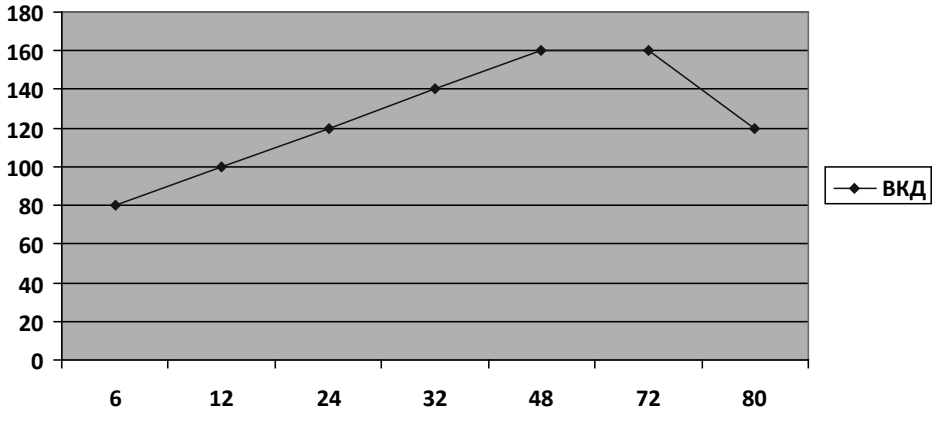

Рис. 5. Динамика изменений ВКД на фоне проведения интестинального лаважа и энтеросорбции

Цифры ВБД у больных, оперированных по поводу вскрывшихся в брюшную полость резидуальных абсцессов, зависели от степени тяжести пациентов: цифры ВБД прогрессивно нарастали в течение первых послеоперационных суток с 9,5±1,8 и (10,1±2,1) соответственно до (15,7±1,7) и (16,6±2,4) мм рт. ст. ($p<0,01$). В последующем на фоне проводимой интенсивной терапии ВБД снижалось и к 3-м суткам послеоперационного периода достигало 9,1±1,3 и 9,6±1,8 мм рт. ст. ($p<0,01$).

В ближайшем послеоперационном периоде больным проводили интестинальный лаваж солевыми растворами, энтеросорбцию, селективную деконтаминацию кишечника (СДК) (по показаниям). Всем больным через 12–24 часа после операции, после стабилизации показателей гемодинамики, проводилось раннее энтеральное зондовое питание (РЭЗП) по разработанной в клинике схеме.

Интестинальный лаваж в раннем послеоперационном периоде проводили растворами антисептиков два раза в сутки на протяжении 3–5 суток.

У всех пациентов группы сравнения в ходе измерений было установлено, что в послеоперационном периоде в тонкой кишке определяется повышение ВКД на протяжении первых 48–56 часов последующим снижением его уровня на протяжении последующих 12–20 часов (рис. 5). Через 10–20 мин после промывания интестинального зонда и отхождения промывных вод уровень ВКД снижается на (27,0 ± 3,3) мм вод. ст. Этот уровень сохранялся на протяжении 3–5 часов, после чего отмечено постепенное повышение уровня ВКД. В связи с этим считаем необходимым с целью поддержания декомпрессионного эффекта промывание зонда каждые 3-4 часа.

Таким образом, было установлено, что в раннем послеоперационном периоде ВКД имеет теденцию к повышению, максимально до уровня (160,0 ± 9,22) мм вод. ст., а для коррекции ВКД эффективням является проведение интестинального лаважа каждые 3–4 часа.

СДК проводили с первых суток послеопераciионного периода, применяли Гентамицин (320 мг/сут) или Ципрофлоксацин (1000 мг/сут), кратность введения – 4 раза в сутки, длительность — 3–5 суток.

У исследуемых больных мы придерживались принципов раннего физиологического

питания, включая использование специальных питательных смесей с продолжением энтеросорбции пастообразными сорбентами, не нарушающими моторику кишечника, per os.

На фоне проведения консервативной коррекции интраабдоминальной гипертензии и мероприятий по купированию энтеральной недостаточности как у больных с признаками интраабдоминальной гипертензии фоне проводимой интенсивной терапии отмечались нормальные показатели гемоглобина (в среднем соответственно до (112,1±1,5) и (100,1±1,2) г/л), содержания O_2 в артериальной (в среднем соответственно до (17,43±1,7) и (16,1±1,2) г/л мл/дл) и системной венозной крови (в среднем соответственно до (13,26±0,81) и (12,1±0,95) г/л мл/дл) (табл. 2). DO_2 поддерживалась на удовлетворительном уровне — соответственно (675,1±23,4) мл/мин/м^2 и (615,1±20,1) мл/мин/м^2 ERO_2 была нормальной и средний уровень ее приближался к нижней границе нормы (в среднем соответственно (23,31±1,7) и (20,31±1,3) %) на фоне нормальных показателей VO_2 (в среднем соответственно (159,4±13,2) и (152,8±12,4) мл/мин/м^2).

Таблица 2

Динамика показателей транспорта кислорода у больных с распространенным послеоперационным перитонитом на фоне консервативной коррекции интраабдоминальной гипертензии

Показатель	Тяжесть состояния по шкале APACHE II			
	от 10 до 20 баллов		более 20 баллов	
	до начала лечения	после лечения	до начала лечения	после лечения
Hb (г/л)	102,6±10,5	112,1±1,5	98,6±12,9	100,1±1,2
Сердечный индекс	3,1±0,3	4,85±0,2	2,11±0,15	3,6±0,1
C_aO_2, (мл/дл)	14,8±2,1	17,43±1,7	11,2±2,4	16,1±1,2
$C_{a-v}O_2$, (мл/дл)	11,9±1,6	13,26±0,81	11,5±1,7	12,1±0,95
DO_2, (мл/мин/м^2)	455,3±21,6	675,1±23,4	236,3±25,6	615,1±20,1
VO_2, (мл/мин/м^2)	88,1±4,6	159,4±13,2	42,5±12,7	152,8±12,4
ERO_2	19,3±1,4	23,6±1,7	18,3±6,4	20,31±1,3

Среди пациентов первой подгруппы в одном случае (14,3 %) отменено нагноение послеоперационной раны, умерших не было.

Среди пациентов второй подгруппы в двух случаях (8,7 %) отмечено нагноение срединной раны, в одном случае (4,3 %) — эвентрация в срединную рану, у 3-х пациентов (13 %) — бронхо-легочные осложнения. Умерло 8 пациентов (34,8 %), причинами смерти в двух случаях была ТЭЛА, пятеро пациентов умерли на фоне явлений интоксикации и ПОН.

Среди пациентов третьей подгруппы течение послеоперационного периода в одном случае (9,1 %) осложнилось развитием тонкокишечного свища, что потребовало оперативного лечения, в 3-х случаях (27,3 %) отмечены бронхо-легочные осложнения, осложнения со стороны передней брюшной стенки были у 5 (45,4 %) больных, экстраабдоминальные осложнения отмечены в 4 (36,4 %) случаях. Летальность в этой подгруппе составила 63,6 % (умерло 7 больных). Причинами смерти в 6 случаях послужила некорригируемая ПОН, в 1 случае — ТЭЛА.

Общее число послеоперационных осложнений составило 39%, при этом экстраабдоминальные осложнения составиили 19,5 %; общая летальность в исследуемой группе пациентов была 36,6 %.

Выводы

Таким образом, хирургическое лечение распространенного послеоперационного перитонита должно выполняться после интенсивной предоперационной подготовки, включать ликвидацию, а при невозможности – максимальное отграничение источника инфекции, обязательную интубацию кишечника с выполнением во время операции интестинального лаважа и энтеросорбции, лаважа брюшной полости и ее дренирование по Петрову с последующей чреззондовой энтеральной поддержкой. У всех больных с послеоперационным перитонитом необходимо осуществлять мониторинг ВБД, что позволяет избрать адекватный способ закрытия раны, а также осуществлять хирургические или медикаментозные способы коррекции ВБГ в зависимости от сложившейся ситуации.

ЛИТЕРАТУРА

1. Антибактериальная терапия больных с инфицированным некротическим панкреатитом. / В. Ф. Саенко, С. П. Ломоносов, В. И. Зубков [и соавт.] // Клін. хірургія. – 2000. — № 8. — С. 5–8.

2. Гельфанд Е. Б. Абдоминальный сепсис. / Е. Б. Гельфанд, М. И. Филимонов, С. З. Бурневич // Русский медицинский журнал. — 1998. — № 11. — С. 697–706.

3. Распространенный гнойный перитонит. / В. В. Бойко, И. А. Криворучко, С. Н. Тесленко, А. В. Сивожелезов. — Х. : Прапор, 2008. — 280 с.

4. Тактика и техника коррекции энтеральной недостаточности при перитоните и острой кишечной непроходимости. / В. Т. Зайцев, И. А. Криворучко, М. П. Брусницына [и соавт.] // Клін. Хірургія. — 1999. — № 11. — С. 36–38.

5. Савельев В. С. Абдоминальная хирургическая инфекция. Российские национальные рекомендации / Под ред. В. С. Савельева и Б. Р. Гельфанда. — М., 2011. — 99 с.

6. Immune paralysis of T-lymphocytes and monocytes in postoperative abdominal sepsis. Correlathion of immune function with survival / C.D. Heidecke, H.Weighardt, T. Hensler [et al.] // Chirurg. — 2000. — № 71 (2). — P. 159–165.

7. Immunosupressive mechanism in protein-caloric malnutrition / H. P. Redmond, J. Shou, C. J. Kelly [et al.] // Surgery. — 1991. — № 110 (2). — P. 311–318.

8. Severity stratification and outcome prediction for multisistem organ failure and dysfunction. / J. E. Zimmerman, W. A. Knaus, X. Sun, D. P. Wagner // World J. Surg. — 1996. — № 20 (4). — P. 401—405.

КОМПЛЕКСНЕ ЛІКУВАННЯ ПІСЛЯОПЕРАЦІЙНОГО ПЕРИТОНІТУ

В. В. Бойко, І. А. Криворучко, Ю. В. Іванова, С. О. Савві, Є. В. Мушенко, А. Н. Гамідов, М. С. Повеліченко

Резюме. Аналізуються результати хірургічного лікування 41 хворого на абдомінальний сепсис після операцій на органах черевної порожнини. Авторами обґрунтована доцільність використання сучасної класифікації септичних синдромів, оскільки критерії, які лежать в основі їх визначення, дозволяють оцінити важкість стану пацієнтів, прогностичні орієнтири та динаміку патологічного процесу. Комплексне хірургічне лікування, яке включає адекватну санацію патологічного осередку, раціональну антимікробну терапію, респіраторну, циркуляторну й метаболічну підтримку, дозволяє суттєво поліпшити результати лікування тяжкої категорії хворих.

Ключові слова: *післяопераційний перитоніт, релапаротомія, лікування.*

COMPLEX TREATMENT OF POSTOPERATIVE PERITONITIS

V. V. Boyko, I. A. Krivoruchko, Y. V. Ivanova, M. S. Povelicheko, S.A. Savvi, E.V. Mushenko, A. N. Gamidov, M. S. Povelichenko

Summary. The results of surgical treatment of 41 patients with postoperative abdominal sepsis are analized in the article. The authors have been established advisability of using of the modern classification of septic syndromes because criteria laying in the base of their determination allow to evaluate the severity of patient's condition prognostic orientations and dynamics of pathological process. The complex surgical treatment including adequate sanation of pathological focus, rational antimicrobic therapy, respiratory, circulatory and metabolic support allows to improve essentially the results of the treatment of this difficult category of patients.

Key words: *postoperative peritonitis, relaparotomy, treatment.*

А. Б. Даценко, М. С. Або Гали, Б. М. Даценко, В. А. Седак, Р. А. Хмызов

Харьковская медицинская академия последипломного образования

© Коллектив авторов

ПРОФИЛАКТИКА ГНОЙНО-СЕПТИЧЕСКИХ ОСЛОЖНЕНИЙ ПРИ ОПЕРАЦИЯХ НА ПРЯМОЙ КИШКЕ

Резюме. Проанализированы результаты лечения 982 больных, у которых при выполнении операция на прямой кишке использован комплексный подход для профилактики гнойно-септических осложнений, который предусматривает систему мероприятий, направленных на правильный выбор показаний к оперативному вмешательству, оптимальные сроки и объем их выполнения, адекватную предоперационную подготовку, выбор способа завершения операции и медикаментозное обеспечение на всех этапах. С учетом перечисленных положений авторы широко используют антибиотикопрофилактику, современные методы формирования анастомозов – сшивающие степлерные аппараты; разработаны способы бесшовного инвагинационного колоректального анастомоза и брюшно-анальной резекции с наданальным анастомозом. Использование указанных мероприятий способствовало уменьшению гнойно-септических осложнений с 22,5 до 13,5 %, послеоперационной летальности с 2,5 до 1,4 %.

Ключевые слова: *гнойно-септические осложнения, восстановительные операции, прямая кишка.*

Введение

Гнойно-септические осложнения при операциях на прямой кишке, завершаемых формированием первичного анастомоза: распространенный перитонит, абсцесс брюшной полости и малого таза, нагноение послеоперационной раны – возникают довольно часто, у 4–30 % больных [1, 2, 3]. Это обусловлено анатомо-физиологическими особенностями толстой и прямой кишки: значительной микробной контаминацией ее слизистой оболочки, меньшей толщиной и менее интенсивным кровоснабжением стенки кишки в сравнении с другими отделами пищеварительного тракта, обширностью поражения и тяжестью течения колоректального рака и диффузных воспалительных заболеваний толстой кишки, которые приводят к значительным метаболическим нарушениям, снижению показателей иммунного статуса и защитных свойств организма больного.

Современным стандартом лечения рака прямой кишки является проведение неоадъювантной химиолучевой терапии, что базируется на клинических и радиобиологических преимуществах предоперационного их воздействия [5], обеспечивающего снижение риска местного рецидива с улучшением выживаемости для операбельных пациентов, делающего возможным и курабельным оперативное вмешательство при первично неудалимых опухолях, а так же способствующее выполнению сфинктеросохраняющих операций при низко расположенных новообразованиях. Однако химиолучевая терапия снижает иммунологическую резистентность и увеличивает риск возникновения гнойно-септических осложнений [4].

Накопленный к настоящему времени кооперированный опыт работы Харьковского городского колопроктологического центра в области лечения рака прямой кишки с привлечением рекомендаций по этому вопросу отечественных и зарубежных специалистов позволил нам разработать программу комплексной профилактики гнойно-септических осложнений в колоректальной хирургии. Программа предусматривает систему мероприятий, направленных на адекватную подготовку больного к оперативному вмешательству, правильный выбор показаний, оптимальных сроков и объема его выполнения, способа завершения, а также медикаментозное и техническое обеспечение на этапах подготовки, выполнение операции и в раннем послеоперационном периоде.

Важное значение для эффективной профилактики гнойно-септических осложнений имеет соблюдение принципов направленной подготовки к выполнению оперативных вмешательств на толстой кишке. Такая подготовка включает в себя терапевтическую коррекцию функциональных нарушений органов и систем, механическую очистку толстой кишки и уменьшение степени контаминации микрофлоры ее слизистой оболочки, а также проведение современной предоперационной

антибиотикопрофилактики. При наличии сопутствующих заболеваний со стороны органов дыхания, сердечно-сосудистой и других систем организма считаем обязательным проведение коррегирующей терапии, направленной на компенсацию заболевания согласно рекомендациям профильных специалистов.

Предоперационная подготовка толстой кишки проводится нами с использованием раствора полиэтиленоксида по разработанной в клинике методике. Накануне операции приготовленный ex tempore 30 % раствор полиэтиленгликоля молекулярной массы 1500 вводят перорально по 300–350 мл 4-5 дробными дозами в течение 2–3 часов, причем в третью и четвертую порции дополнительно добавляют антибиотик Альфа-Нормикс в дозе 400 мг (общая доза 800 мг). Реже применяем препарат «Фортранс» с пероральным приемом Цифран СТ троекратно.

У пациентов с явлениями хронической обтурационной непроходимости осуществляем проведение зонда выше препятствия (при необходимости – с помощью эндоскопа), по которому производится отмывание каловых масс, «разведенных» раствором полиэтиленоксида.

Антибиотикопрофилактику назначаем за 3–4 часа до операции путем внутривенного введения производных фторхинолонов II поколения (ципрофлоксацин) в сочетании с метронидазолом или орнидазолом. От использования гатифлоксацина отказались в связи с его неконтролируемым влиянием на гликемию у больных с сахарным диабетом, а также часто провоцируемые его введением нарушения сердечного ритма.

В предоперационном обследовании местного статуса особое внимание уделяем результатам трансректального ультразвукового сканирования и компьютерной томографии с рентгенконтрастным усилением, что позволяет практически во всех случаях установить стадию злокачественного процесса прямой кишки, расстояние от нижнего края опухоли до верхней границы внутреннего сфинктера и определить показания или противопоказания к выполнению сфинктеросохраняющей операции.

Профилактические мероприятия во время выполнения оперативного вмешательства включают в себя обоснованный выбор границ резекции органа в зависимости от распространенности процесса с обязательным учетом особенностей кровоснабжения толстой кишки, а также соблюдение принципов онкологического радикализма и достаточную мобилизацию отрезков кишки, необходимую для свободной их дислокации в другие анатомические отделы брюшной полости, обеспечение тщательного гемостаза и предупреждение лимфореи.

При выполнении восстановительного этапа операции считаем важным соблюдение принципов, направленных на обеспечение достаточной перфузии тканей за счет исключения натяжения соединяемых отрезков кишки, выбор оптимального способа формирования анастомоза в зависимости от локализации опухоли, а так же анатомических особенностей и вариантов взаиморасположения сшиваемых отрезков кишки. Формирование анастомозов при восстановительных операциях на прямой кишке чаще всего производим с помощью современных сшивающих аппаратов. Их применение упрощает технику формирования анастомоза, что особенно важно при низких локализациях колоректального рака, а также способствует увеличению механической прочности кишечного шва.

Наряду с применением циркулярных степлеров при низких резекциях прямой кишки (особенно в условиях хронической кишечной непроходимости) используем разработанный нами способ формирования бесшовного инвагинационного колоректального анастомоза (патент Украины № 34061 от 25.07.08). Его особенность заключается в том, что полноценная фиксация низведенного отдела толстой кишки в короткую культю прямой кишки обеспечивается простым связыванием лигатур-держалок, наложенных заранее: снизу – на зону прикрепления леваторов к прямой кишке, а сверху – на конец низведенной толстой кишки на 1,5 см от его края.

При локализации опухоли в нижнеампулярном отделе прямой кишки выполнение сфинктеросохраняющих операций считаем возможным при наличии расстояния от нижнего края опухоли до верхней границы внутреннего сфинктера не менее 2 см. В этих случаях после выполнения тотальной мезоректумэктомии производим брюшно-анальную резекцию с формированием анального анастомоза по разработанной в клинике технологии (патент Украины № 84428 от 25.10.13). Суть модификации состоит в эвагинации культи прямой кишки на промежность после ее дополнительной мобилизации от леваторов с «захватом» верхней части внутреннего сфинктера (рис. 1). После наложения кисетного шва на конец вывернутой культи (рис. 2) ей придают обычное положение для формирования степлерного анастомоза (рис. 3).

С целью создания «функционального покоя» сформированному наданальному анастомозу путем предупреждения транзита кишечного содержимого и уменьшения давления в его зоне производим наложение превентивной двуствольной трансверзостомы, что по сравнению с илеостомой позволяет уменьшить количество теряемого содержимого; реже воз-

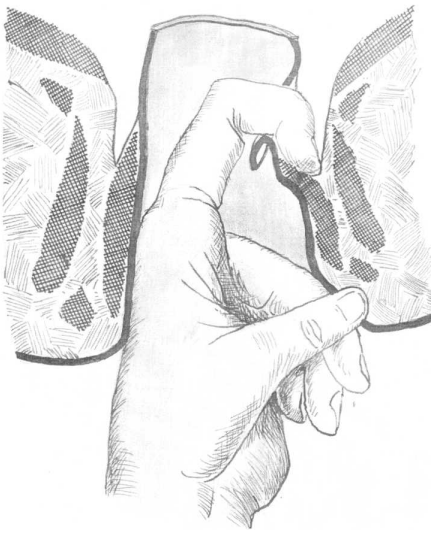

Рис. 1. Мобилизация «нижнего» сегмента культи прямой кишки с прилежащей частью внутреннего сфинктера

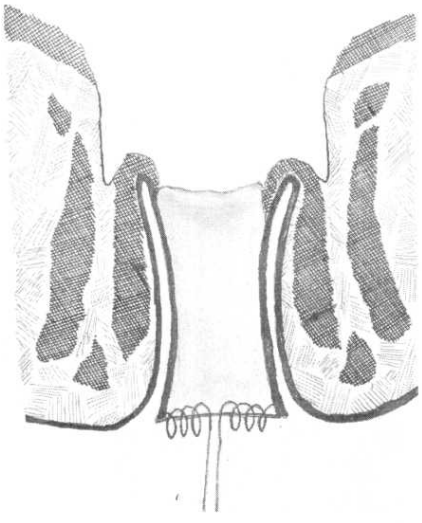

Рис. 2. Накладывание кисетного шва на край эвагинированной на промежность культи прямой кишки

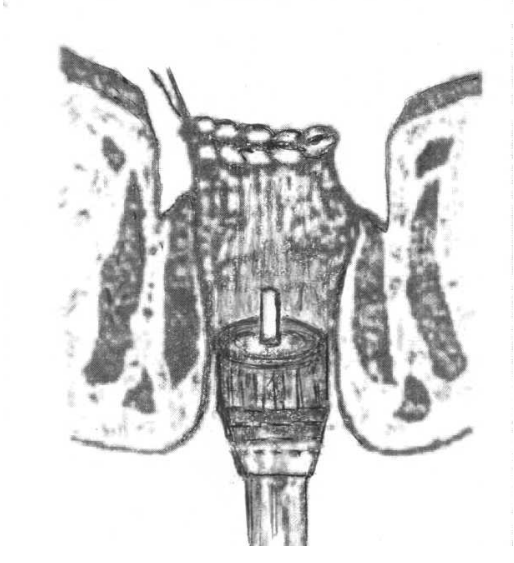

Рис. 3. Выворачивание в промежностную рану культи прямой кишки с введением в нее головки циркулярного степлера

никают нарушения пищеварения, снижается возможность развития парастомального дерматита.

В послеоперационном периоде для профилактики гнойно-септических осложнений особое значение придаем улучшению процессов системной микроциркуляции и коррекции метаболических расстройств, нарушений белково-энергетического и водно-электролитного баланса, а также ранней активизации больных.

Материалы и методы исследования

За период с 2005 по 2013 гг. в Харьковском городском колопроктологическом центре на базе 2-й городской клинической больницы по поводу рака прямой кишки оперировано 982 больных в возрасте от 31 до 89 лет (средний возраст (69±16,3) лет). Мужчин было 413 (42 %), женщин — 569 (58 %). Среди поступивших в стационар пациентов число их с распространенным процессом, соответствующим III–IV стадии (T_3-$4N_1$-2MO, T любое N любое M_1) составило 61,7 %.

У 274 пациентов опухоль локализовалась в ректосигмоидном переходе, у 299 — в верхнеампулярном отделе, у 195 — среднеампулярном и у 214 — нижнеампулярном отделе прямой кишки.

Преимущественное большинство опухолей по своей гистологической структуре составили аденокарциномы разной степени дифференцировки — 89,7 % (881 больной); недифференцированный рак диагностирован в 10,3 % (101 больной).

Неоадьювантная лучевая терапия была проведена 961 больному: коротким курсом СОД 25 Гр с радиомодификацией в течение 5 дней с последующим оперативным вмешательством

через 24–72 часа — 663 больным ; СОД 40–50 Гр в режиме классического фракционирования – 298 больным. Этим больным оперативное вмешательство выполнялось через 4–6 недель.

Хирургическое лечение проведено 976 (99 %) из 982 госпитализированных больных: радикальные операции выполнены 773 (78,7 %) больным, паллиативные — 196 (20 %) и пробные — 13 (1,3 %) больным.

Для сравнительной оценки результатов лечения радикально оперированных больных, а также эффективности внедрения программы профилактики гнойно-септических осложнений при операциях на прямой кишке анализируемые больные были разделены на 2 группы. Первую группу составили 368 радикально оперированных пациентов за период с 2005 по 2010 гг. (76 % от общего числа оперированных), когда поэтапно внедрялись указанные выше элементы программы профилактики гнойно-септических осложнений. Вторую группу составили 405 пациентов, оперированных за период с 2011 по 2013 гг. (82 % от общего числа оперированных); больным этой группы комплекс указанных выше элементов программы профилактики гнойно-септических осложнений был проведен в полном объеме.

По основным клиническим критериям (возраст, пол, сопутствующие заболевания, локализация опухолевого процесса и др.) больные первой и второй группы были сопоставимы.

Результаты исследований и их обсуждение

Из 976 оперированных больных радикальное хирургическое лечение по поводу рака прямой кишки проведено 773. Характер и количество выполненных операций больным первой и второй группы представлен в табл. 1, данные которой свидетельствуют, что по срокам исследования среди всех радикальных операций число экстирпаций прямой кишки снизилось с 24 до 13 %, соответственно чему число резекций кишки с опухолью возросло с 74 до 86 %.

Первично-превентивная колостома наложена 189 больным, из них – всем 102 больным после завершения брюшно-анальной резекции и 87 – после передней резекции прямой кишки. Показанием к формированию первичной превентивной колостомы считаем:

- технические сложности при мобилизации опухоли прямой кишки;
- технические сложности при формировании колоректального анастомоза;
- расположение анастомоза ниже 3 см от анокутанной линии;
- наличие «неполного кольца» в павильоне циркулярного сшивателя;
- массивную кровопотерю со снижением уровня гемоглобина ниже 75 г/л;
- тяжелые сопутствующие заболевания, которые могли оказать влияние на состоятельность анастомоза, особенно у больных пожилого и старческого возраста.

Таблица 1

Характер радикальных операций по поводу рака прямой кишки

Характер радикальных операций	Сроки лечения, года				Всего	
	2005-2010		2011-2013			
	абс.	%	абс.	%	абс.	%
Брюшно-анальная экстирпация	88	24	53	13	141	19
Внутрибрюшная резекция – высокая	166	45	180	45	346	44
Внутрибрюшная резекция – низкая	71	19	101	25	172	22
Обструктивная резекция	7	2	5	1	12	2
Брюшно-анальная резекция	36	10	66	16	102	13
Итого	368	100	405	100	773	100

В табл. 2 представлены материалы, характеризующие характер и частоту разного рода осложнений у оперированных больных. Данные таблицы свидетельствуют, что наиболее серьезными осложнениями являлись несостоятельность анастомоза, ведущая к развитию общего перитонита или формированию тазового (промежностного) гнойника, а также острая послеоперационная кишечная непроходимость спапечного генеза, требующая срочной релапаротомии.

Данные табл. 2 также свидетельствуют, что внедрение программы комплексной профилактики гнойно-септических осложнений при радикальных операциях на прямой кишке обеспечило снижение уровня послеоперационных осложнений с 22,5 до 13,5 %, а показателя летальности — с 2,5 % до 1,4 %.

Выводы

1. При нижнеампулярном раке прямой кишки точная топическая диагностика распространения опухоли с определением расстояния от ее нижнего края до внутреннего сфинктера позволила 76 % больным выполнить сфинктеросохраняющие операции типа резекции кишки с опухолью, завершаемой первичным анастомозом.

2. Выполнение сфинктеросохраняющей брюшно-анальной резекции с формированием наданального анастомоза по разработанной методике возможно при расстоянии 2 см от нижнего края опухоли до внутреннего сфинктера.

3. Разработанная программа профилактики гнойно-септических осложнений при резекции прямой кишки с формированием анастомоза обеспечивает улучшение результатов лечения в плане снижения числа послеоперационных гнойных осложнений и уровня летальности.

Таблица 2

Характер и частота послеоперационных осложнений у больных первой (I) и второй (II) группы, перенесших резекцию прямой кишки, завершенную анастомозом (в скобках – число умерших)

	Высокая передняя резекция		Низкая передняя резекция		Брюшно-анальная резекция		Общее число осложнений по I и II гр.		Всего n=617
	I	II	I	II	I	II			
	n=166	n=180	n=71	n=101	n=33	n=66	n=270	n=347	
Спаечная кишечная непроходимость	4	5	3	8	2	3	9(1)	10(0)	19(1)
Недостаточность анастомоза	3	2	8	8	5	7	16(3)	12(2)	28(5)
Перитонит	1	-	2	1	-	-	3(1)	1(1)	4(2)
Эвентрация	-	-	1	1	1	1	3(0)	2(0)	5(0)
Внутрибрюшное кровотечение	3	-	1	2	-	1	4(0)	3(0)	7(0)
Нагноение раны	1	1	2	-	1	2	4(0)	3(0)	7(0)
Острая сердечно-сосудистая недостаточность	3	2	4	2	4	1	10(1)	5(2)	15(3)
Пневмония	6	5	3	2	3	4	12(1)	11(0)	23(1)
Всего	17	15	21	22	14	19	61(7)	47(5)	108(12)

ЛИТЕРАТУРА

1. Комплексная профилактика гнойно-септических осложнений после операции на толстой и прямой кишках / В. В. Дарвин, А. Я. Ильканич, Г. Г. Пехото, М. М. Лысак// Хирургия. — 2002. — №7. — С. 47-79.
2. Переходов С. Н. Непосредственные результаты сфинктеросохраняющих операций у больных раком прямой кишки / С. Н. Переходов, Г. В. Лазарев, В. С. Татарин // Воен.-мед. журн. — 2006. — Т. 327, № 4. — С. 65-66.
3. Петров В. П. Несостоятельность швов анастомоза после чрезбрюшинной резекции прямой кишки/ В. П. Петров // Вестник хирургии. — 2001. — № 6. — С. 59-64.
4. Phase III randomized trial of preoperative versus postoperative multimodality therapy in Patients with carcinoma of the rectum (NSABP R-03) / M. S. Roh, N. Petrelli, S. Wieand [et al.] // Proc. Am. Soc. Clin. Oncol. — 2001. — abstr. 490.
5. Preoperative radiochemptherapy in rectal cancer: Long-term results of phase II reial / Bosset J. F., Magnin V., Maingon P. [et al.] // Int. J. Radiat. Oncol. Biol. Phys. — 2000. — Vol. 46. — P. 323-327.

ПРОФІЛАКТИКА ГНІЙНО-СЕПТИЧНИХ УСКЛАДНЕНЬ ПРИ ОПЕРАЦІЯХ НА ПРЯМІЙ КИШЦІ

О. Б. Даценко, М. С. Абу Галі, Б. М. Даценко, В. В. Седак, Р. О. Хмизов

Резюме. Проаналізовано результати лікування 982 хворих, у яких при виконанні операцій на прямій кишці використано комплексний підхід для профілактики гнійно-септичних ускладнень, що передбачає систему заходів, які спрямовані на правильний вибір показань до оперативного втручання, оптимальні терміни й обсяг їх виконання, адекватну передопераційну підготовку, вибір способу завершення операції та медикаментозне забезпечення на всіх етапах. З урахуванням перерахованих положень автори широко використовують антибіотикопрофілактику, сучасні методи формування анастомозів — зшиваючі степлерні апарати; розроблені способи безшовного інвагінаційного колоректального анастомозу, черевно-анальної резекції з наданальним анастомозом. Використання зазначених заходів спиряло зменшенню гнійно-септичних ускладнень з 22,5 до 13,5 %, післяопераційної летальності — з 2,5 до 1,4 %.

Ключові слова: *гнійно-септичні ускладнення, відновні операції, пряма кишка.*

PREVENTION OF PYOSEPTIC COMPLICATIONS DURING OPERATIONS ON THE RECTUM

A. B. Datsenko, M. S. Abo Gali, B. M. Datsenko, V. A. Sedak, R. A. Hmyzov

Summary. Analyzed the results of treatment of 982 patients in whom during rectal surgery used a comprehensive approach to prevent pyoseptic complications, which provides a system of measures aimed at the correct choice of the indications for surgery, the optimal timing and extent of their implementation, adequate preoperative preparation, selection of method of completing the operation and medication support at all stages. In view of these provisions authors widely used antibiotic prophylaxis, modern methods of anastomoses forming – stitching steppler apparatus; developed methods of sutureless invaginated colorectal anastomosis and abdominoanal resection with over-anal anastomosis. Using these measures helped to reduce pyoseptic complications from 22,5 to 13,5 %, postoperative mortality from 2,5 to 1,4 %.

Key words: *purulent-septic complications, recovery operations, rectum.*

И. А. Акперов,
Ю. Л. Шальков,
А. П. Мартыненко,
Б. А. Косяков

Государственный Приднестровский университет им. Т. Г. Шевченко, г. Тирасполь

© Коллектив авторов

К ОБОСНОВАНИЮ ПРЕВЕНТИВНОЙ КОРРЕКЦИИ МЕТАБОЛИЧЕСКОЙ ИНТОКСИКАЦИИ ПРИ ПЕРИТОНИТЕ

Резюме. В статье доказана обоснованность целенаправленной коррекции микроциркуляторных нарушений метаболической интоксикации при распространенных формах перитонита. Хоть и коррекция радикально проблему не решает, но заметно улучшает результаты лечения перитонита. Анализ результатов на животных (48 собак) доказал, что применение адренолитических препаратов в комплексном лечении распространенных перитонитов позволило достоверно продлить жизнь собак с (3,3 ± 0,4) до (7,6 ± 0,5) суток. Послеоперационная летальность (46 пациентов) снизилась с (20,3 ± 5.2) до (10,8 ± 4,5) %.

Ключевые слова: *перитонит, метаболическая интоксикация, микроциркуляторные расстройства, превентивная коррекция.*

Введение

Результаты исходов любого заболевания, как правило, адекватны степени патогенетической направленности, поэтому учитывая более чем полувековую стабильно высокую летальность при перитоните, следует признать, что именно у больных перитонитом не удается обеспечить этот патогенетический принцип.

Перитонит становиться проблемой, когда патологический процесс выходит за рамки местного проявления и для своего разрешения организм мобилизует, возможно, все свои резервы, ибо в случаях местного процесса летальность не превышает 3–5 %, а распространенные его формы до 30–50 % и более [2, 4, 7, 8].

Принципы лечения перитонита общеизвестны: устранение источника заболевания, санация брюшной полости, восстановление и поддержание гомеостаза. Однако принципиальным при этом является борьба с интоксикацией, ибо она становится основной причиной летального исхода в случаях невозможности её устранения и тем более присоединения полиорганной недостаточности.

Даже общий ретроспективный взгляд отражает многообразие лечебных мероприятий, направленных на устранение синдрома интоксикации: промывание («отмывание» по Б. Д. Савчуку) брюшной полости [8], проведение перитонеального диализа, интубация кишечника, включая энтеральный лаваж, использование лапаростомы и пр.

При этом первые положительные впечатления сменялись более сдержанным отношением, что обуславливалось сопутствующими осложнениями в виде некорригируемых электролитных и белковых потерь (диализ брюшной полости), высокой частоты кишечных свищей и резидуальных абсцессов при лапаростомии и не всегда существенное снижение послеоперационной летальности.

Именно в целом недостаточная эффективность указанных способов послужила обоснованием к разработке экстракорпоральных путей детоксикации в виде лимфо и гемосорбции. Как всегда, сторонников оказалось много, однако метод находится в процессе изучения [3, 6, 10] и, возможно, его ожидает судьба указанных выше способов.

Материалы и методы исследования

Дело в том, что до сих пор достоверно неизвестны токсические структуры, которые необходимо устранять. Они многообразны, специфичны и требуют к своей нейтрализации не трафаретного подхода.

Главное в другом: до сих пор открыт вопрос на природу и патогенез интоксикации. Что превалирует в её основе – эндогенные (метаболические) или экзогенные (микробные) факторы? Если говорить о «приоритете» общепринятой инфекционной природы при перитоните, то, как объяснить скоротечные процессы при общем перитоните, при странгуляции или высокой форме острой кишечной непроходимости. Или каков механизм усугубления интоксикации [1, 9] даже после хирургической коррекции и устранения источника перитонита?

Общий перитонит рассматривается как генерализованное токсико-инфекционное состояние и отождествляется с перитонеальным шоком. В основе же шока, независимо от его причины, лежит нарушение периферического кровообращения, то есть микроциркуляции и

в первую очередь висцерального (мезентериального) региона, что проявляется гипоксией и нарушением метаболизма с накоплением токсических продуктов обмена (гистамин, молочная кислота и т. д.). При этом в портальном русле в несколько раз возрастает концентрация продуктов обмена, нежели в общем круге циркуляции [6, 10], что, по-видимому, более существенно, нежели экзогенный источник.

Устранение интоксикации достигается двумя путями: непосредственная нейтрализация токсических продуктов, механической санации очага, освобождения кишечного тракта от содержимого (интубация, лаваж и т. д.); и второй путь — предупреждение образования токсических компонентов, назначением антибиотиков.

К сожалению, о чем свидетельствует хирургическая практика, лечебные мероприятия при перитоните не содержат компоненты, направленные на целенаправленное устранение причин микроциркуляторных нарушений, именно причин, поскольку назначение гепарина или различных декстранов и т. д. скорее направлено на устранение уже наступивших нарушений. В основе же предупреждения микроциркуляторных расстройств должно лежать восстановление периферического кровоснабжения, назначение адренолитических препаратов (допамин, новокаин, дроперидол и т. д.). Причем в возможно ранние сроки (часы), до развития микроциркуляторных нарушений и нарушений метаболизма.

Результаты исследований и их обсуждение

Проведенные нами экспериментальные исследования (48 экспериментальных животных) с включением возможных препаратов (аминазин, 0,5 % раствор новокаина) позволили достоверно продлить длительность жизни собак с (3,3±0,4) до (7,6±0,5) суток ($p<0,05$). Положительная динамика перитонита имела место и в клинике перитонита, что проявилось в снижении послеоперационной летальности (46 больных в токсической стадии перитонита) с (20,3±5,2) до (10,8±4,5) % ($p>0,05$).

Следует подчеркнуть, что всю эпоху проблемы перитонита и до настоящего времени интенсивная терапия послеоперационного периода являлась только заместительной, то есть предусматривала восполнение утраченных систем гомеостаза: водно-электролитного сектора, белкового статуса, гемодинамики и т. д. Этого явно недостаточно, ибо пока источник синдрома метаболической интоксикации остается основным в танатогенезе.

Учитывая сложные патофизиологические процессы при синдроме глубокой интоксикации, проблема перитонита после устранения источника перестает в принципе быть хирургической, ибо близко к оценке гомеостаза стоит служба интенсивной терапии. Согласно законам стрессовой реакции на все инвазивные лечебные мероприятия, организм отвечает активизацией симпатоадреналовой системы [3, 5], проявляющейся, прежде всего централизацией гемодинамики за счет ущерба кровоснабжения органов-мишеней (органы брюшной полости, кожа, почки), особенно если местом приложения является мезентериальный регион. Поскольку трудно себе представить, чтобы релапаротомия, включая запланированную санацию, проведение перитониального диализа и т. п. не сопровождались бы усугублением дополнительных микроциркуляторных нарушений, которые организм должен как-то устранять.

Выводы

По-видимому, в перспективе те или иные инвазивные нововведения в лечебной программе должны оцениваться на предмет стрессовой реакции, её длительности, тяжести и т. п.

Вазоплегический эффект новокаина, симпато- и адренолитиков должен предусматривать использование препаратов на фоне полноценного восполнения объема циркулирующей крови (ОЦК), причем превентивно с первых же послеоперационных суток до развития синдрома интоксикации.

Считаем важным подчеркнуть, что целенаправленная коррекция микроциркуляторных нарушений радикально не решит проблему перитонита, однако позволит в определенной мере улучшить общую ситуацию и результаты лечения.

ЛИТЕРАТУРА

1. Давыдов Ю. А. Общий гнойный перитонит / Ю. А. Давыдов, А. Б. Ларичев, А. В. Волков // Ярославль: Диапресс, 2000. — 120 с.
2. Ковалев О. А. Клинико-патофизиологическая оценка изменений системной гемодинамики и регионарного кровообращения при перитоните / О. А. Ковалев, А. И. Горбашко // Вестн. хир. — 1982. — № 4. — С. 52-55.
3. Кочнев О.С. Показания к лимфогенной антибиотикотерапии при перитоните и ее эффективность / О. С. Кочнев, Н. А. Велиев, Р. И. Литвинов, Б. Х. Ким // Вестник хирургии. — 1992. — № 4-5-6. — С. 353-359.
4. Лабори А. Регуляция обменных процессов / А. Лабори — М. : Медицина, 1970. — С. 304-345.
5. Маломан Е. Н. Диагностика и лечение острого разлитого перитонита / Е. Н. Маломан. — Кишинев: Штиинца, 1985. — 200 с.
6. Распространенный перитонит / Под ред. Ю. Б. Мартова. / Ю. Б. Мартов, С. Г. Подолинский, В. В. Кирковский, А. Т. Щастный — М.: Изд-во ТРИАДА-Х, 1998. — 142 с.
7. Савельев В. С. Современные принципы лечения гнойного перитонита. / В. С. Савельев — В кн.: Материалы Всерос. конф. Хирургов. — Казань, 1970. – С. 60-62.
8. Савчук Б. Д. Гнойный перитонит / Б. Д. Савчук. // М.: Медицина, 1979. — 192 с.
9. Синдром интоксикации у больных острой кишечной непроходимостью / В. Г. Рябцев, Ф. Д. Джейранов, Е. Б. Горбовицкий [и соав.] // Хирургия. — 1990. № 7. — С. 63-68.
10. Чернов В. Н. Прогнозирование исхода и выбор хирургической тактики при распространенном гнойном перитоните / В. Н. Чернов, Б. М. Белик, Х. Ш. Пшуков // Хирургия. — 2004. — № 3. — С. 47-50.

ДО ОБҐРУНТУВАННЯ ПРЕВЕНТИВНОЇ КОРЕКЦІЇ МЕТАБОЛІЧНОЇ ІНТОКСИКАЦІЇ ПРИ ПЕРИТОНІТІ.

И. А. Акперов,
Ю. Л. Шальков,
А. П. Мартиненко,
Б. А.Косяков

Резюме. У статті доведена обґрунтованість цілеспрямованої корекції мікроциркуляторних порушень метаболічної інтоксикації при поширених формах перитоніту. Хоч і корекція радикально проблему не вирішує, але помітно покращує результати лікування перитоніту. Аналіз результатів на тваринах (48 собак) довів, що застосування адренолітичних препаратів в комплексному лікуванні поширених перитонітів дозволило достовірно продовжити життя собак з (3,3 ± 0,4) до (7,6 ± 0,5) діб. Післяопераційна летальність (46 пацієнтів) знизилася з (20,3 ± 5,2) % до (10,8 ± 4,5) %.

Ключові слова: *перитоніт, метаболічна інтоксикація, мікроциркуляторні розлади, превентивна корекція.*

THE VALIDATION OF PREVENTIVE CORRECTION OF METABOLIC INTOXICATION IN PERITONITIS.

I. A. Akperov,
Yu. L. Shalkov,
A. P. Martinenko,
B. A. Koseakov

Summary. We proved the validity of the targeted correction of microcirculatory disorders of metabolic intoxication in common forms of peritonitis. Though radical correction does not solve the problem, but significantly improves the results of treatment of peritonitis. Analysis of the results in animals (48 dogs) showed that the use of adrenolytic drugs in treatment of generalized peritonitis allowed to significantly extend the life of dogs from (3,3 ± 0.4) to (7,6 ± 0,5) days. Postoperative mortality (46 patients) decreased from (20,3 ± 5,2) % to (10,8 ± 4,5)%.

Key words: *peritonitis, metabolic intoxication, microcirculatory disorders, preventive correction.*

В. І. Десятерик,
В. В. Шаповалюк,
Є. С. Шевченко

ДЗ «Дніпропетровська медична академія МОЗ України»

© Десятерик В. І., Шаповалюк В. В., Шевченко Є. С.

СУЧАСНІ ПІДХОДИ ДО ДІАГНОСТИКИ ТА ЛІКУВАННЯ СЕПСИСУ

Резюме. В огляді наведено сучасні дані відносно частоти сепсису, сучасні погляди на патогенез сепсису та поліорганної недостатності. Широко висвітлені особливості розвитку та перебігу сепсису на різних його етапах. Представлені сучасні діагностичні критерії та протоколи діагностики сепсису. Наведено головні лікувальні заходи, які необхідно проводити відповідно до часу та ступеня важкості перебігу сепсису, підкреслена важливість правильного визначення антибактеріальної терапії. Огляд завершується прогнозом.

Ключові слова: *сепсис, патогенез, діагностичні критерії, лікування.*

Не дивлячись на стрімкий розвиток медичної науки, сепсис залишається актуальною проблемою сьогодення. У США кожен рік реєструється більше 750000 випадків тяжкого сепсису, при цьому летальність від цієї патології по різним даним становить від 28 до 50 %. По даним експертів Організації економічної співпраці та розвитку, кожен рік у світі виявляють щонайменш 1,5 млн випадків тяжкого сепсису, а економічні витрати становлять більше 16,7 білліонів доларів США. Ці цифри показують, наскільки важливе значення має ця патологія в структурі системи охорони здоров'я, враховуючи той факт, що згідно прогнозам експертів, очікується значне збільшення кількості хворих в наступному десятилітті [2, 11, 13].

Таблиця 1

Визначення понять (згідно Internetional Sepsis Definitions Conference, 2003)

Сепсис	Передбачувана або документально зафіксована інфекція разом з системними клінічними проявами інфекції
Тяжкий сепсис	Сепсис + викликана сепсисом дисфункція органів або гіперперфузія тканин
Сепсис-індукована гіпотензія	Зниження систолічного артеріального тиску < 90 мм рт. ст., або середнього артеріального тиску < 70 мм рт. ст., або зниження систолічного артеріального тиску > 40 мм рт. ст. за відсутності інших причин гіпотензії
Септичний шок	Сепсис-індукована гіпотензія, яка зберігається не дивлячись на адекватну інфузійну терапію
Сепсис-індукована гіпоперфузія тканин	Викликана інфекцією гіпотензія, збільшення рівня лактату або олігурія

Синдром системної запальної відповіді – системна реакція організму на вплив різних сильних подразників (інфекція, травма, операція та ін.). Характеризується 2-ма та більше ознаками [2, 3, 6]:

- температура тіла вище за 38° С чи нижче за 36° С;
- частота серцевих скорочень вище 90 за хвилину;
- частота дихання більше 20 за хвилину або $PaCO_2$ < 32 мм.рт. ст.;
- кількість лейкоцитів більше 12×10^{12}/л чи менше 4×10^{12}/л або за наявність більше 10 % незрілих форм.

Патогенез сепсису та поліорганної недостатності

У перебігу медіаторного каскаду можливо виділити наступні етапи: фаза впливу ендотоксину, фазу активації, медіаторна, імунопаралітична, кінцева.

Першою ланкою реакції на впровадження мікроорганізмів є розпізнавання східних структурних компонентів різних патогенів, так званих молекулярних патернів – PAMP (pathogen-associated molecular patterns). Прикладами молекулярних патернів є бактеріальні ліпопротеїни, ліпополісахариди (ЛПС), пептидоглікани грампозитивних мікроорганізмів, вірусна двуспіральная РНК, а також ДНК. Молекулярні патерни зазвичай є компонентами клітинної стінки мікроорганізмів. Вони зв'язуються з відповідними патерн-розпізнавальними рецепторами (pattern recognition receptors, PRRs), що продукуються клітинами організму і специфічними для певних PAMP мікроорганізмів. Клітинні PRRs є рецепторами для запуску неспецифічних захисних реакцій, головним чином виявляються у вигляді тканинного запалення. Після взаємодії мікроорганізмів або їх компонентів з мембранними PRRs запускається внутрішньоклітинний каскад передачі сигналу, що приводить до посилення функціональної активності клітин. Серед клітинних PRRs найбільше значення мають Toll-подібні рецептори (Toll-like receptors, TLRs), NOD-подібні рецептори (nucleotide-binding oligomerization domain receptors – NOD-

like receptors, NLRs) та RIG-подібні рецептори (retinoic acid-inducible gene-like helicases – RIG-like helicases, RLHs). TLRs і NLRs є найважливішими компонентами вродженого імунітету. Вони відіграють вирішальну роль у протекції проти інфекції. TLRs розпізнають основні молекулярні патерни бактерій, вірусів, грибів та інших патогенів й активують прозапальні сигнальні шляхи у відповідь на мікробні патогени. Подальше проведення внутрішньоклітинного активаційного сигналу реалізується шляхом індукції з: Jun N – terminal kinase (JNK), extracellular signal – regulated kinase $^1/_2$ (ERK1/2) або phosphoinositide-3 kinase. На кінцевому етапі всі три шляхи забезпечують транслокацию нуклеарного фактора транскрипції NF-*κ*B (nuclear factor kappa B) в ядро клітини [3, 5, 14].

Взаємодія з TLRs активує множинні біологічні системи: кінінову, систему коагуляції, комплементу, клітини периферичної крові — нейтрофіли, еозинофіли, моноцити, макрофаги, а також ендотеліоцити. Цей процес також образно називається «метаболічною анархією» або «цитокіновою бурею», так як ініціює викид великої кількості медіаторів запалення, таких як прозапальні фактори IL 1-6, цитокіни TNFα і TNFβ, хемокіни CCL2 , CCL5 , CCL11, а також протизапальні медіатори: IL-4, IL-10, IL-13, розчинні рецептори до TNF та ін. Цей процес супроводжує СПОН і є основою формування ССВО при критичному стані різної етіології. TNF-фактор некрозу пухлин – ініціатор звільнення фосфоліпаз, порушення продукції NO, інгібіції ангіотензину II. З практичної точки зору надзвичайно важливо відзначити, що швидкість реакцій септичного каскаду різко зростає в умовах гіпоксії через експресію цитокінових рецепторів на поверхні клітин [3, 9, 17].

Медіатори сепсису за Светухіним А. М., (1999)

Прозапальні цитокіни	Протизапальні цитокіни
Лейкотрієни (LTB4, LTC4, LTE4), GM-CF, фактор некрозу пухлин-*α* (TNF-*α*), простагландини (PGE2, PG12, TXA2), інтерлейкіни: IL-1, IL-6, IL-8, IFN-*γ*, кисневі метаболіти, тромбоксани, LAP	Білки каскаду комплементу, IL-10, IL-IRA, гістамін, трансформуючий ростовий фактор-*β* (TGF-*β*), серотонін, фактор Хагемана (XII), брадикінін, оксид азоту (NO), фактор активації тромбоцитів (PAF), ендорфіни

Медіатори септичної запальної відповіді [1]: компоненти комплементу; продукти метаболізму арахідонової кислоти; фактор активації тромбоцитів; серотонін; гістамін; NO; активні форми кисню та гидроперекиси; кінінкалікреїнова та система згортання; ензими (протеази, лізосомальні ферменти); гормональні пептиди (тироксин, гормон росту, інсулін, глюкагон); цитокіни.

Нейтрофіли при сепсисі є однією з найважливіших систем, яка обмежує поширення збудників інфекції в органах і тканинах. Їх роль полягає в пошуку та руйнуванні живих збудників за допомогою механізму фагоцитозу. З іншого боку, переварені та викинуті в зовнішнє середовище фрагменти бактерій є, по своїй суті, додатковим навантаженням, тому що представляють собою ліпополісахариди, ліпотейхоеві кислоти та пептидоглікан, які сприяють подальшій активації макрофагів, посилення генералізованого запалення, пошкодженню тканин та органній дисфункції [1, 17].

Найбільшою нейтралізуючою й опсонізуючою здатністю по відношенню до будь-яких антигенів володіє представник сімейства пентраксинів – **С-реактивний білок**, концентрація якого в системній циркуляції при відповіді гострої фази та генералізованої запальної реакції багаторазово зростає. С-реактивний білок активує систему комплементу, забезпечує опсонізацію антигенів і бактерій, а також здатний проникати в клітини через сигнальні шляхи ядерного транспорту. Взаємодіючи з антигенами ядер клітин, С-реактивний білок впливає на кліренс ядерних антигенів апоптотичних і некротизованих клітин. С-реактивний білок ефективно нейтралізує також бактеріальні токсини-носії селективної токсичності та інгібує фосфоліпази. Крім цього, зв'язуючи IL-8, і нейтралізуючи його біологічну активність, С-реактивний білок може регулювати вираженість СЗР, а виконуючи аналогічну функцію щодо IL- 4 і TGF-*β* – обмежувати неспецифічну регуляторну імуносупресію [4, 18].

Роль оксиду азоту. Зі стимуляцією імунної системи пов'язаний посилений синтез ендогенного оксиду азоту. Існує прямий зв'язок між його виробленням і рівновагою про- та протизапальних медіаторів. Збільшення рівня протизапальних цитокінів індукує синтез оксиду азоту в ендотелії, гепатоцитах і фагоцитуючих клітинах. Збільшення кількості протизапальних цитокінів інгібує його продукцію. При сепсисі збільшується продукція оксиду азоту слизовою оболонкою кишечника, що веде до її пошкодження, збільшення проникності та сприяє транслокації бактерій. Основним клінічним ефектом NO є гемодинамічна нестабільність, яка розвивається за рахунок розслаблення гладкої мускулатури судин і призводить до гіпотензії, яка стає некоррегуємою навіть в умовах кардіотонічної підтримки [1, 4].

Період «**імунного паралічу**», супроводжується виснаженням і зниженням функціональної

активності імунокомпетентних клітин. У разі нездатності регулюючих систем до підтримання гомеостазу деструктивні ефекти цитокінів та інших медіаторів починають домінувати, що призводить до порушення проникності та функції ендотелію капілярів, запуску синдрому ДВС, формуванню віддалених осередків системного запалення, розвитку моно- та поліорганної дисфункції [1, 3, 10].

Поліорганна недостатність — патологічний стан, який формується та прогресує в результаті важкої неспецифічної реакції організму на пошкодження або інфекцію та супроводжується неспроможністю двох і більше органно-функціональних систем та пов'язана з поширеним ураженням ендотеліальних і паренхіматозних клітин. Порушення мікроциркуляції й обширні тромбози на поверхні пошкодженого ендотелію порушують доставку кисню і метаболітів, створюючи умови для формування органної дисфункції. Виділення атомарного кисню, літичних ферментів, вазоактивних речовин (оксид азоту) та факторів росту ендотеліальних клітин створюють умови для формування мікроциркуляторних пошкоджень і порушення нормальної циркуляції еритроцитів [8, 12, 15].

Коагулопатія. Процеси запалення і коагуляції тісно пов'язані: ендотоксин мікроорганізмів, а також багато прозапальних цитокінів індукують виділення тканинних факторів, які в свою чергу потенціюють процеси коагуляції з ендотеліальних клітин і моноцитів. Це ініціює процеси надлишкової коагуляції. Взаємовідносини між генералізованим запаленням і коагуляцією зазвичай розглядають в рамках так званої «петлі посилення» — запалення посилює коагуляцію, в свою чергу надмірна коагуляція посилює запалення. Зрештою розвивається судинний колапс, наростають явища тромбозу мікросудинного русла, а в тканинах, постраждалих від ішемії, активізуються процеси гіпоксичного та вільнорадикального некробіоза. Ці процеси є основоположними у патогенезі мікросудинних порушень і розвитку поліорганної недостатності [5, 13].

Головним органом-мішенню при сепсисі є легені. Основна причина дисфункції легень — пошкодження ендотелію. Значною мірою це пошкодження є результатом активації нейтрофілів, що прилипають до ендотеліальної поверхні та звільняють медіатори запалення. На цьому фоні легко розвивається мікроемболізація капілярів, а активовані нейтрофіли здатні мігрувати через судинний ендотелій в інтерстицій. Вода, електроліти, альбумін також проходять в тканини, порушуючи газообмінну функцію легень. Ці зміни в кінцевому результаті призводять до розвитку *гострого респіраторного дистрес синдрому* [1, 4, 7, 15] (рис.).

Діагностика сепсису

Діагностичні протоколи SSC-Guidelines: 2012

1. Мікробіологічне дослідження, якщо це можливо, необхідно виконати до початку антибактеріальної терапії, за умови, що взяття матеріалу для посіву не супроводжується значною затримкою (до 45 хв) початку введення антибактеріальних засобів. Необхідно взяти не менше двох посівів крові у різні флакони до початку антибактеріальної терапії. Один із заборів крові повинен виконуватись чрезшкірно. Кожен забір крові потрібно брати з окремого венозного доступу.

2. Дослідження вмісту 1,3-β-D-глюкана, вмісту маннана та анти-маннанових антитіл слід проводити у випадках диференціальної діагностики з інвазивним кандидозом як причиною інфікування.

3. Візуалізуючі медичні дослідження необхідно провести якнайскоріше з ціллю підтвердження потенційного вогнища інфекції.

4. Необхідно прикласти всі зусилля до якнайскорішої постановки або виключенню специфічного анатомічного діагнозу інфекції, який потребує відповідних втручань з ціллю контролю над вогнищем інфекції в перші 12 годин постановки діагнозу.

5. При виявлені інфекованого панкреонекрозу як потенційного вогнища інфекції, радикальне оперативне втручання краще відкласти до адекватного відокремлення/демаркації життєздатних та некротично змінених тканин.

6. Якщо хворий потребує заходів щодо контролю над вогнищем інфекції, необхідно вибирати ефективний засіб з нанесенням мінімального фізіологічного збитку пацієнту (наприклад, віддати перевагу чрезшкірному дренування абсцесу, ніж відкритому).

Діагностичні критерії тяжкого сепсису (згідно SSC-Guidelines; 2012):

- сепсис-індукована гіпотензія;
- рівень лактату вище верхньої межі норми;
- діурез < 0,5 мл/кг/год на протязі 2 годин, не дивлячись на адекватну інфузійну терапію;
- гостре ураження легень з $PaO_2/FiO_2 < 250$ при відсутності пневмонії в якості вогнища інфекції;
- гостре ураження легень з $PaO_2/FiO_2 < 200$ при наявності пневмонії в якості вогнища інфекції;
- креатинин > 0,5 мг/дл (176,8 мкмоль/л);
- білірубін > 2 мг/дл (34,2 мкмоль/л);
- кількість тромбоцитів < $100x10^9$/л;
- коагулопатія (МНВ > 1,5).

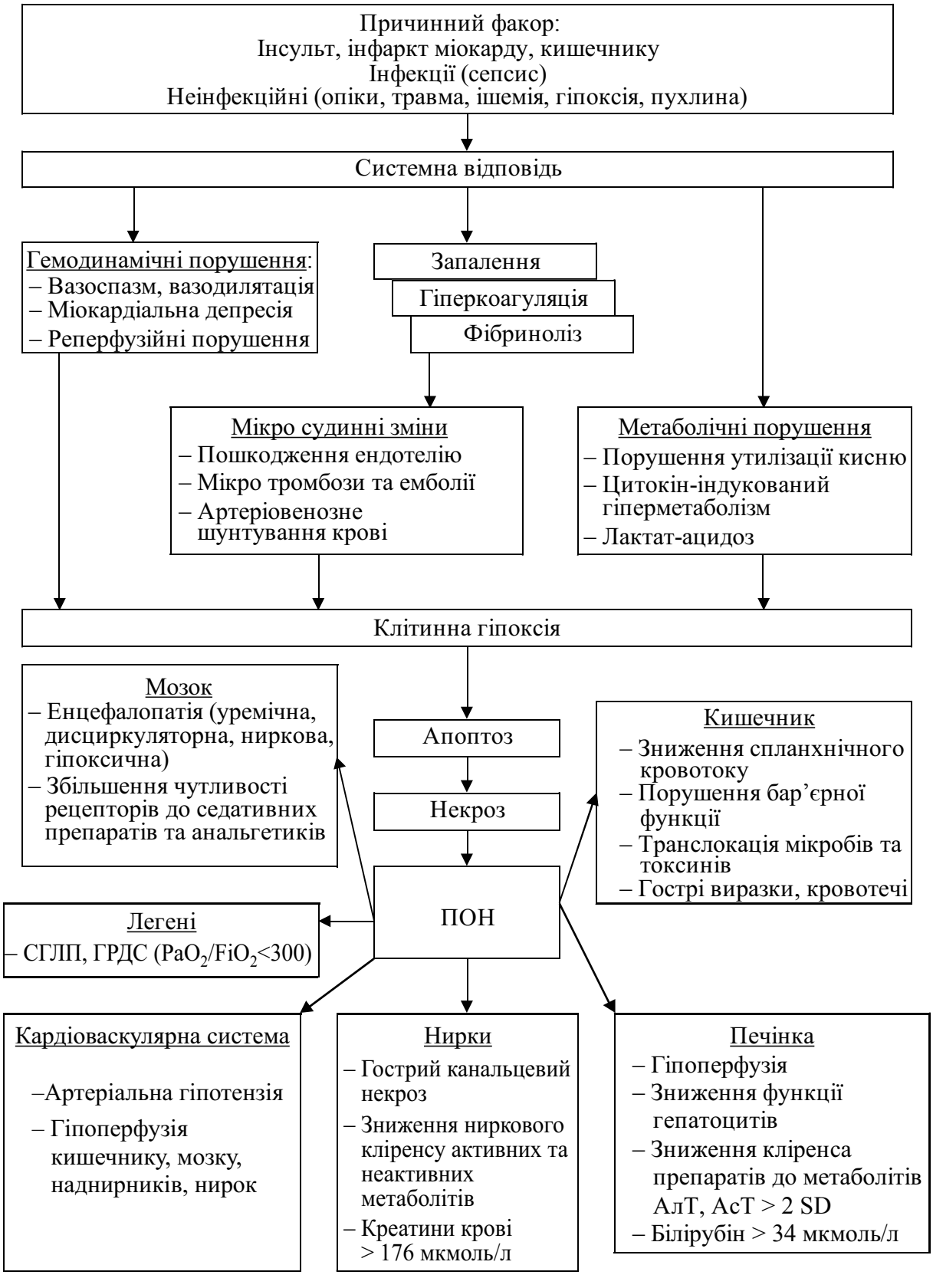

Рис. Патогенез поліорганної дисфункції-недостатності (Lerch C. et al., 1999 з доповненнями)

Таблиця 2

Діагностичні критерії сепсису (згідно SSC-Guidelines, 2012)

Загальні клінічні ознаки	• Гіпертермія (температура тіла > 38,3° С) • Гіпотермія (температура тіла < 36° С) • ЧСС > 90/хв • Тахіпное • Порушення свідомості • Вираженні набряки або позитивний баланс рідини (> 20 мл/кг протягом 24 годин) • Гіперглікемія (глюкоза плазми крові > 140 мг/дл або 7,7 ммоль/л) за відсутності цукрового діабету
Ознаки запалення	• Лейкоцитоз (кількість лейкоцитів > 12×10^{12}/л) • Лейкопенія (кількість лейкоцитів < 4×10^{12}/л) • Нормальна кількість лейкоцитів з часткою незрілих форм понад 10 % • С-реактивний білок плазми крові вище за два стандартних відхилення від норми • Прокальцитонін плазми крові вище за два стандартних відхилення від норми
Параметри гемодинаміки	• Артеріальна гіпотензія (АТсист < 90 мм рт. ст, або середнього артеріального тиску < 70 мм.рт.ст., або зниження АТсист > 40 мм рт. ст. або менше за два стандартних відхилення нижче норми для даного віку)
Ознаки дисфункції органів	• Артеріальна гіпоксемія (PaO_2/FiO_2 < 300) • Гостра олігурія (діурез < 0,5 мл/кг/год на протязі 2 годин, не дивлячись на адекватну інфузійну терапію) • Збільшення креатинину > 0,5 мг/дл або 44,2 мкмоль/л • Коагулопатія (МНВ > 1,5 або АЧТЧ > 60 сек) • Парез кішківника (відсутність кишкової перистальтики) • Тромбоцитопенія (кількість тромбоцитів < 100×10^9/л) • Гіпербілірубінемія (загальний білірубін плазми крові > 4 мг/дл або 70 мкмоль/л) • Параметри перфузії тканин • Гіперлактатемія (> 1 ммоль/л) • Збільшення часу наповнення капілярного русла при надавлюванні на шкіру – проба «білої плями»

Лікувальні заходи

Пріоритетні напрями лікування хворих з сепсисом: своєчасна хірургічна санація інфекційного вогнища; адекватна і рання антибіотикотерапія; адекватна респіраторна підтримка; фармакологічна судинна й ізотропна підтримка; керована гіпокоагуляція; корекція гіповолемії; нутрієнтна підтримка; імуноорієнтована терапія; еферентні методи терапії.

Антибактеріальна терапія:

- Забезпечення судинного доступу та початок застосування ефективної внутрішньовенної антимікробної терапії слід виконати протягом першої години від моменту постановки діагнозу септичного шоку та тяжкого сепсису без септичного шоку.
- Стартова емпірична терапія повинна включати один або більше препаратів, які мають активність у відношенні до всіх ймовірних патогенів (бактеріальних та/або грибкових чи вірусних), базуватись на симптоматиці, що виявляється у пацієнта, місцевих проявах інфекції та мати здатність в адекватних концентраціях проникати у тканини, які вважаються вогнищем інфекції.
- Комбінована емпірична терапія рекомендується для пацієнтів з тяжким сепсисом та тих, що мають полірезистентні інфекції та передбачає застосування щонайменш двох класів антибіотиків (як правило, бета-лактамного препарату в поєднанні з макролітом, фторхінолоном або аміноглікозидом). Комбінована емпірична терапія проводиться не більше 3–5 діб. Де-ескалація до найбільш доцільного лікування за допомогою одного препарату проводиться як тільки стає відомим профіль чутливості збудника.
- У випадках, коли інфекція не виявляється, антимікробну терапію слід припинити, щоб звести до мінімуму вірогідність розвитку антибіотикорезистентності або появу побічних ефектів від терапії.

Інфузійна терапія

- Для первинної реанімації тяжкого сепсису та септичного шоку слід використовувати кристалоїди. У пацієнтів, що мають гіпоперфузію тканин потрібно вводити кристалоїди у кількості не менше 30 мл/кг.
- Не слід використовувати препарати гідроксиетилкрохмалю з ціллю первинної реанімації тяжкого сепсису та септичного шоку.
- При сепсисі з ПОН і септичному шоці необхідно забезпечити якнайшвидше досягнення (у перші шість годин після надходження) цільових значень наступних параметрів: ЦВТ — 8–12 мм рт. ст., АДср. – більше 65 мм рт. ст., діурез – 0,5 мл/кг/год, гематокрит – більше 30 %, сатурація крові у верхній порожнистій вені або правому передсерді — не менше 70 %.

Окрім цього використовуються вазоперсори: ціллю вазопресорної терапії є досягнення рівня середнього артеріального тиску 65 мм рт. ст.

Проводиться пробна інфузія дофаміна до 20 мкг/кг/хв окремо або у поєднанні з вазопресорами за наявності у пацієнта ознак дисфункції міокарду або гіпоперфузії тканин.

Після ліквідації тканинної гіперперфузії та при відсутності інших додаткових порушень, таких як ішемія міокарду, тяжка гіпоксемія,

велика крововтрата або ішемічна хвороба серця переливання еритроцитів рекомендується проводити при концентрації гемоглобіну нижче 70 г/л для досягнення цільової концентрації від 70 до 90 г/л.

Пацієнтам з рівнем тромбоцитів $<10\times10^9$/л за відсутності видимої кровотечі та при рівні $<20\times10^9$/л з риском кровотечі можливо профілактичне введення тромбоцитів.

Необхідно підтримувати рівень глюкози крові <10 ммоль/л. Рівень глікемії повинен моніторуватись досить часто — кожні 1–2 години до стабілізації показників та кожні 4 години після стабілізації рівня.

Застосування бікарбонату натрію для поліпшення гемодинаміки або зниження потреби у вазопресорах/ізотропних препаратів, при лікуванні гіпоперфузійного лактат-ацидозу не рекомендується.

Профілактика утворення стрес-виразок ШКТ: застосування блокаторів H_2-рецепторів та інгібіторів протонної помпи.

Профілактика тромбозу

Пацієнти з тяжким сепсисом щодня мають отримувати фармакопрофілактику венозної тромбоемболії, яка проводиться щоденно з використанням низькомолекулярного гепарину.

Нутрітивная підтримка

При проведенні нутритивной підтримки доцільно орієнтуватися на наступні рекомендації:

- енергетична цінність — 25–35 ккал/кг/24 год — гостра фаза;
- 35–50 ккал/кг/24 год — фаза стабільного гіперметаболізму;
- глюкоза — менше 6 г/кг/24 год;
- ліпіди — 0,5–1 г/кг/24 год;
- білки — 1,2–2,0 г/кг/24 год (0,20–0,35 г азота/кг/24 ч), ретельний контроль за азотистим балансом;
- вітаміни — стандартний добовий набір + віт. K (10 мг/24 год) + віт. B_1 і B_6 (100 мг/24 год) + віт. A, C, Є;
- мікроелементи — стандартний добовий набір + Zn (15-20 мг/24 год + 10 мг/л при наявності рідкого стільця);
- електроліти — Na^+, K^+, Ca^{2+} відповідно балансним розрахунками і концентрації в плазмі + P^{2+} (> 16 ммоль/24 год) + Mg^{2+} (> 200 мг/24 год) [6, 14].

Хірургічне лікування

- усунення джерела інфекції (ліквідацію дефектів порожнистих органів, закриття дефектів шкіри і т. д.); при неможливості ліквідації вогнище інфекції вимикається (проксимальна стома, обхідний анастомоз) та/або відмежовується (постановка тампонів, дренажно-поролоновою системи);
- санація ран, некректомія;
- видалення сторонніх тіл, імплантатів, інфікованих дренажів та катетерів, при відсутності інфекції навколишніх м'яких тканин можлива заміна інфікованого катетеру або дренажу по провіднику;
- адекватне дренування гнійних ран та порожнин;
- перев'язки.

Прогноз

Прогноз при сепсисі залежить від вірулентності мікрофлори, стану імунобіологічних сил організму хворого, своєчасної та адекватної комплексної терапії. Чим раніше госпіталізований хворий, чим швидше встановлене первинне септичне вогнище та проведена його хірургічна санація, чим інтенсивніше комплексне лікування, тим більше вірогідність одужання хворого. В інших випадках прогноз залишається тривожним, особливо у хворих похилого віку за наявності обтяжуючих супутніх захворювань [4].

ЛІТЕРАТУРА

1. Козлов В. К. Сепсис, этиология, иммунопатогенез, концепция современной иммунотерапии / В. К. Козлов – К. : "АННА-Т", 2007. – 296 с.
2. Мальцева Л. А. Сепсис, этиология, эпидемиология, патогенез, диагностика, интенсивная терапия / Л. А. Мальцева, Л. В. Усенко, Н. Ф. Мосенцев. – М. : МЕДпресс-информ, 2005. – 176 с.
3. Сепсис и полиорганная недостаточность / В. Ф. Саенко, В. И. Десятерик, Т. А. Перцева, В. В. Шаповалюк. — Кривой Рог: Минерал, 2005. — 466 с.
4. Сепсис в начале XXI века. Классификация, клинико-диагностическая концепция и лечение. Патолого-анатомическая диагностика : Практическое руководство / Под ред. В. С. Савельева, Б. Р. Гельфанда. — М. : Литтерра, 2006. — 176 с.
5. Шварц В. Жировая ткань как орган иммунной системы / Шварц В. / Журнал «Цитокины и воспаление», -2009. — Т. 8, № 4.
6. Dellinger R. P. Surviving sepsis campaign: international guidelines for management of severe sepsis and septic shock: 2012 // Crit Care Med. – 2013. – Vol. 41, № 2. – P.580-637.
7. Dellinger R. P. Pathophysiology of microcirculatory dysfunction and the pathogenesis of septic shock // D. De Backer, D. Backer, Orbegozo D. Cortes [et al.] // Virulence. – 2013 – Vol. 5, № 1. – p.73-79.
9. The central role of monocytes in the pathogenesis of sepsis: consequences for immunomonitoring and treatment / J. W. Haveman, A. C. Muller Kobold, J. W. Cohen Tervaert [et al.] // Netherlands Journal of Medicine – 1999. – № 55. – P.132-141.

10. Levy M. M. 2001 SCCM/ESICM/ACCP/ATS/SIS International Sepsis Definitions Conference / M. M. Levy, M. P. Flink, J. C. Marshal [et al.] // Intensive Care Med. – 2003. – № 29. – P. 530–538.

11. Moore L. J. Epidemiology of Sepsis in Surgical Patients / L. J. Moore, F. A. Moore // Surg.Clin.N.Am – 2012. – № 92. – P.1425–1443.

12. Okazaki Y. Pathophysiology of Sepsis and Recent Patents on the Diagnosis, Treatment and Prophylaxis for Sepsis / Y. Okazaki, A. Matsukawa // Recent Patents on Inflammation & Allergy Drug Discovery – 2009. – № 3. – P. 26-32.

13. Opal S. The current understanding of sepsis and research priorities for the future / S. Opal // Virulence – 2014. – Vol. 5, № 1. – P.1-3.

14. CD14/TLR4 in sepsis pathogenesis and therapy / A. Pazidis, A. Champipis, I. Gkougkourelas [et al.] // Aristotle University Medical Journal – 2012 – Vol. 39, № 1. – P. 19-28.

15. The pathophysiology of septic shock / R. Saha, S. Das, R. Chatterjee [et al.] // International Journal of Pharma and Bio Sciences – 2010. – Vol.1, № 2. – P.1-11.

16. Satran R. The Coagulopathy of Sepsis: Pathophysiology and Management / R. Satran, Y. Almog // IMAJ – 2003. – Vol. 5. – p.516-520.

17. Recent Insights into the Pathogenesis of Severe Sepsis / C. Tetta, V. Fonsato, C. Ronso [et al.] // Critical Care and Resuscitation – 2005. – № 7. – P. 32-39.

18. Wiersinga W. J. Current insights is sepsis: from pathogenesis to new treatment targets / W. J. Wiersinga // Current Opinion in Critical Care – 2011. – №17. – P. 480-486.

СОВРЕМЕННЫЕ ПОДХОДЫ К ДИАГНОСТИКЕ И ЛЕЧЕНИЮ СЕПСИСА

В. И. Десятерик,
В. В. Шаповалюк,
Е. С. Шевченко

Резюме. В обзоре представлены современные данные относительно частоты сепсиса, взгляды на патогенез сепсиса и полиорганной недостаточности. Широко представлены иммунологические особенности развития и протекания сепсиса на разных его этапах. Представлены современные диагностические критерии и протоколы диагностики сепсиса. Предложены главные лечебные мероприятия, которые необходимо проводить в зависимости от времени и степени тяжести сепсиса, подчеркнута важность правильного выбора антибактериальной терапии. Даны схемы инфузионной и симптоматической терапии. В заключении представлен прогноз и исходы сепсиса.

Ключевые слова: *сепсис, патогенез, диагностические критерии, лечение.*

MODERN APPROACHES TO THE DIAGNOSIS AND TREATMENT OF SEPSIS

V.I. Desiateryk,
V.V. Shapovalyuk,
E.S. Shevchenko

Summary. This review summarizes the current data regarding the incidence of sepsis, views on the pathogenesis of sepsis and multiple organ failure. Widely represented immunological features of the development and course of sepsis at different stages. Presented the current diagnostic criteria for diagnosis of sepsis and protocols. Proposed major therapeutic measures to be carried out depending on the time and severity of sepsis, stressed the importance of proper selection of antibiotic therapy. Given the regimen of infusion and symptomatic therapy. In conclusion, presented a prognosis and outcome of sepsis.

Key words: *sepsis, pathogenesis, diagnostic criteria, treatment.*

Б. І. Слонецький,
М. І. Тутченко,
М. В. Максименко,
М. О. Ахмед Батавіл,
О. Д. Довженко,
І. В. Вербицький

Національна медична академія післядипломної освіти імені П. Л. Шупика,

Національний медичний університет імені О. О. Богомольця,

Київська міська клінічна лікарня швидкої медичної допомоги

© Колектив авторів

ГЕРОНТОЛОГІЧНІ ОСОБЛИВОСТІ ЕНДОГЕННОЇ ІНТОКСИКАЦІЇ У ПАЦІЄНТІВ З ПЕРИТОНЕАЛЬНИМ СЕПСИСОМ ПРИ ПРОВЕДЕННІ ІНТРАОПЕРАЦІЙНОЇ ІНТЕСТИНОСАНАЦІЇ

Резюме. Робота грунтується на дослідженні вікових тенденцій перерозподілу контамінаційних чинників при проведенні інтраопераційної інтестиносанації у 106 пацієнтів з абдомінальним сепсисом, яких було розділено на три групи. Першу групу склали 34 хворих віком від 30 до 59 років, другу групу — 42 пацієнти віком від 60 до 74 років, а третю групу — 30 хворих віком від 75 до 89 років. Отримані результати щодо порівняння вікових особливостей перебігу контамінаційних процесів виявили суттєвий перерозподіл токсичних чинників через інтестино-портальний на відміну від інтестино-лімфатичного сектора. Крім того, найгірші тенденції спостерігались у пацієнтів саме старечого віку з перитонеогенним сепсисом при проведенні інтраопераційної інтестиносанації, що характеризувалось зростанням контамінації портальної крові за рахунок МСМ-280 навіть до (0,86 ± 0,06) ум. од., лейкоцитарного індекса інтоксикації до (4,29 ± 0,19) та зменшенням парамеційного тесту до (8,42 ± 0,36) хвилини.

Ключові слова: *перитонеальний сепсис, гострий розлитий перитоніт, геронтологія.*

Вступ

Розвиток сучасних соціально-економічних технологій все більше спонукає медичну спільноту до пошуку нових складових патогенезу чималої низки фатальних захворювань. На превеликий смуток, на сучасному етапі розвитку медичної галузі особливо відчувається розрив між прогресивними здобутками науки, економічним забезпеченням клінічних баз та юридично-правовим дотриманням протоколів надання етапної допомоги з урахуванням індивідуальних особливостей хворих. Однією з найскладніших проблем сучасної невідкладної гастроентерології залишається проблема комплексного лікування хворих з абдомінальним сепсисом [6, 9]. Дослідження значимості окремих складових непростого діагностико-лікувального процесу стає підставою до відпрацювання та впровадження у широку медичну практику пріоритетних наробок чи фундаментальних здобутків, що направлені на покращення результатів лікування та соціальної реабілітації пацієнтів[7, 8].

Мета роботи

Дослідження особливостей перебігу ендогенної інтоксикації у пацієнтів похилого та старечого віку з абдомінальним сепсисом при проведенні інтраопераційної інтестиносанації.

Матеріали та методи дослідження

У роботі проаналізовано геронтологічні особливості перерозподілу контамінаційних процесів при проведенні інтраопераційної інтестиносанації у 106 пацієнтів з абдомінальним сепсисом, що були госпіталізовані в ургентному порядку та знаходились на лікуванні у хірургічних клініках Київської міської клінічної лікарні швидкої медичної допомоги з 2009 по 2013 роки. У залежності від мети роботи хворих було розділено на три групи. Перша група (34 хворих) пацієнти віком 30–59 років, другу групу (42 пацієнти) склали хворі похилого віку 60–74 роки, а третю групу (30 хворих) склали пацієнти старечого віку — 75–89 років. Стан хворих з перитонеальним сепсисом за шкалою SAPS перевищував 6 балів, за шкалою MODS перевищував 5 балів, а Мангеймський перитонеальний індекс перевищував 29 балів [1, 5]. Токсичність біологічних середовищ оцінювали по концентрації молекул середньої маси (МСМ-280) за методикою Н. І. Габріеляна і співавт. [2], лейкоцитарним індексом інтоксикації (ЛІІ) за формулою Я. Я. Кальф-Каліфа [4] і парамеційним тестом (ПТ) за методикою Н. К. Джафарова [3]. Клініко-діагностичний комплекс включав лабораторні, біохімічні та інтрументальні методи дослідження, а також застосовували статистичні методи дослідження.

Результати та досліджень та їх обговорення

пошук у сучасних умовах нових складових при розробці комплексного лікувального процесу багато В чому залежить від оцінки значимості окремих чинників при виконанні хірургічного втручання у пацієнтів з перитонеальним сепсисом. Доцільність та обґрунтованість інтубації тонкої кишки та надалі залишається предметом дискусії, що потребує подальшого вивчення різнобічних досить значимих негативних тенденцій, котрі можуть мати навіть фатальне значення.

Досліджуючи особливості трансінтестинальних дислокаційних процесів (табл. 1) було встановлено, що у хворих з перитонеальним сепсисом першої групи навіть віком від 30 до 59 років інтубація тонкої кишки з проведенням інтраопераційної інтестиносанації супроводжується збільшенням концентрації в плазмі крові з v. subclavia sinister МСМ-280 з (0,52±0,04) до (0,59±0,05) ум. од., ЛІІ з (3,78±0,22) до (4,09±0,26) та зменшенням ПТ з (11,08±0,46) до (10,49±0,34) хвилин. Подібну особливість відмічали у другій та третій групах, тобто інтраопераційна інтестиносанація у пацієнтів з перитонеальним сепсисом крім суттєвого деконтамінаційного екстракорпорального ефекту, що є загальновизнаним фактом, носить значний агресивний характер.

Таблиця 1

Вікові особливості динаміки ендогенної інтоксикації плазми крові в v. subclavia sinister у хворих з перитонеальним сепсисом при проведені інтраопераційної інтестиносанації

Показники	Групи хворих		
	I (30–59 років)	II (60–74 роки)	III (75–89 років)
При госпіталізації			
МСМ-280 (ум.од.)	0,52±0,04	0,51±0,03	0,47±0,02 p*
ЛІІ	3,78±0,22	3,71±0,11	3,63±0,19
ПТ, хв	11,08±0,46	11,27±0,38	11,41±0,52
Через 15 хвилин після інтестиносанації			
МСМ-280 (ум. од.)	0,59±0,05	0,64±0,03	0,78±0,04 p** p1*
ЛІІ	4,09±0,26	4,16±0,32	4,33±0,26 p* p1*
ПТ, хв	10,49±0,34	9,69±0,65 p*	9,35±0,52 p** p1*

Примітка: 1. Коефіцієнт вірогідності p*<0,05; p**< 0,01; 2. p — вірогідність даних у порівнянні з першою групою; p1 — вірогідність даних у порівнянні з другою групою.

Саме тому було проведено дослідження геронтологічних компенсаторних резервів та було встановлено глибину негативних наслідків при проведенні інтраопераційної інтестиносанації у хворих похилого та старечого віку. Отримані результати довели, що на відміну від пацієнтів першої групи, здійснення інтраопераційної інтестиносанації у хворих похилого та старечого віку супроводжується збільшенням від концентрації токсичних речовин — МСМ-280 до (0,64±0,03) ум. од. та (0,78±0,04) ум. од., ЛІІ до (4,16±0,32) та до (4,33±0,26) і зменшенням ПТ відповідно до (9,69±0,65) хв та до (9,35±0,52) хв.

Тобто, при аналізі вікових біологічних резервів у пацієнтів з перитонеальним сепсисом було встановлено, що на відміну від хворих I групи (30-59 років) у пацієнтів похилого (II група) та старечого (III група) віку перебіг ендогенної інтоксикації при проведенні інтраопераційної інтестиносанації супроводжується «контамінаційним ударом» ступінь вираженості якого суттєво залежить від вікових компенсаторних можливостей і мусить бути обов'язковим предметом інтраопераційної протекційної корекції.

Результати отримані при оцінці інтестинолімфатичної дислокації токсичних речовин при здійсненні інтраопераційної інтестиносанації спонукали до вивчення стану портальної крові для встановлення ступеня та пріоритетності прогресування ендогенної інтоксикації у пацієнтів з перитонеальним сепсисом.

Дослідження окремих показників ендогенної інтоксикації в плазмі портальної крові (табл. 2) при здійснені інтраопераційної інтестиносанації виявили суттєву вираженість дислокаційного процесу і в інтестино-портальному сегменті. Аналіз компенсаторних резервів у різних вікових групах пацієнтів з перитонеальним сепсисом дозволив встановити, що найглибші зміни мали місце у хворих старечого віку (III група). Свідченням цього було зростання в плазмі крові басейну v.portae концентрації МСМ-280 з (0,54±0,03) до (0,86±0,06) ум. од., ЛІІ з (3,72±0,19) до (4,29±0,19) та зменшення ПТ з (11,09±0,63) до (8,42±0,36) хвилини. Тоді як у пацієнтів похилого віку (II група) ендотоксемія після проведення інтраопераційної інтестиносанації характеризувалася зменшенням ПТ до (9,11±0,52) хвилин та збільшенням концентрації МСМ-280 навіть до (0,89±0,05) ум. од., а ЛІІ навіть до (4,37±0,31), що суттєво превалювало у порівнянні з отриманими даними у хворих віком від 30 до 59 років (I група) та супроводжувалось зростанням МСМ-280 лише до (0,75±0,04) ум. од., ЛІІ лише до (4,13±0,18) та зменшенням ПТ лише до (9,86±0,38) хв.

Отримані результати дослідження вікових особливостей перерозподілу токсичних речовин у пацієнтів з перитонеальним сепсисом при проведені інтраопераційної інтестиносанації засвідчили, що на відміну від хворих першої групи, у пацієнтів похилого та старечого віку мало місце значне збільшення токсичності v. portae у порівнянні з v.subclavia sinister і має бути суттєвим підгрунттям до широкого впровадження профілактичної та коригуючої інтраопераційної інтестинопротекції.

Таблица 2

Вікові особливості динаміки ендогенної інтоксикації плазми крові басейну у хворих з перитонеальним сепсисом при проведені інтраопераційної інтестиносанації

Показники	Групи хворих		
	I (30–59 років)	II (60–74 роки)	III (75–89 років)
До інтубації кишечника			
МСМ-280 (ум. од.)	0,64±0,02	0,61±0,04	0,54±0,03
ЛІІ	3,82±0,23	3,79±0,31	3,72±0,19
ПТ, хв.	10,76±0,57	10,84±0,46	11,09±0,63
Через 15 хвилин після інтестиносанації			
МСМ-280 (ум. од.)	0,75±0,04	0,89±0,05 p**	0,86±0,06 p**
ЛІІ	4,13±0,18	4,37±0,31 p**	4,29±0,19 p*
ПТ, хв.	9,86±0,38	9,11±0,52 p**	8,42±0,36 p** p1*

Примітка: 1. Коефіцієнт вірогідності p*<0,05; p**< 0,01. 2. p — вірогідність даних у порівнянні з першою групою; p1 — вірогідність даних у порівнянні з другою групою.

Висновки

1. Особливості дислокаційних процесів у пацієнтів з перитонеальним сепсисом при проведенні інтраопераційної інтестиносанації характеризувалися геронтологічним ослабленням компенсаторних інтестинальних резервів та проявлялось превалюванням інтестино-портальної контамінації над інтестино-лімфатичною.

2. Проведення інтраопераційної інтестиносанації у пацієнтів старечого віку з перитонеальним сепсисом при порівняні з іншими віковими групами (30–59 років та 60-74 роки) супроводжується суттєвою контамінацією портального кровотоку та характеризується збільшенням концентрації МСМ-280 до (0,86±0,06) ум. од., зростанням ЛІІ до (4,29±0,19) та зменшенням ПТ до (8,42±0,36) хвилини.

ЛІТЕРАТУРА

1. Гаин Ю. М. Синдром энтеральной недостаточности при перитоните : теоретические и практические аспекты, диагностика и лечение / Ю. М. Гаин, С. И. Леонович, С. А. Алексеев. — Минск: Молодечно, 2001. — 267 с.

2. Габриэлян Н. И. Диагностическая ценность определения средних молекул в плазме крови при нефрологических заболеваниях / Н. И. Габриэлян, А. А. Дмитриев, Г. Н. Кулаков // Клин. мед., 1981. — № 10. — С. 38–42.

3. Джафаров Н. К. Токсичность для парамеций плазмы крови здоровых и облученных крыс при ожоге, травме и голодании / Н. К. Джафаров // Пат. физиология и экспериментальная терапия., 1961. — № 4. — С. 70–72.

4. Каль-Калиф Я. Д. О лейкоцитарном индексе интоксикации и его практическом значении / Я. Д. Каль-Калиф // Врачебное дело. — 1941. — № 1. — С. 31–36.

5. Сипливый В. А. Оценка тяжести состояния хирургического больного / В. А. Сипливый, А. И. Дронов, Е. В. Конь. — К.: Наук. Світ, 2004. — 61–63 с.

6. Суковатых Б. С. Механизмы развития распространенного перитонита / Б. С. Суковатых, Ю. Ю. Блинков, О. Г. Фролова // Вестник экспериментальной и клинической хирургии. — 2012. — Т. V, — №2. — С. 469–477.

7. Annika R.B. Gastrointestinal function in intensive care patients: terminology, definitions and management. Recommendations of the ESICM Working Group on Abdominal Problems / R. B. Annika, L. N. Manu, J. S. Malbrain // Intensive Care Med — 2012. — Vol. 38. — P. 384–394.

8. Jefrey V. C. Lange Treatment of Perforated Diverticulitis with Generalized Peritonitis: Past, Present, and Future / V. C. Jefrey, F. O. Johan // World J. Surg. — 2010. — Vol. 34. – P. 587–593.

9. Massimo S. F. WSES consensus conference: Guidelines for firstline management of intra-abdominal infections / S. F. Massimo, V. K. Pierluigi, P. F. Federico // World Journal of Emergency Surgery — 2011. — Vol. 16. – P. 1–29.

ГЕРОНТОЛОГИЧЕСКИЕ ОСОБЕННОСТИ ЭНДОГЕННОЙ ИНТОКСИКАЦИИ У ПАЦИЕНТОВ С ПЕРИТОНЕАЛЬНЫМ СЕПСИСОМ ПРИ ПРОВЕДЕНИИ ИНТРАОПЕРАЦИОННОЙ ИНТЕСТИНОСАНАЦИИ

Б. И. Слонецкий,
М. И. Тутченко,
М. В. Максименко,
Ахмед М. О. Батавил,
О. Д. Довженко,
И. В. Вербицкий

Резюме. Робота основана на исследовании возрастных тенденций перераспределения контаминационных процессов при проведении интраоперационной интестиносанации у 106 пациентов с абдоминальным сепсисом, которых разделили на три группы. Первая группа 34 больных возрастом от 30 до 59 лет, вторая группа — 42 пациента возрастом от 60 до 74 лет, третья группа — 30 больных возрастом от 75 до 89 лет.

Полученные результаты сравнения возрастных особенностей протекания контаминационных процессов установили существенное перераспределение токсических веществ через интестино-портальный в отличии от интестино-лимфатического сектора. Кроме того, наиболее негативные тенденции наблюдали у пациентов старческого возраста с перитонеальным сепсисом при проведении интраоперационной интестиносанации, что характеризовалось увеличением контаминации портальной крови за счет МСМ-280 до (0,86±0,06) ус. ед., лейкоцитарного индекса интоксикации до 4,29±0,19 и уменьшением парамеционного теста до (8,42±0,36) минут.

Ключевые слова: *перитонеальный сепсис, острый разлитой перитонит, геронтология.*

GERONTOLOGICAL FEATURES OF ENDOGENOUS INTOXICATION IN PATIENTS WITH PERITONEAL SEPSIS DURING INTRAOPERATIVE INTESTINOSAN

B. I. Slonetsky,
M. I. Tutchenko,
M. V. Maksimenko,
Ahmed M. O. Batavil,
O. D. Dovzhenko,
I. V. Verbitsky

Summary. The work is based on a study of age-related trends of redistribution of contamination factors during the process of intraoperative sanation of intestine in 106 patients with abdominal sepsis, which were divided into three groups. The first group of 34 patients aged 30 to 59 years, the second group of 42 patients aged 60 to 74 years, a third group of 30 patients aged 75 to 89 years. The obtained results of the comparison of age-related peculiarities of contamination processes have established a substantial redistribution of toxic substances through intestinal-portal unlike intestinal-lymphatic sector. In addition, most negative trends observed in elderly patients with peritoneal sepsis when conducting intraoperative intestine sanation, that has been characterised by increasing contamination of portal blood by MSM-280 up to (0,86±0,060) SU, leukocyte index of intoxication to (4,29±0,19) and decrease in parametric test to (8,42±0.36) minutes.

Key words: *peritoneal sepsis, acute spilled peritonitis, gerontology.*

М. Д. Желіба

Вінницький національний медичний університет ім. М. І. Пирогова

© Желіба М. Д.

ФАКТОРИ РИЗИКУ РОЗВИТКУ РАНОВОЇ ІНФЕКЦІЇ ПІСЛЯ АПЕНДЕКТОМІЇ

Резюме. Аналіз результатів лікування 553 хворих на гострий апендицит і 103 повторно госпіталізованих з приводу нагноєння рани після апендектомії показав, що до основних факторів ризику розвитку ранової інфекції можна віднести: при гострому апендициті завищені покази до дренування черевної порожнини, особливо через рану; при деструктивних формах це є забруднення рани інфікованим ексудатом черевної порожнини під час операції або по дренажах, що проведені через рану.

Ключові слова: *гострий апендицит, фактори ризику, ранова інфекція.*

Вступ

Гострий апендицит, не дивлячись на від'ємну динаміку захворюваності, продовжує залишатися одним з найбільш частих гострих запальних захворювань органів черевної порожнини, що потребують екстреного оперативного лікування, а звідси і кількість гнійно-запальних ускладнень з боку операційної рани після апендектомії залишається високою. Згідно літературних даних частота післяопераційної ранової інфекції при гострому апендициті складає 5,4–18,8 % в шпитальному періоді і 23,3 % після виписки із стаціонару. Після деструктивних форм апендициту вона варіює від 17,3 до 36,3 %. Інфільтрат післяопераційного рубця виникає в 6–8% [2, 3, 4].

На основі аналізу 1269 карт стаціонарних хворих, які оперовані у невідкладному і плановому порядку з приводу захворювань органів черевної порожнини. А. М. Горохов (1980) встановив, що при дренуванні черевної порожнини через рану призводить до її нагноєння у 63 % випадків. Мікробіологічні дослідження останніх років показали, що в гнійній рані все частіше зустрічається аеробно-анаеробна асоціація мікроорганізмів [1]. На жаль, практична медицина не в повній мірі забезпечена лікарськими засобами, які б справляли одночасний вплив на аеробну і анаеробну мікрофлору в рані. Тому, в нинішніх умовах ведеться ціла низка досліджень спрямованих на вивчення причин розвитку післяопераційних інфекційних ускладнень і їх профілактику.

Мета роботи

Вивчити фактори ризику післяопераційної ранової інфекції та шляхи її попередження при гострому апендициті.

Матеріали та методи досліджень

Проведено ретроспективний аналіз результатів лікування 553 хворих на гострий апендицит і 103 хворих, які були повторно шпиталізовані у зв'язку з нагноєнням операційного рубця після апендектомії. З метою вияснення джерела інфекції виконувались мікробіологічні дослідження ексудату черевної порожнини у 258 хворих. Вивчений вплив дренажів на загоєння операційної рани.

Результати дослідження та їх обговорення

З метою визначення основних факторів ризику розвитку післяопераційної ранової інфекції у хворих на гострий апендицит нами проведений ретроспективний аналіз 553 карт стаціонарного хворого і 103 повторно ушпиталених з нагноєнням післяопераційного рубця. Морфологічні дослідження видалених червоподібних відростків дозволили верифікувати діагноз гострого катарального запалення у 137 хворих (24,7 %), флегмонозної форми у 366 (66,2 %), гангренозної у 50 (9,1 %) пацієнтів.

Під час оперативного втручання було встановлено, що у 23 випадках зміни в червоподібному відростку носили вторинний характер. У 14 пацієнток вони були зумовлені не діагностованими перед операцією гострими захворюваннями внутрішніх статевих органів, у 7 хворих – хворобою Крона. У двох осіб приводом до оперативного втручання був некроз жирової підвіски. В усіх хворих була виконана апендектомія.

Гангренозна форма апендициту часто мала ускладнений перебіг. Так, у 10 хворих виникла перфорація відростка з наступним розвитком необмеженого перитоніту, у 4 – утворився параапендикулярний абсцес і у 7 осіб в процес були залучені навколишні органи з утворенням пухкого чи щільного інфільтрату.

В післяопераційному періоді у трьох хворих утворилися запальні інфільтрати в ділянці рани, які після проведеної консервативної терапії розсмоктались. У 58 випадках рани нагноїлися.

Відомо, що найбільша кількість різноманітних післяопераційних ускладнень, в тому числі і з боку рани, спостерігаються при деструктивних процесах з наявністю інфікованого ексудату, що є показом до дренування черевної порожнини.

Під час операції з приводу простого апендициту серозний прозорий ексудат виявлено у 34 пацієнтів. Після виконання основного етапу операції черевну порожнину висушували і закривали наглухо, а у 16 – дренували трубчастими дренажами виведеними через операційну рану. В цій групі у 5 (14,7 %) хворих рана гоїлася вторинним натягом. В тих випадках, коли черевну порожнину не дренували, нагноєння рани розвинулося у одного пацієнта (0,8 %).

При флегмонозній формі апендициту прозорий серозний ексудат у черевній порожнині виявлено у 68 (25,4 %) пацієнтів, у 115 випадках він був каламутний, з наявністю фібрину, а у 85 — мав гнійний характер з неприємним («каловим») запахом. При виявленні гнійного ексудату черевну порожнину в 14 випадках дренували через окремі розрізи, а в 184 – через операційну рану. При дренуванні черевної порожнини через додатковий розріз післяопераційна рана гоїлась первинним натягом. У випадку дренування через операційну рану нагноєння виникло у 33 (17 %) хворих, без дренування — у 3 (1,8 %).

Гангренозний апендицит завжди супроводжувався наявністю ексудату гнійного характеру. У 4 хворих з апендикулярним інфільтратом після травматичної апендектомії черевну порожнину дренували гумово-марлевим дренажом (по типу «сигари»), які були виведені через операційну рану.

У 9 хворих дренування здійснювали трубчастими дренажами через окремий розріз і у 36 — через операційну рану та додаткові розрізи в залежності від поширеності запального процесу. При дренуванні черевної порожнини через окремий розріз нагноєння операційної рани спостерігалося в 22,2 %, а через операційну рану — у 32 %.

Із 103 повторно госпіталізованих хворих з інфекційними ускладненнями рани після апендектомії у 72 був абсцес, у 25 – флегмона черевної стінки і у 6 – лігатурна нориця. У 31 хворого абсцес локалізувався під апоневрозом. Згідно виписки із карти стаціонарного хворого, катаральна форма апендициту була у 5, флегмонозна у 58, гангренозна у 40 хворих. У післяопераційному періоді у 86 хворих черевна порожнина дренувалася через операційну рану.

З метою з'ясування збудників розвитку післяопераційної ранової інфекції ми провели аналіз 258 мікробіологічних досліджень ексудату черевної порожнини і 103 — ранового вмісту у хворих з нагноєнням рани після апендектомії.

Результати мікробіологічних досліджень свідчать про те, що при катаральній формі апендициту ексудат в черевній порожнині практично не містить мікроорганізмів. При флегмонозній формі апендициту у 40,7 % обстежень ексудату ріст мікрофлори не спостерігався. Ексудат черевної порожнини при гангренозній формі апендициту був завжди інфікованим.

Аналіз видового складу мікрофлори ексудату черевної порожнини та гнійного вмісту рани після апендектомії подані на рисунку.

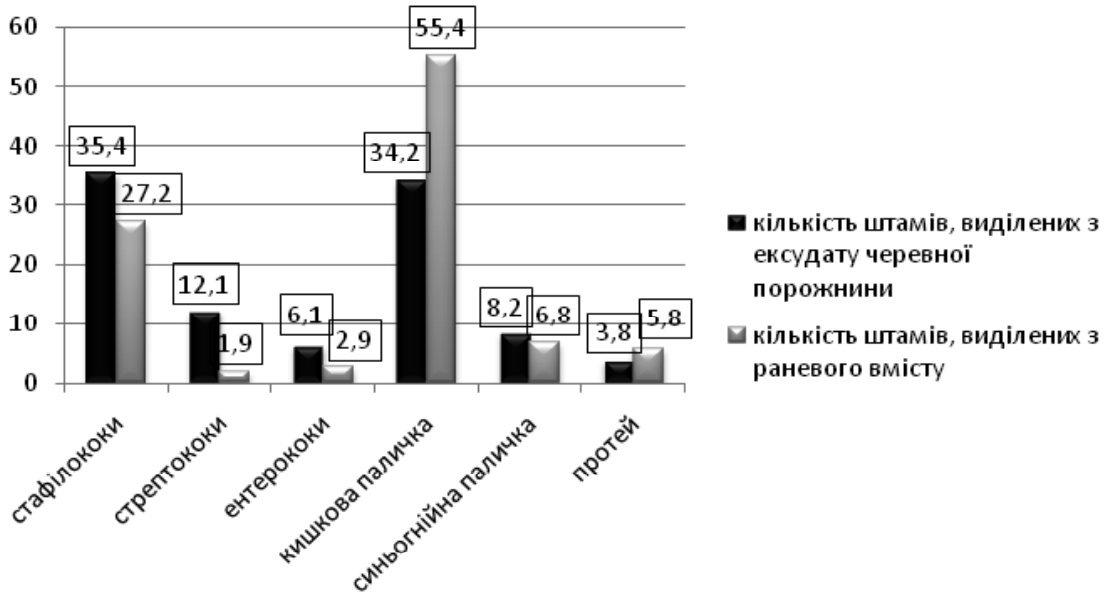

Рис. Склад мікрофлори (Spp), яка виділена з ексудату черевної порожнини і з гнійної рани після апендектомії (%)

Наведені результати мікробіологічних досліджень ексудату черевної порожнини при різних формах апендициту і гнійних ран після апендектомії свідчать про те, що не існує паралелі між частотою інфікування ексудату черевної порожнини і операційної рани тим чи іншим представником гноєтворної мікрофлори. Так, частота висівання стафілококів в ексудаті черевної порожнини складає 35,4 %, а в гнійній рані після апендектомії лише у 27,2 % дослідженях. Кишкова паличка із ексудиту черевної порожнини виділялася у 34,2 % обстежень, а в гнійній рані – в два рази частіше. Окрім цього, у 15 % досліджень виявлені мікробні асоціації, в зв'язку з чим неможливо визначити «первинного» збудника гнійного процесу. Це свідчить, що нагноєння післяопераційної рани при гострих хірургічних захворюваннях органів черевної порожнини в значній кількості випадків не пов'язане з наявністю тільки інфікованого ексудату, а має й інші джерела, до яких можна віднести шкіру рук медичного персоналу, операційного поля, транслокацію мікроорганізмів із кишечника в судинне русло.

Підсумовуючи вище викладені результати аналізу карт хворих та мікробіологічних досліджень ексудату черевної порожнини і гнійних ран можна сказати наступне. В нинішній час основна частина хворих (75,2 %) оперується з приводу деструктивних форм апендициту. У 24,8 % хворих з катаральною і у 25,4 % з флегмонозною формами апендициту перебіг захворювання супроводжується утворенням серозного ексудату, в якому при мікробіологічних дослідженнях ріст мікрофлори не виявлений. Гангренозна форма апендициту завжди супроводжувалася утворенням інфікованого ексудату. При наявності серозного ексудату у хворих з катаральною і флегмонозною формами апендициту в більшості випадків були завищені показання до дренування черевної порожнини. В тих випадках, коли показанням до дренування черевної порожнини є наявність інфікованого ексудату, дренажі повинні виводитися через додаткові розрізи, тому що вони є не тільки сторонніми тілами, але й сприяють постійному надходженню в рану інфікованого ексудату. Виведення дренажів через рану при катаральному апендициті сприяло її загоєнню вторинним натягом у 14,7 %, при флегмонозному — у 17 %, при гангренозному — у 32 % хворих. За неускладненого перебігу післяопераційного періоду хворі з катаральною формою запалення червоподібного відростка провели в стаціонарі 6,6±0,8, з флегмонозною — 7,7±0,85, з гангренозною — 13,25±1,25 ліжко-діб. Розвиток ранової інфекції подовжив строки перебування хворого в стаціонарі при катаральному апендициті до 16,6±2,1, флегмонозному — до 17,8±2,15 і при гангренозному — до 20,5±2,17 ліжко-діб. Таким чином, за рік хворі з інфекційними ускладненнями рани після апендектомії провели в стаціонарі додатково 532 ліжко-діб, у зв'язку з чим збільшилися витрати на лікування.

У випадках, коли запальний процес у черевній порожнині не супроводжувався утворенням інфікованого ексудату, одним із головних джерел мікробного забруднення операційної рани, можна вважати, була шкіра рук хірургів або операційного поля. Природньо, що за наявності інфікованого ексудату в черевній порожнині практично завжди відбувається мікробне забруднення рани. Для профілактики розвитку інфекції в рані у першому випадку, в першу чергу, необхідні заходи щодо захисту рани від мікробного забруднення з поверхні шкіри шляхом удосконалення методів обробки операційного поля та рук хірургів. У другому випадку, необхідний додатковий захист рани під час операції і додаткова обробка її розчинами антисептиків перед ушиванням з метою зниження кількості мікроорганізмів, що потрапили на ранову поверхню, а також антибіотикопрофілактика.

Висновок

Отримані нами дані співпадають з даними інших дослідників і свідчать про те, що в даний час немає істотного зниження частоти гнійно-запальних захворювань м'яких тканин, серед яких важливе місце займає нагноєння післяопераційних ран. У розвитку післяопераційної ранової інфекції при гострому апендициті важливе значення має ступінь вираженості запального процесу, наявність і характер ексудату, спосіб дренування черевної порожнини.

ЛІТЕРАТУРА

1. Горохов А.М. Острый аппендицит и его лечение у детей в аспекте реактивности организма : дис. канд. мед. н.: 14.00.35 / А. М. Горохов. — Горький. — 1990. — 177 с.

2. Динаміка захворюваності на гострий апендицит /С.В.Сандер, М. Д. Желіба, О. І. Бондарчук, О. І. Козлов // Клінічна хірургія. — 1988. — № 2. — С. 11–12.

3. Борисов А. Я. Профилактика и лечение гнойных осложнений после аппендэктомии / А. Я. Борисов, В. М. Удот, А. В. Маляр // Вестник хирургии имени Грекова. — 2004. — Т. 163, № 4 — С.53–55.

4. Тарасенко С. В. Применение фитоэкдистероидов в комплексной профилактике раневых гнойно-воспалительных осложнений деструктивного аппендицита / С. В. Тарасенко, В. Н. Дармограй, М. П. Пыленок // Российский медико-биологический вестник имени акад. И. П. Павлова. — 2008. — № 2. — С. 85–90

ФАКТОРЫ РИСКА РАЗВИТИЯ РАНЕВОЙ ИНФЕКЦИИ ПОСЛЕ АППЕНДЕКТОМИИ

Н. Д. Желиба

Резюме. Анализ результатов лечения 553 больных острым аппендицитом и 103 повторно госпитализированных с нагноившимися ранами после аппендэктомии показал, что основными факторами риска развития раневой инфекции являются: завышенные показания к дренированию раны и брюшной полости через рану при простом аппендиците; при деструктивных формах это есть контаминация раны инфицированным екссудатом брюшной полости во время операции или по дренажам брюшной полости, выведенными через рану.

Ключевые слова: *острый аппендицит, факторы риска, раневая инфекция.*

RISK FACTORS OF DEVELOPMENT OF WOUND INFECTION AFTER APPENDECTOMY

M. D. Zheliba

Summary. The results of treatment of patients with acute appendicitis 553 and 103 rehospitalized with festering wounds after appendectomy showed, that the major risk factors for wound infection are: inflated indications for drainage of the wound and the abdominal cavity through the wound in simple appendicitis; in destructive forms it is contamination of wound by infected exudate of peritoneal cavity during operation or by abdominal drains, delivered through the wound.

Key words: *acute appendicitis, risk factors, wound infection.*

Д. С. Прийменко

Харківський національний медичний університет

© Прийменко Д. С.

ЗМІНИ ПОКАЗНИКІВ ЛЕЙКОЦИТАРНИХ ІНДЕКСІВ У ХВОРИХ З ГНІЙНО-НЕКРОТИЧНИМИ УСКЛАДНЕННЯМИ СИНДРОМУ ДІАБЕТИЧНОЇ СТОПИ

Резюме. У статті міститься докладний опис найбільш поширених лейкоцитарних індексів у хворих з гнійно-некротичними ускладненнями синдрому діабетичної стопи. Ми встановили статистично значущі відмінності між деякими лейкоцитарними індексами у хворих залежно від стадії патологічного процесу. Використання наших результатів дає можливість для більш точного виявлення в передопераційному періоді стадії гнійно-некротичного процесу на стопі.

Ключові слова: *лейкоцитарні індекси, синдром діабетичної стопи, гнійно-некротичні ускладнення.*

Вступ

Синдром діабетичної стопи (СДС) як ускладнення цукрового діабету, призводить до розвитку гнійно-некротичних процесів на стопі та різкого підвищення вірогідності ампутації кінцівки. У зв'язку з цим СДС є однією з важливих медико-соціальних проблем, що потребує розробки нових підходів до комплексного лікування для збереження опорної функції нижньої кінцівки [1, 3].

На сьогоднішній день відсутня єдність у розумінні ефективної системи показників, яка необхідна для оцінки гнійно-некротичних ускладнень у хворих на СДС [6, 7]. Тому визначення критеріїв, що мають діагностичну значущість на різних стадіях патологічного процесу, продовжує залишатися однією з актуальних задач.

Гнійно-некротичні ускладнення СДС супроводжуються запаленням, ендогенною інтоксикацією різного ступеня вираженості, а також зміною стану імунологічної реактивності організму. Ці показники гомеостазу знаходять своє відображення, зокрема, у клінічному аналізі крові.

Загальний клінічний аналіз крові – це простий і доволі інформативний спосіб отримання даних про загальний стан організму, тяжкість течії патологічного процесу. Його використовують при масових обстеженнях населення, при амбулаторному і стаціонарному лікуванні хворих. Ґрунтуючись на принципах доказової медицини, дослідження периферичної крові продовжує залишатися надійним критерієм оцінки стану здоров'я людини, «дозволяє, не вдаючись до спеціальних методів дослідження, оцінювати в динаміці стан імунної системи, адаптації» [10]. Таким чином, вивчення показників загального клінічного аналізу крові сприяє контролю за перебігом гнійно-некротичного процесу у хворих на СДС та більш обґрунтованому підходу до тактики лікування.

Однак слід враховувати, що значно більше можливостей в оцінці стану гомеостазу у людини, порівняно із загальним клінічним аналізом крові, дає застосування лейкоцитарних індексів. Вони дозволяють оцінити: тяжкість захворювання і динаміку його перебігу; ступінь компенсації порушень на різних стадіях гнійно-некротичного процесу у хворих на СДС. Спираючись на ці дані, стає можливим прогнозувати перебіг патологічних процесів різної локалізації, порівнювати ефективність методів лікування та коригувати проведені заходи [2, 5, 8].

На даний момент лейкоцитарні індекси, на жаль, не достатньо вивчені у хворих на СДС. На наш погляд, вони можуть стати основою для формування доступної моделі прогнозування перебігу гнійно-некротичного процесу у даної категорії хворих. Крім того, слід враховувати, що інформативність різних лейкоцитарних індексів неоднакова, тому увага має бути приділена їх оцінці.

Мета дослідження

Вивчення змін лейкоцитарних індексів у хворих на СДС із урахуванням попередньої та остаточної оцінки глибини, поширеності гнійно-некротичного процесу.

Матеріали та методи досліджень

Нами обстежено 89 хворих з гнійно-некротичними ускладненнями СДС. Усі хворі були розподілені на три групи. Перша група – 35 хворих, у яких діагностовано 3 стадію за класифікацією Wagner [11]. Другу групу склали 39 хворих з 4 стадією згідно зазначеної класифікації. У третю групу включені пацієнти з 3 або 4 стадією патологічного процесу при надходженні до стаціонару, у яких було відзначено прогресування гнійно-некротичного процесу, при остаточній оцінці ним встановлена 5 стадія

згідно із класифікацією Wagner [11]. Вік хворих варіював від 40 до 86 років. Чоловіків було 40 (44,9 %) , жінок – 49 (55,1 %).

На основі результатів загального клінічного аналізу крові, отриманих при надходженні хворих до стаціонару, були розраховані наступні лейкоцитарні індекси: лейкоцитарний індекс інтоксикації (ЛІІК) за Кальф-Каліфом; лейкоцитарний індекс інтоксикації за Островським (ЛІІО); ядерний індекс інтоксикації (ЯІІ); індекс зсуву лейкоцитів крові (ІЗЛК); індекс співвідношення нейтрофілів і лейкоцитів (ІСНЛ); індекс співвідношення нейтрофілів до моноцитів (ІСНМ); індекс співвідношення лімфоцитів до моноцитів (ІСЛМ); індекс співвідношення лейкоцитів до ШОЕ (ІЛШОЕ) і лімфоцитарно-гранулоцитарний індекс (ЛГІ).

Статистична обробка даних проводилася з використанням програми Statistica v. 6.1. фірми StatSoftInc (США). Нами розраховано середнє значення (M) і стандартна помилка середнього значення (m). Порівняння середніх значень проводили з використанням U-критерію Манна – Уїтні, статистично достовірними вважалися значення при p <0,05 [4].

Результати дослідження та їх обговорення

При порівнянні показників загального клінічного аналізу крові були встановлені достовірні відмінності (p<0,05) рівня паличкоядерних нейтрофілів у першій групі хворих (6,46±0,6 %), так як у другій групі кількість паличкоядерних нейтрофілів склала 8,36±0,53 %, у третій – 11,88±2,25 %. Також у третій групі пацієнтів визначена значуща відмінність показників лейкоцитів і еозинофілів у порівнянні з показниками у першій і другій групах. Так, у першій групі кількість лейкоцитів – $(9,53\pm0,67)\cdot10^9$/л, у другій групі – $(10,8\pm0,52)\cdot10^9$/л, у третій групі – $(13,2\pm1,23)\cdot10^9$/л; еозинофілів відповідно (1,69±0,29), (1,18±0,14), (0,94±0,49) %.

У другій і третій групах хворих статистично значимо різняться показники лімфоцитів ((24,36±1,74) і (14,8±1,67) %, відповідно). У свою чергу, достовірних відмінностей не виявлено при вивченні моноцитів, сегментоядерних нейтрофілів і ШОЕ.

Протягом останніх десятиліть розроблено досить багато різноманітних лейкоцитарних індексів. У 2007 році російська дослідниця Т. В. Овсяннікова запропонувала три групи лейкоцитарних індексів: індекси інтоксикації; індекси неспецифічної реактивності; індекси активності запалення [9].

Таким чином, усі досліджені нами індекси також були розподілені на три групи. У першу групу увійшли: ЛІІК, ЛІІО, ЯІІ, ІСЛК. У другій групі знаходиться ІСНЛ, ІСНМ, ІСЛМ. У третій групі були розглянуті ІЛШОЕ і ЛГІ. Усі вони були розраховані на основі даних загального клінічного аналізу крові.

Встановлено, що існують достовірні відмінності ЛІІК, ЛІІО, ІСЛК у третій групі хворих у порівнянні зі значеннями в двох інших групах (табл.).

Таблиця

Лейкоцитарні індекси у хворих з гнійно-некротичними ускладненнями СДС

Лейкоцитарні індекси	1 група хворих (n=35)	2 група хворих (n=39)	3 група хворих (n=15)	Норма
ЛІІК	2,61±0,65	2,56±0,6	5,1±1*	0,53–2,1
ЛІІО	3,47±0,49	3,37±0,58	5±0,7*	1,4–1,66
ЯІІ	0,16±0,01#	0,21±0,014	0,26±0,05#	0,05–0,08
ІСЛК	3,74±0,49	3,6±0,63	5,16±0,67*	1,4–2,5
ІСНЛ	4,55±0,59	4,53±0,81	6,9±0,94*	1,82–3,12
ІСНМ	26,3±3,4	23,8±3,075	31,2±5,7	10,52–13,14
ІСЛМ	7,8±1	8,14±1	5,67±1,2	4,75–5,93
ІЛШОЭ	2,97±0,45	3,9±0,4	5,23±1,18*	1,1–2,65
ІЛГ	3,36±0,38	3,7±0,33	1,91±0,26*	4,2–5,0

Примітка: * – значимо (p<0,05) відрізняється від усіх інших груп; # – значуща відмінність є тільки між двома зазначеними групами

Значення цих лейкоцитарних індексів у третій групі хворих вище в порівнянні з першою групою: ЛІІК – на 95,4 %, ЛІІО – на 44,1 %, ІСЛК – на 38 %; у порівнянні з другою групою хворих: ЛІІК – на 99,2 %, ЛІІО – на 48,4 %, ІСЛК – на 43,3 %. Зростання ЛІІК і ЛІІО свідчить про підвищення рівня ендогенної інтоксикації та активізацію процесів тканинного розпаду, а підвищення ІСЛК – про активний запальний процес та порушення імунологічної реактивності у хворих з гангреною стопи. Достовірне підвищення ЯІІ у третій групі хворих до рівня 0,26±0,05 при порівнянні значень індексу в першій групі 0,16±0,01 вказує на більш виражену інтоксикацію саме на цій стадії СДС.

При описі лейкоцитарних індексів неспецифічної реактивності необхідно відзначити статистично значуще збільшення ІСНЛ в третій групі хворих у порівнянні зі значеннями в двох інших групах. Так, у першій групі показник ІСНЛ – 4,55±0,59, у другій – 4,53±0,81, а у третій – 6,9±0,94 при нормі 1,82–3,12. Цей факт відображає підвищення співвідношення клітин неспецифічного і специфічного захисту [8]. Достовірні відмінності значень ІСНМ, ІСЛМ не отримані при порівнянні досліджуваних груп хворих.

При розрахунку наступної групи лейкоцитарних індексів встановлені достовірні відмінності показників індексів ІЛШОЕ, ЛГІ у третій групі хворих у порівнянні зі значеннями в двох інших групах. У третій групі хворих значення ІЛШОЕ вище на 76,1 і 34,1 % у порівнянні з першою і другою групою відповідно. Збільшення ІЛШОЕ вказує на наявність інтоксикації, що пов'язано з аутоімунним процесом [8]. Рівень

ЛГІ у хворих третьої групи (1,91±0,26) знижений порівняно з показниками в першій (3,36±0,38) і другій (3,7±0,33) групах відповідно на 43,2 і 48,4 %, що вказує на інфекційну інтоксикацію.

Висновки

Аналіз лейкоцитарних індексів є доступним, досить простим орієнтиром у діагностиці гнійно-некротичних ускладнень СДС, у тому числі на ранніх стадіях.

Значення лейкоцитарних індексів ЛІІК, ЛІІО, ІСЛК, ІСНЛ, ІЛШОЕ, ЛГІ у третій групі хворих, у яких було відзначено прогресування гнійно-некротичного процесу до 5 стадії згідно з класифікацією Wagner, достовірно відрізняються від відповідних значень індексів у хворих в тих групах, де попередня і остаточна оцінка патологічного процесу на стопі співпали на рівні 3 або 4 стадії згідно з указаною класифікацією.

Показники цих індексів дозволяють ще в передопераційному періоді більш точно оцінювати глибину і поширеність гнійно-некротичного процесу на стопі. Саме ЛІІК, ЛІІО, ІСЛК, ІСНЛ, ІЛСОЕ, ЛГІ можна вважати одними з найбільш важливих діагностичних критеріїв при виборі тактики лікування. На наш погляд, їх широке використання може забезпечити збіг попередньої і остаточної оцінки глибини, поширеності гнійно-некротичного процесу у хворих на СДС.

Перспективи подальших досліджень. Доцільно вивчити можливість створення на основі лейкоцитарних індексів математичної моделі прогнозування перебігу гнійно-некротичного процесу у хворих на СДС.

ЛІТЕРАТУРА

1. Василюк С. М. Синдром діабетичної стопи / С. М. Василюк. — Івано-Франківськ: ДКД, 2005. — 209 с.

2. Возможности использования новых интегральных показателей периферической крови человека / В. С. Тихончук, И. Б. Ушаков, В. Н. Карпов, В. Г. Зуев // Военно-медицинский журнал. — 1992. — № 3. — С. 27—31.

3. Герасимчук П. О. Варіанти шкірно-пластичних оперативних втручань у хворих на ускладнені форми синдрому діабетичної стопи / П. О. Герасимчук, В. О. Шідловський, А. В. Павлишин // Шпитальна хірургія. — 2012. — № 3. — С. 44—47.

4. Гланц С. Медико-биологическая статистика; пер. с англ. Ю. А. Данилова; под ред. Н. Е. Бузикашвили, Д. В. Самойлова / С. Гланц. — М. : Практика, 1998. — 459 с.

5. Жилина Н. М. Прогностический индекс эндогенной интоксикации / Н. М. Жилина // Вестник новых медицинских технологий. — 1998. — Т. 5. — № 3, 4. — С. 81—83.

6. Заремба В. С. Алгоритми діагностики, прогностичної оцінки та лікування синдрому діабетичної стопи / В. С. Заремба // Хірургія України. — 2009. — № 2. — С. 39—43.

7. Милица Н. Н. Прогнозирование течения раневого процесса у больных с гнойно-некротическими осложнениями диабетической стопы / Н. Н. Милица, В. В. Солдусова // Український журнал хірургії. — 2009. — № 1. — С. 94—96.

8. Мустафина Ж. Г. Интегральные гематологические показатели в оценке иммунологической реактивности организма у больных с офтальмопатологией / Ж. Г. Мустафина, Ю. С. Крамаренко, В. Ю. Кобцева // Клиническая лабораторная диагностика.— 1999. — № 5. — С. 47—48.

9. Овсянникова Т. В. Особенности нарушения гемолимфоциркуляции в патогенезе обострения хронического воспалительного процесса органов малого таза у женщин и их коррекции лимфогенными технологиями: автореф. дис. докт. мед. наук: 14.00.16, 14.00.01 / Т. В. Овсянникова. — Новосибирск, 2007. — 37 с.

10. Солошенко Э. Н. Прогноз рецидивов у больных аллергическими и распространёнными дерматозами по интегральным гематологическим показателям / Э. Н. Солошенко // Международный медицинский журнал. — 2011. — № 2. — С. 69—71.

11. Wagner F.W. The dysvascular foot: A system for diagnosis and treatment / F.W. Wagner // Foot Ankle. — 1981. — Vol. 2. — № 2. — P. 64—122.

ИЗМЕНЕНИЯ ПОКАЗАТЕЛЕЙ ЛЕЙКОЦИТАРНЫХ ИНДЕКСОВ У БОЛЬНЫХ С ГНОЙНО-НЕКРОТИЧЕСКИМИ ОСЛОЖНЕНИЯМИ СИНДРОМА ДИАБЕТИЧЕСКОЙ СТОПЫ

Д. С. Прийменко

Резюме. В статье содержится подробное описание наиболее распространенных лейкоцитарных индексов у больных с гнойно-некротическими осложнениями синдрома диабетической стопы. Мы установили статистически значимые различия между некоторыми лейкоцитарными индексами у больных в зависимости от стадии патологического процесса. Использование наших результатов дает возможность для более точного выявления в предоперационном периоде стадии гнойно-некротического процесса на стопе.

Ключевые слова: *лейкоцитарные индексы, синдром диабетической стопы, гнойно-некротические осложнения.*

CHANGES IN INDICATORS OF LEUKOCYTE INDICES IN PATIENTS WITH PURULENT-NECROTIC COMPLICATIONS OF DIABETIC FOOT SYNDROME

D. S. Priimenko

Summary. The article contains a detailed description of the most common leukocyte indices in patients with purulent- necrotic complications of diabetic foot syndrome. We have established a statistically significant difference between some of leukocyte indices in patients depending on the stage of the pathological process. Using our results makes it possible to more accurately identify the preoperative stage of pyonecrotic process on foot.

Key words: *leukocyte index, diabetic foot syndrome, necrotic complications.*

P. A. Abbasov

Azerbaijan Medical University, Azerbaijan

© Abbasov P. A.

SURGICAL TREATMENT OF HEPATOCELLULAR CARCINOMA: LIVER TRANSPLANTATION

Summary. The article presents the surgical treatment of 126 patients with hepatocellular carcinoma. Univariate Kaplan-Meier and multivariate Cox proportional hazards models were used to analyze overall and disease-free survivals. The level of alpha-fetoprotein was the only indicator of overall survival. The authors concluded that living donor liver transplantation is the only treatment option for patients in countries with limited sources of cadaveric organs .

Key words: *liver transplantation, hepatocellular carcinoma, alpha-fetoprotein, survival.*

Hepatocellular carcinoma (HCC) one of the most common malignancies, causes about 1 million deaths annually. Orthotopic liver transplantation (OLT) is a generally accepted treatment modality for HCC. In recent years, the indications of living donor liver transplantation (LDLT) in adults include hepatitis B virus (HBV) hepatitis C virus (HCV) related cirrhosis with carcinoma. LDLT plays an important role to treat early malignant hepatic tumors [1]. In our center, we perform OLT for patients with HCC within the Milan criteria. Additionally, we reserve the LDLT option for subjects without macrovascular invasion whose tumor cannot be treated or downstaged by other treatments. In this study, we sought to describe patient characteristics and outcomes at a single institution and to analyze the effect of our criteria on survival of HCC patients.

METHODS

We reviewed medical records of all HCC (n=126) patients who underwent liver transplantation at the Organ Transplantation Unit of Inonu University Turgut Ozal Medical Center of the Turkish Republic between 2009 and August 2013 mostly including 91 % LDLT. Early postoperative death and deceased donor liver transplantation (DDLT) patients were excluded we retrospectively reviewed the remaining 96 patients. In our center, patients with HCC limited to the liver without macrovascular invasion were accepted as LDLT candidates. Preoperative workup included computed tomography (CT) scans, alpha-fetoprotein (AFP) levels, liver function tests, complete blood counts, and coagulation parameters. AFP tests were repeated monthly in the follow-up period. Tri-phasic liver CT scans were obtained for patients with high AFP levels. We evaluated demographic data, tumor characteristics, liver functions, and survival parameters. Univariate Kaplan-Meier and multivariate Cox proportional hazards model were used to analyze overall and disease-free survivals. The level of statistical significance was set at P <0,05.

RESULTS

Demographic and clinical parameters of the patients: 84 (87,5 %) patients were males and 12 (12,5 %) were females. Median age was 53 years (range, 19–69). The most common etiologic factor for HCC was HBV (n=79; 82,3 %). There was hepatitis delta virus (HDV) co-infection in 20 % of HBV patients. The other etiologic factors were cryptogenic (6,7 %; n=7), HCV (6,4 %; n=6), fibrolamellar HCC (2,1 %; n=2), alcohol (1,04 %; n=1), and Wilson disease (1,04 %; n=1). HCC was diagnosed incidentally in 4 (5 %) patients. The median follow-up duration was 12 months (range, 3–52). Preoperative AFP level was <200 IU/mL in 74 % of patients. Preoperative AFP level was unknown in 3 patients. Fourty two (43,7 %) patients were within the Milan criteria, whereas 54 (56,3 %) exceeded them. Recurrence was diagnosed in 17 patients; it was hepatic (n=4; 23,5 %), extrahepatic (n=2; 11,8 %), or both hepatic and extrahepatic (n=11; 64,5 %).

One-, 2-, and 3-year overall and disease-free survival rates were 66 %, 62 %, and 56 % and 65 %, 60 %, and 54 %, respectively. One- and 2-year overall survival rates for the patients within versus exceeding the Milan criteria were 72 % versus 68 %, and 61 % versus 58 %, respectively. One and 2-year disease-free survival rates for the patients within versus exceeding the Milan criteria were 72 % versus 68 %, and 60 % versus 55 %, respectively (P>0,05). Tumor recurrence for patients within versus exceeding the Milan criteria were 0 % versus 36 %, respectively (P=0,0002).

On univariate analysis AFP level was the only predictor of overall survival, AFP level and tumor differentiation were predictors of disease-free survival. On multivariate analysis, AFP level was the only independent predictor of both overall and disease-free survival (P=0,01). Mortality was due to nononcologic reasons in 52 % of patients who died in the follow-up period. **61** patients are still alive; 31 (50,8 %) of them exceeded the Milan criteria. Tumor recurrence occurred in only 3 of these 31 patients.

DISCUSSION

The increased incidence of HCC reflects the increasing prevalence of chronic viral hepatitis [1]. OLT is considered the treatment of choice for early HCC patients with end- stage liver failure, but its availability is limited by the donor organs. In recent years, LDLT has been an alternative to DDLT for patients with HCC [2–4].

Organ donation rate in our country is 3–4 per million population. Cadaveric grafts are a poor source of donor organs. According to the legislation, transplant candidates are determined by The National Coordination Center.

In our country, the Milan criteria are used for DDLT for patients with HCC. We believe that these criteria are not suitable for LDLT. A living donor graft should be considered as an individual gift, not as a public domain like deceased donor grafts. Our transplantation program is mainly based on LDLT. Patients with HCC limited to the liver without macrovascular invasion are accepted as candidates for LDLT. In our study we observed that neither being within nor exceeding the Milan criteria had a significant effect on overall or disease-free survival rates, similar to the results in the literature [5].

In the literature, MELD score and preoperative serum AFP levels have been reported to be independent risk factors for survival. AFP level, tumor size, vascular invasion, and bilobar distribution have been reported to be independent risk factors for HCC recurrence [6]. But in our study, we observed only AFP level as an independent risk factor for overall survival; AFP level and degree of differentiation were independent risk factors for disease free survival.

The reported 1- and 3-year overall survival rates in the literature range between 70 % and 77 % and 66 % and 69 %; the 1- and 3-year disease-free survival rates range between 72 % and 82 % and 64 %, respectively [7-10]. But in our study, 1- and 3-year overall survival rates were 66 % and 56 %; 1- and 3-year disease-free survival rates were 65 % and 54 %, respectively. Our survival results are lower than those reported in the literature because the numbers of patients who died due to non-oncologic reasons were much greater than the tumor-related cases.

In conclusion, AFP level was the only predictor of overall survival. AFP level and tumor differentiation were the predictors of disease-free survival. In terms of recurrence the results are worse among patients exceeding the Milan criteria as expected, but we believe that LDLT is the only treatment chance for these patients who live in countries with poor sources of cadaveric organs. As a general principle, we believe that the use of cadaveric liver grafts is not suitable for patients exceeding the Milan criteria.

REFERENCES

1. Qin J.M. Present status and recent advances in living donor liver transplantation for malignant hepatic tumors. / J. M. Qin, Y. Takada, S. Uemoto // Hepatobiliary Pancreat Dis Int. — 2008. — 7:126. — P. 205 – 215

2. Kew M.C.: Epidemiology of hepatocellular carcinoma. / M.C. Kew // Toxicology. — 2002. — Vol. 35. — P. 181– 182

3. Sarasin F.P. Living donor liver transplantation for early hepatocellular carcinoma: a life-expectancy and costeffectiveness perspective. / F. P. Sarasin, P. E. Majno, J. M. Llovet // Hepatology. — 2001. — Vol. 33. — P. 1073 - 1080

4. Malago M. Ethical considerations and rationale of adult-to-adult living donor liver transplantation. / M. Malago, G. Testa, A.Marcos // Liver Transpl. — 2001. — Vol. 7. — P. 921 – 927

5. Yokoi H. The role of living-donor liver transplantation in surgical treatment for hepatocellular carcinoma. / H. Yokoi, S. Isaji, K. Yamagiwa. // J. Hepatobiliary Pancreat Surg. — 2006. — Vol. 13. — P. 123 – 130

6. Todo S. Japanese Study Group on Organ Transplantation. / S. Todo, H.Furukawa // Ann Surg. — 2004. — Vol. 23. — P. 240 – 245,

7. Todo S. Living donor liver transplantation for adult patients with hepatocellular carcinoma / S. Todo, H. Furukawa // Ann Surg. — 2004. — Vol. 24. — P. 451 – 460

8. Gondolesi G. Hepatocellular carcinoma: a prime indication for living donor liver transplantation / G. Gondolesi, L. Munoz, C. Matsumoto // J. Gastrointest Surg. — 2002. — N 6. — P. 102 – 106

9. Lo C.M. The role and limitation of living donor liver transplantation for hepatocellular carcinoma / C. M. Lo, S. T. Fan, C. L. Liu // Liver Transpl. — 2004. — Vol. 10. — P. 440 – 448

10. Karabulut K. Resection and radiofrequency ablation in the treatment of hepatocellular carcinoma: a single-center experience / K. Karabulut, F. Aucejo, H. Akyildiz // Surg Endosc. — 2011. Vol. 22. — P. 1150 – 1155

ХИРУРГИЧЕСКОЕ ЛЕЧЕНИЕ ГЕПАТОЦЕЛЛЮЛЯРНОЙ КАРЦИНОМЫ: ТРАНСПЛАНТАЦИЯ ПЕЧЕНИ.

П. А. Аббасов

Резюме. В статье представлены данные хирургического лечения 126 больных с гепатоцеллюлярной карциномой. Модели опасности одномерного Каплана-Мейера и многомерного пропорционального Кокса были использованы для анализа общего и безрецидивного выживания. Уровень альфа-фетопротеина был единственным показателем общей выживаемости. Авторы пришли к выводу, что трансплантация печени от живых доноров является единственным вариантом лечения для пациентов в странах с ограниченными источниками трупных органов.

Ключевые слова: *трансплантация печени, гепатоцеллюлярная карцинома, альфа-фетопротеин, выживаемость.*

ХІРУРГІЧНЕ ЛІКУВАННЯ ГЕПАТОЦЕЛЮЛЯРНОЇ КАРЦИНОМИ: ТРАНСПЛАНТАЦІЯ ПЕЧІНКИ.

П. А. Аббасов

Резюме. У статті представлені дані хірургічного лікування 126 хворих з гепатоцелюлярною карциномою. Моделі небезпеки одновимірного Каплана-Мейєра і багатовимірного пропорційного Коксу були використані для аналізу загального і безрецидивного виживання. Рівень альфа-фетопротеїну був єдиним показником загальної виживаності. Автори дійшли висновку, що трансплантація печінки від живих донорів є єдиним варіантом лікування для пацієнтів в країнах з обмеженими джерелами трупних органів.

Ключові слова: *трансплантація печінки, гепатоцелюлярна карцинома, альфа-фетопротеїн, виживаність.*

В. В. Бойко, А. В. Лелиця, Г. Е. Миловидова, А. М. Соцький

ДУ «Інститут загальної та невідкладної хірургії ім. В.Т. Зайцева НАМН України», м. Харків

© Колектив авторів

ПІСЛЯОПЕРАЦІЙНІ ВНУТРІШНЬОЧЕРЕВНІ КРОВОТЕЧІ У ПОСТРАЖДАЛИХ З АБДОМІНАЛЬНОЮ ТРАВМОЮ

Резюме. Визначено ефективність нового способу хірургічного лікування із застосуванням методу електрозварювання післяопераційної кровотечі у постраждалих з абдомінальною травмою. Встановлено, що використання даного методу дозволяє зменшити виникнення післяопераційних ускладнень та час оперативного втручання.

Ключові слова: *післяопераційна кровотеча, метод електрозварювання, абдомінальна травма.*

Вступ

Останніми роками в Україні, як і у всьому світі, за рахунок урбанізації, техногенних катастроф, збільшення транспортного, кримінального та виробничого травматизму, тероризму та масових безладів, значно зросло і перевищило 25 % кількість потерпілих з політравмами, серед яких із закритою поєднаною абдомінальною травмою понад 51,6 % [1, 2]. При поєднаній травмі закриті пошкодження живота діагностуються в 30 % постраждалих, що супроводжуються шоком, крововтратою, ранніми післяопераційними ускладненнями, із стабільно високою від 25 до 60 % летальністю, а кількість релапаротомій у постраждалих з абдомінальною травмою становить від 0,5 до 8,6 %, летальність при цьому сягає 52–80 % [1, 2]. Одним з післяопераційних ускладнень, яке потребує релапаротомію, є кровотеча, що складає від 5 до 42 % у структурі післяопераційних ускладнень у постраждалих з абдомінальною травмою, а летальність при цьому сягає 11,1–44,5 % [1, 2]. Техніка гемостазу включає як стандартні лігатурні способи, так і інші методи припинення кровотечі, зокрема, коагуляцію судин (аргон-плазмову, електричну біполярну, ультразвукову, лазерну), аплікацію пломбувальних матеріалів у вигляді клею, гелю, плівки. Проте, у кожного з наведених методів гемостазу є як переваги, так і недоліки [3].

Найбільш поширеним методом досягнення гемостазу є лігатурний, ефективний, проте, не завжди зручний, він вимагає багато часу та не виключає можливості виникнення післяопераційних «лігатурних» ускладнень [5].

Ідея застосування дозованого електротермомеханічного впливу на біологічну тканину реалізована в розробленому співробітниками Інституту електрозварювання імені Є. О. Патона НАН України способі електрозварювання для з'єднання м'яких тканин та стінок судин. Існують повідомлення про успішне використання методу в абдомінальній, торакальній хірургії, проктології. За даними морфологічних досліджень доведена відсутність коагуляційного некрозу та збереження життєздатності м'яких тканин у місці проходження зварювального імпульсу [4].

Мета роботи

Покращення результатів хірургічного лікування хворих з абдомінальною травмою з післяопераційною внутрішньочеревною кровотечею.

Матеріали та методи досліджень

Внутрішньочеревна кровотеча була показанням до екстреного оперативного втручання у 43 пацієнтів з абдомінальною травмою, які знаходилися на лікуванні у відділенні політравми Харківської міської клінічної лікарні швидкої та невідкладної медичної допомоги імені проф. О. І. Мещанінова (ХМКЛШНМД) та у відділені травматичного шоку, анестезіології й інтенсивної терапії ДУ «Інститут загальної та невідкладної хірургії ім. В. Т. Зайцева НАМН України». Під час оперативного лікування післяопераційної кровотечі проводили релапаротомію шляхом зняття швів з лапаротомної рани, видаляли кров і згустки, установлювали причину кровотечі та проводили гемостаз. Усі хворі розподілені на дві групи: групу порівняння (23 хворих), де для досягнення гемостазу використовували шовний матеріал, та основну (20 хворих) – для гемостазу використовували зварювальну установку ЕК-300 М1. Закінчували операцію введенням у черевну порожнину дренажів, ушиванням лапаротомної рани.

Результати дослідження та їх обговорення

Причиною кровотечі у даних хворих були: недостатній гемостаз під час первинного оперативного втручання, не діагностовані пошкодження судин черевної порожнини та великого сальника, зіскользування лігатур, прорізування швів, пошкодження селезін-

ки, ДВС-синдром та недіагностовані джерела кровотечі під час релапаротомії. Виникненню ускладнень у цих хворих сприяли неуважне ставлення оперуючого хірурга до незначної кровотечі, відмова від повноцінної ревізії органів черевної порожнини. Окреме значення мала гіпотонія під час операції.

Гемостаз лігатурним методом виконаний у 18 хворих, в одному випадку проведено спленектомію, в 3 випадках – тампонада місця оперативного втручання та у двох випадках операція обмежувалася видаленням крові з черевної порожнини. У 20 хворих основної групи гемостаз був досягнутий за допомогою апарата ЕК-300 М1. При цьому судина, яка знаходилась у товщі тканин, не відокремлювалась, а заварювалась у товщі тканин. Дана методика скорочувала час лігування, самого оперативного втручання. Ускладнень, що пов'язані з ненадійним заварюванням, у даній групі хворих не було. При виконанні оперативного втручання з приводу кровотечі з паренхіми печінки втручання починали з підведення турнікету на гепато-дуоденальну зв'язку. Якщо джерелом кровотечі були елементи портальної тріади, то при затягуванні турнікету інтенсивність кровотечі значно зменшувалася, що дозволяло провести ретельну ревізію зони кровотечі та виконати прицільне зварювання судинно-секторальних елементів. Електрозаварювання за допомогою ЕК-300 М1 дозволяло проводити гемостаз навіть на сумнівних ділянках з можливою кровотечею. Про ефективність проведеного гемостазу в даній групі може свідчити кількість виділень по дренажах в післяопераційному періоді (рис.).

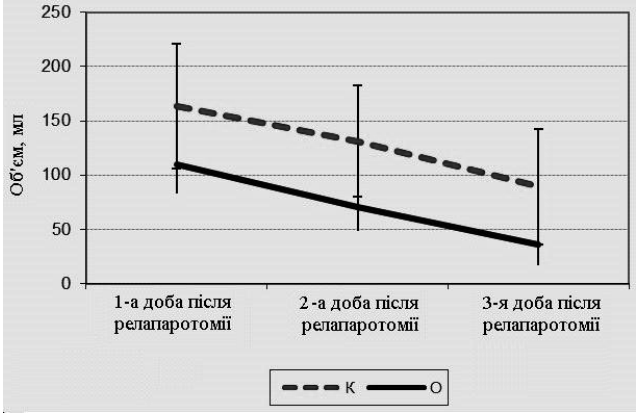

Рис. Кількість виділень по дренажах після релапаротомії в контрольній (К) та основній (О) групах

Час оперативного втручання зменшився на 26 %. У післяопераційному періоді абсцеси черевної порожнини виникли у 16,6 % контрольної групи та у 5,2 % – основної. Загальна летальність при оперативному лікуванні післяопераційних внутрішньочеревних кровотеч становила 23,3 %, при використанні електрозварювальної методики – 5,3 %.

Висновки

Застосування методу електрозварювання біологічних тканин дозволяє досягти якісного гемостазу як із великих судин, так і з паренхіматозних органів, при цьому уникнути використання сторонніх тіл (лігатури, кліпси), не викликає побічний вплив та не спричиняє виникнення ускладнень загоєння рани, дозволяє зменшити тривалість оперативного втручання на 26 %.

ЛІТЕРАТУРА

1. Абакумов М. М. Повреждения живота при сочетанной травме / М. М. Абакумов, Н. В. Лебедев, В. И. Малярчук. – М. : Медицина, 2005. – 176 с.

2. Бойко В. В. Закрытая травма живота / В. В. Бойко, М. Г. Кононенко. – Х. : Б. и., 2008. – 528 с.

3. Современные гипертермические технологии разъединения, гемостаза и соединения тканей в хирургии / Н. К. Голобородько, В. В. Бойко, А. В. Лелиця, П. Н. Замятин // Харьковская хирургическая школа. – 2005. – № 4. – С. 84–86.

4. Фурманов Ю. А. Экспериментальное обоснование применения метода электросварки биологических тканей в хирургической гепатологии / Ю. А. Фурманов, М. Е. Ничитайло // Клінічна хірургія. – 2004. – № 8. – С. 57–59.

5. Kirtikbhai A. Patel. Sutures, ligatures and staples / Kirtikbhai A. Patel, W.E.G. Thomas // Surgery. – 2008. – Vol. 26, Issue 2. – P.

ПОСЛЕОПЕРАЦИОННЫЕ ВНУТРИБРЮШНЫЕ КРОВОТЕЧЕНИЯ У ПОСТРАДАВШИХ С АБДОМИНАЛЬНОЙ ТРАВМОЙ

В. В. Бойко, А. В. Лелиця, А. Э. Миловидова, А. Н. Соцкий

Резюме. Определена эффективность нового способа хирургического лечения с применением метода электросварки послеоперационного кровотечения у пострадавших с абдоминальной травмой. Установлено, что использование данного метода позволяет уменьшить возникновение послеоперационных осложнений и время оперативного вмешательства.

Ключевые слова: *послеоперационное кровотечение, метод электросварки, абдоминальная травма.*

POSTOPERATIVE INTRAPERITONEAL BLEEDING AT PATIENTS WITH ABDOMINAL TRAUMA

V. V. Boyko, A. V. Lelytsya, G. E. Mylovydova, A. M. Sotsky

Summary. The efficiency of the new method of surgical treatment using the method of electric postoperative bleeding in patients with abdominal trauma was defined. Found that the use of this method allows to reduce the occurrence of postoperative complications and time of surgery.

Key words: *postoperative bleeding, electric welding method, abdominal trauma.*

В. В. Бойко, Д. Э. Лопатенко, А. Н. Коротких

Харьковский национальный медицинский университет

ГУ «Институт общей и неотложной хирургии им. В. Т. Зайцева НАМН Украины», г. Харьков

© Коллектив авторов

ПЕРВЫЙ СЛУЧАЙ ПРИМЕНЕНИЯ КЛАПАННОГО БРОНХОБЛОКАТОРА В ХАРЬКОВЕ

Резюме. Тяжесть клинического течения пиопневмоторакса характеризует данную патологию как одну из самых сложных в торакальной хирургии. При этом бронхоплевральные свищи значительно осложняют лечение и ухудшают клинический прогноз заболевания. В таких случаях отсутствие герметичности плевральной полости не позволяет расправиться легкому и тем самым поддерживает воспалительный процесс. Особенно ситуация усложняется у послеоперационных и ослабленных больных с тяжёлой сопутствующей патологией. Метод клапанной бронхоблокации обратным эндобронхиальным клапаном позволяет максимально быстро достигнуть положительного результата в лечении пиопневмоторакса. Это подтверждается авторами статьи, в которой описан случай излечения пациента с острым пиопневмотораксом, развившимся в послеоперационном периоде в результате несостоятельности культи правого промежуточного бронха с помощью вышеуказанной инновационной методики.

Ключевые слова: *клапанный бронхоблокатор, пиопневмоторакс.*

Введение

Тяжесть клинического течения острого пиопневмоторакса характеризует данную патологию как одну из самых трудных в торакальной хирургии [1, 4, 11]. Если после развития пиопневмоторакса нагноительный процесс в дренированной плевральной полости поддерживается бронхоплевральным свищом, препятствующим созданию устойчивого разрежения и полному расправлению пораженного легкого, то на его висцеральной плевре быстро формируются плотные фибринозные шварты [2, 5, 7, 10]. При наличии стойкого сообщения бронха с полостью плевры с прошлого столетия известен метод временной окклюзии бронхов поролоновой губкой [3, 9, 11]. Такая дополнительная лечебная мера позволяет в ряде случаев провести эффективную санацию плевральной полости. При этом недостатками метода являются местное развитие пролежней и воспалительных изменений трахеобронхиального дерева, невозможность оттока гнойного содержимого из заблокированной доли легкого, развитие гнойного эндобронхита. Используемый в нашем наблюдении метод клапанной бронхоблокации обратным эндобронхиальным клапаном лишен вышеуказанных недостатков и позволяет максимально быстро достигнуть положительного результата в лечении гнойных заболеваний плевральной полости, сопровождающихся бронхоплевральными свищами [4, 6, 8, 10, 12].

Клапан сделан из резиновой смеси (регистрационное удостоверение № ФС 01032006/5025-06 от 21.12.2006 г.), индифферентной для организма человека, и представляет собой полый цилиндр (рис. 1).

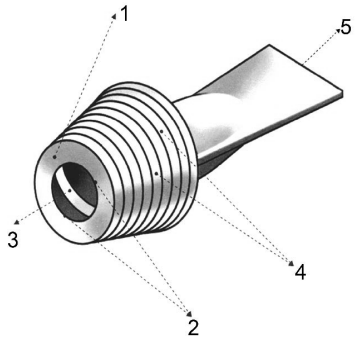

Рис 1. Схема устройства эндобронхиального клапана: 1 — полый цилиндр; 2 – внутреннее отверстие клапана; 3 – перемычка для удерживания клапана; 4 – радиальные лепестки для фиксации клапана в бронхе; 5 – спадающий лепестковый клапан

Внутреннее отверстие клапана с одной стороны имеет ровную круглую форму, с другой — выполнено в форме спадающего лепесткового клапана, запирающего избыточным наружным давлением за счет упругих свойств материала, из которого он изготовлен. Две трети наружной поверхности клапана составляют тонкие пластинчатые радиальные лепестки для фиксации его в бронхе. Установка клапана производится как ригидным бронхоскопом, так и бронхофиброскопом. Размер клапана зависит от диаметра дренирующего бронха, куда

он устанавливается (долевой, сегментарный, субсегментарный), и должен превышать диаметр просвета бронха в 1,2–1,5 раза. Клапан при выдохе и кашле обеспечивает возможность отходить из очага поражения воздуху, мокроте, бронхиальному содержимому. При этом обратного поступления воздуха в пораженные участки легкого не происходит, тем самым достигается постепенное состояние лечебной гиповентиляции и ателектаз легочной ткани (рис. 2).

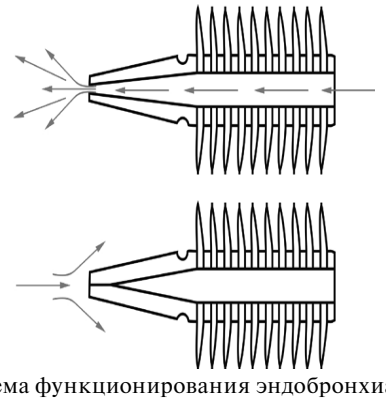

Рис. 2. Схема функционирования эндобронхиального клапана

Собственное клиническое наблюдение

Больной К. 46 лет 20.02.12 г. оспитализирован в хирургическое отделение КУОЗ «ОКБ ЦЭМП и МК» г. Харькова с диагнозом: инфаркт-пневмония нижней доли правого лёгкого. 21.02.12 больному выполнена правосторонняя нижнедолевая лобэктомия, послеоперационный период протекал без особенностей. На 4 сутки после операции на фоне общего благополучия у больного появилась и нарастала дыхательная недостаточность, появилась температура до 38° С гектического характера.

При осмотре состояние больного тяжёлое, больной ослаблен, вял, кожа бледная, температура – 37,6° С, лимфоузлы не увеличены, дыхание справа не выслушивается, перкуторно справа – тимпанит с притуплением от 5 ребра, слева – везикулярное дыхание, рассеянные сухие хрипы, пульс – 88 уд./мин, АД – 110/60 мм рт. ст. Послеоперационная рана под швами без признаков воспаления. В общем анализе крови лейкоцитоз (лейкоциты $22{,}2\times10^9$: П/я 28 %, С/я 54 %, лейкоцитарный индекс интоксикации 6,1, токсическая зернистость нейтрофилов +++, мочевина 29,3 ммоль/л, креатинин 0,498 ммоль/л), анемия (Hb — 84 г/л), значительное ускорение СОЭ (65 мм/ч). На обзорной рентгенограмме ОГК – средостение смещено вправо, справа отмечается пневмогидроторакс с горизонтальным уровнем жидкости от 5 ребра, верхняя и средняя доли правого лёгкого коллабированы. При бронхоскопии: имеется несостоятельность культи правого промежуточного бронха, аппарат свободно проходит в правую плевральную полость, где имеются обширные фибринозно-гнойные наложения, до 300 мл гнойного экссудата.

Пациенту назначена детоксикационная терапия, антибиотикотерапия, плевральная полость дренирована по Бюлау. На фоне проводимого лечения отмечена незначительная положительная динамика, при этом сохранялась гипертермия до 38 °С, продолжался обильны сброс воздуха и гнойного экссудата по дренажу.

Учитывая тяжёлое состояние больного, высокий риск летального исхода при повторном оперативном вмешательстве, а также бесперспективность дальнейшего консервативного лечения, 3.03.12 г. больному выполнена бронхоблокация обратным эндобронхиальным клапаном культи промежуточного бронха правого легкого.

С 5.03.12 г. по дренажу прекратился сброс воздуха, то есть герметичность плевральной полости достигнута. Температура тела снизилась до 37° С, состояние стабилизировалось, при повторной бронхоскопии: клапан плотно обтурирует культю правого бронха, выделения воздуха через клапан не отмечается. При рентгенологическом контроле органов грудной клетки воздух в плевральной полости не определяется, верхняя и средняя доли расправились. Общий анализ крови на 11.03.12 г.: лейкоциты $6{,}8\times10^9$, эритроциты $5{,}0\times10^{12}$, гемоглобин 110 г/л, СОЭ 29 мм/ч. Больной в удовлетворительном состоянии выписан 14.03.12 г. на амбулаторное лечение по месту жительства.

Вывод

Представленное клиническое наблюдение, на наш взгляд, наглядно демонстрирует инновационные возможности клапанной бронхоблокации обратным эндобронхиальным клапаном при лечении эмпием плевры с бронхоплевральными свищами, создавая функциональный покой потока воздуха в области свища легочной ткани при сохранении оттока мокроты из блокируемой доли легкого. В данном случае применение клапанной бронхоблокации указывает на целесообразность более широкого использования представленной методики при лечении больных с бронхолегочной патологией.

ЛИТЕРАТУРА

1. Авилова О. М. Торакоскопия в неотложной грудной хирургии / О. М. Авилова, В. Г. Гетман, А. В. Макаров. — К. : Медгиз, 1986. — XIV. — 127 с.

2. Болезни органов дыхания / Н. В. Путов, Ю. Н. Левашов, В. И. Стручкови [и др.] // под ред. проф. Н. Г. Палеева. — [2-е издание]. — М. : Медицина, 1989. — 512 с.

3. Временная эндобронхиальная окклюзия при хирургических заболеваниях лёгких / А. П. Доценко, В. В. Пироженков, П. П. Шипулин и др. // Грудная и сердечнососудистая хирургия. – 1988. — №6. – С. 59 – 60.

4. Гардеев Т. Я. Грудная хирургия / Т. Я. Гардеев, В. Т. Егиазазян, И. М. Гулагин. — М. : Медгиз, 1979. — С. 124–131.

5. Гнойные заболевания лёгких и плевры : Монография / Авдосьев В.В., Григорян Г.О., Зайцева С.И. [и др.] / под ред. проф. В.В. Бойко и проф. А.К. Флорикяна. — Х. : Прапор, 2007. — 576 с.

6. Гришаков С.В. Влияние временной эндобронхиальной окклюзии на лёгочный газообмен при лечении пиопневмоторакса / С. В. Гришаков, А. Л. Костюченко, С. Б. Сингаевский // Вестник хирургии им. Грекова. — 1992. — № 6. – С. 271– 273.

7. Гришина И. А. Применение гипериммунной антисинегной плазмы при лечении инфекционных заболеваний / И. А. Гришина, Р. П. Терехова, А. И. Марчук // Хирургия. — 1990. — № 11. — С. 121–123.

8. Гружев А. Ф. Временная окклюзия бронхов в лечении осложнённых гнойных деструкций лёгких / А. Ф. Гружев, Я. Г. Колкин, В. Г. Тищенко // Грудная и сердечнососудистая хирургия. — 1989. — № 2. — С. 41–43.

9. Диагностическая и оперативная торакоскопия / М. А. Алиев, Л. Ц. Иоффе, В. А. Дашиев [и др.]; под редакцией проф. Л. Ц. Иоффе. — Алма-Ата, 1988. — 387 с.

10. Диагностические возможности торакоскопии : учебник [для мед. ВУЗов] / Е. А. Вангер, В. М. Субботин, В. А. Черкасов, Е. П. Рудой. — М. : Медиздат, 1995. — 456 [2] с.

11. Левашов Ю. Н. Анаэробная инфекция и её влияние на иммунный статус больных с острыми деструкциями лёгких / Ю. Н. Левашов, И. В. Походзей // Грудная и сердечно-сосудистая хирургия. — 1989. — № 3. — С. 46–49.

12. Сингаевский С. Б. Временная окклюзия бронхов у детей с пиопневмотораксом / С. Б. Сингаевский, В. Г. Тищенко, В. В. Медвенский // Материалы 1-го Всесоюзного конгресса по болезням органов дыхания. – К., 1990. – с. 48.

ПЕРШИЙ ВИПАДОК У ХАРКОВІ ВИКОРИСТАННЯ КЛАПАННОГО БРОНХОБЛОКАТОРА

В. В. Бойко, Д. Е. Лопатенко, А. Н. Коротких

Резюме. Тяжкість клінічного перебігу піопневмотораксу характеризує цю патологію як одну з найскладніших у торакальній хірургії. При цьому бронхоплевральна нориця значно ускладнює лікування і погіршує клінічний прогноз захворювання. У таких випадках відсутність герметичності плевральної порожнини не дозволяє розправитися легені та таким чином підтримує запальний процес. Особливо ситуація ускладнюється у післяопераційних і ослаблених хворих з важкою супутньою патологією. Метод клапанної бронхоблокації зворотнім ендобронхіальним клапаном дозволяє максимально швидко досягти позитивного результату в лікуванні піопневмотораксу. Це підтверджується авторами статті, в якій описано випадок лікування пацієнта з гострим піопневмотораксом, що розвинувся в післяопераційному періоді в результаті неспроможності кукси правого проміжного бронху за допомогою вищевказаної інноваційної методи.

Ключові слова: *клапанний бронхоблокатор, піопневмоторакс.*

THE FIRST CASE OF THE USE OF A VALVULAR BRONCHOBLOKATOR IN KHARKOV

V. V. Boyko, D. E. Lopatenko, A. N. Korotkih

Summary. The severity of the clinical course pneumoempyema characterizes this pathology as one of the most complex in thoracic surgery. In this case, bronchopleural fistula significantly complicate treatment and worsen the clinical prognosis. In such cases, the lack of tightness pleural cavity does not allow lung to crack down and this supports the inflammatory process. Especially the situation is complicated by postoperative and debilitated patients with severe comorbidities. The method of endobronchial valvular bronhoblokator with return valve allows you to quickly achieve a positive results in the treatment of pneumoempyema. This is confirmed by the authors, which has cured a patient with acute pneumoempyema, which developed in the postoperative period as a result of failure of the right intermedius bronchus stump using the innovative techniques.

Key words: *valvular bronhoblokator, pneumoempyema.*

И. В. Корпусенко, О. В. Белов

ГУ «Днепропетровская медицинская академия МЗ Украины»

© Корпусенко И. В., Белов О. В.

ОПЫТ ПРИМЕНЕНИЯ МИНИИНВАЗИВНЫХ ДОСТУПОВ ПРИ ДВУСТОРОННИХ РЕЗЕКЦИЯХ ЛЕГКОГО С КОРРЕКЦИЕЙ ГЕМИТОРАКСА

Резюме. Проанализированы результаты видеоассистированных резекций, дополненных плевроколлагенопластикой у больных с двусторонним туберкулезом легких. Проведен анализ результатов оперативного лечения 16 больных, которым были выполнены двусторонние резекции легких с коррекцией гемиторакса. В 43,8 % двусторонние резекции выполнялись из трансстернального доступа, в 56,2 % применялся последовательный трансплевральный двусторонний доступ. В 75 % случаев проводилась двусторонняя коррекция объема гемиторакса. Применение плевроколлагенопластики для коррекции при одномоментной двусторонней резекции значительно сократило время вмешательства и в среднем составило (118,7±10,9) минут. Объём кровопотери, в среднем, составил (520,0±166,2) мл.

Применение плевроколлагенопластики позволяет значительно расширить показания к одномоментным двусторонним резекциям легких, а применение миниинвазивных видеоассистированных трансплевральных доступов позволяет сократить время и величину кровопотери.

Ключевые слова: *двусторонние резекции легкого, туберкулёз легких, плевроколлагенопластика.*

Введение

Современная эпидемическая ситуация по туберкулезу в Украине характеризуется увеличением двусторонних поражений легких (до 43,9 %) [7]. Частота деструктивных форм выросла до 90,7 % что в сочетании с химиорезистентностью приводит к низкой эффективности консервативного лечения, которая не превышает 50–60 % [1, 6]. У 30–35 % больных с двусторонними формами туберкулеза легких есть показания к хирургическому лечению. Однако опыт применения хирургических методов лечения при двустороннем деструктивном туберкулезе ограничивается единичными публикациями [4, 8].

Проблема хирургического лечения больных с двусторонним туберкулезом легких является сложной и до конца не решенной задачей [4]. Большая распространенность специфических изменений в легких и значительное снижение функциональных резервов организма создают значительные трудности в выборе вида, объема и доступа хирургического вмешательства, обуславливают значительное количество ранних и поздних послеоперационных осложнений [2, 5 ,8].

Внедрение видеоторакоскопического оборудования, развитие малоинвазивных хирургических вмешательств, обуславливает актуальность разработки новых малоинвазивных коллапсохирургических оперативных вмешательств [3].

Резектабельность больных туберкулёзом зависит как от функционального состояния сердечно-легочного аппарата, так и от анатомической распространенности деструктивного процесса и обширности очаговой диссеминации.

Одним из путей решения этой задачи является выполнение одномоментных вмешательств с использованием видеоторакоскопического оборудования, таких как видеоассистированные резекции легких и коррекция плевральной полости с использованием плевроколлагенопластики.

Цель работы

Проанализировать результаты оперативного лечения больных с двусторонним туберкулезом легких с использованием видеоассистированных резекций, дополненных плевроколлагенопластикой в сравнении с традиционными методами оперативного лечения.

Материалы и методы исследований

Изучены истории болезни 16 больных, находившихся в торакальном отделении ДОКЛПО «Фтизиатрия», которым были выполнены двусторонние комбинированные вмешательства, в ходе которых резекция легких дополнялась коррекцией гемиторакса.

Среди оперированных больных было 14 (87,5 %) мужчин и 2 (12,5 %) женщины, средний воз-

раст которых составил (31,0±5,1) лет (мужчин (32,3±6,9) лет, а женщин (30,3±3,2) лет. Основной причиной выполнения двусторонних вмешательств стали двустороннее распространение туберкулом – 7 случаев (43,8 %) и в 9 случаях (56,2 %) двусторонние фиброзно-кавернозные поражения с локализацией в верхушечно задних сегментах. При этом у 10 (62,5 %) больных наблюдались очаги отсева в другие отделы легких. У 5 (31,3 %) больных в предоперационном периоде были выявлены в мокроте МБТ и у 4 из них наблюдалась полихимиорезистентность паратам.

Давность заболевания до 1 года отмечена у 50 % больных, от 1 года до 3 лет — у 25 %, от 3 до 5 лет — у 18,8 % и свыше 5 лет — у 6,2 %.

Всем больным в предоперационном периоде был проведен 6-8 месячный курс лечения противотуберкулезными препаратами в условиях стационара.

Были выполнены следующие оперативные вмешательства: верхняя лобэктомия спарва и резекция S_{1-2} слева — 4 (25 %), верхняя лобэктомия справа и S_{1-2} и S_3 слева — 4 (25 %), резекция S_{1-2} слева и резекция S_{1-2} справа — 8 (50 %). Таким образом видно что суммарный объем резекции варьировал от 4 до 6 сегментов. В 7 случаях (43,8 %) двусторонние резекции выполнялись из трансстернального доступа, в 9 случаях (56,2 %) применялся последовательный трансплевральный двусторонний доступ, сочетающий: с переднебоковой торакотомией со стороны лобэктомии и видеоассистированной аксиллярной миниторакотомией со стороны резекции $S_1 – S_3$.

В 75 % случаев проводилась двусторонняя коррекция объема гемиторакса. При трансстернальном доступе использовалась методика двусторонней коррекции с использованием плевроколлагенопластики по разработанной нами методике (патент № 55189). При последовательном трансплевральном доступе выполнялась двусторонняя коррекция плевроколлагенопластикой по разработанной нами методике для торакотомии (патент № 30050). В 25 % случаев, когда выполнялась резекция S_{1-2} слева и S_1+S_2 справа в случае отсутствия других очагов в правом легком и удовлетворительном заполнении легким плевральной полости, коррекция справа не проводилась. Для коррекции объема пострезекционной полости использовалось, как правило, не более 5 пластин коллагеновой губки с одной стороны. В ходе двусторонней коррекции, чаще всего, использовалось от 6 до 9 пластин губки. Следует отметить, что особенностью плевроколлагенопластики является активное формирование купола плевры в зависимости от размеров остаточной полости после интраоперационного распаравления легкого. В отличие от ранее использовавшихся методик [2] перерастяжение легкого ограничивает не только количество коллагеновых пластин, сколько фиксированный новый купол плевры конгруэнтный поверхности оставшегося легкого. При этом коллагеновые пластины являются матрицей для формирования экстраплеврального фиброторакса.

Результаты исследований и их обсуждение

Применение плевроколлагенопластики для двусторонней коррекции легких при одномоментной резекции значительно сократило время вмешательства и в среднем составило (118,7±10,9) мин, а для трансплеврального доступа — (113,3±13,3) мин, а для трансстернального — (135,3±12,2) мин. А время выполнения коррекции объема плевральной полости сократилось до (9,5±0,5 мин).

При этом, по нашим данным, время коррекции одной стороны двухреберной интраплевральной торакопластикой, что является наиболее предпочтительным вариантом коррекции при двусторонней трансстернальной коррекции [2] составляет (35,7±3,5) мин, что фактически удлиняет операцию на 50 мин.

Объём кровопотери при выполнении оперативного вмешательства в среднем составил (520,0±166,2) мл (для трансплеврального доступа — (410,0±176,2) мл, а для трансстернального — (600,5±185,3,2) мл). В случае выполнения трансстернального доступа объём кровопотери превышал объём кровопотери при трансплевральном в 1,5 раза, что является меньшим объемом кровопотери, чем при выполнении одномоментной двусторонней резекции легких с двусторонней корригирующей 2-реберной торакопластикой, где к объёму кровопотери при резекции надо добавить (77,9±6,7) мл на одно удаленное ребро. Таким образом, учитывая, что плевроколлагенопластика выполняется практически без кровотечения, кровопотеря при двусторонней 2-реберной интраплевральной торакопластике увеличивается на 300 мл. В послеоперационном периоде дренажные потери составили (325,0±92,4) мл, отмечается четкая зависимость дренажных потерь от кровопотери в ходе операции ($r=0,41$ при $p<0,05$).

До применения видеоассистированных минидоступов для выполнения одномоментных трансплевральных двусторонних резекций легкого, преимущества трансстернального доступа были неоспоримы: снижение длительности операции, кровопотери и экссудации, обусловливали положительный клинический эффект. Однако применение видеоассистированных миниторакотомий для резекции легкого за счет сокращения длины доступа, времени его выполнения, а также современных эндостеплеров нивелирует преимущества стернотомии. Единственным, хотя и немало-

важным, фактором говорящим в пользу стернотомии остается отсутствие повреждения дыхательной мускулатуры, что сказывается на функции внешнего дыхания в послеоперационном периоде. Но минимальное повреждение мышц грудной клетки при выполнении видеоассистированной миниторактомии значительно сокращают и эту разницу, при этом, количество осложнений, связанных с особенностями оперативного доступа остаются большими при стернотомии.

Использование плевроколлагенопластики сократило травматичность оперативного вмешательства, что позволяет расширить возможности применения данного комбинированного оперативного вмешательства. В раннем послеоперационном периоде нами не было отмечено плевролегочных осложнений. Во всех случаях отмечалось отсутствие остаточных полостей после выполнения двусторонних одномоментных резекций с коррекцией гемиторакса. Также отсутствовали у больных реактивации и обострения заболеваний после проведенного хирургического лечения.

Выводы

1. Применение плевроколлагенопластики для коррекции объёма гемиторакса позволяет значительно расширить показания к одномоментным двусторонним резекциям легких за счет снижения травматичности этапа коррекции гемиторакса.

2. Использование для выполнения одномоментных двусторонних резекций легкого миниинвазивных видеоассистированных трансплевральных доступов позволяет сократить время и величину кровопотери при оперативном лечении.

Выбор оперативного доступа для выполнения одномоментной двусторонней резекции легких индивидуален для каждого больного и не зависит от выбора для коррекции объёма пострезекционного гемиторакса метода плевроколлагенопластики.

ЛИТЕРАТУРА

1. Веремеєнко Р. А. Ефективність хірургічного лікування хворих з мультирезистентним туберкульозом легень / Р. А. Веремеєнко // Укр. пульмонол. журнал. — 2013. — № 3 (додаток). — С. 95-96.

2. Жаднов В. З. Одномоментные двусторонние резекции легких из чрезгрудинного доступа у больных туберкулезом / В. З. Жаднов // Проблемы туберкулеза. — 1983. — № 1. — С. 56-60.

3. Миниинвазивная коллапсохирургия в комплексном лечении больных фиброзно-кавернозным туберкулезом легких / Д. В. Краснов, Д. А. Скворцов, В. А. Краснов [и др.] // Укр. пульмонол. журнал. — 2013. — № 3 (додаток). — С. 152.

4. Отс О. И. Двухсторонние резекции легких / О. И. Отс // Грудная и сердечно-сосудистая хирургия. — 1991. — № 11. — С. 35-38

5. Порханов В. О. Хирургическое лечение двусторонних форм туберкулеза легких / В. О. Порханов, Л. Г. Марченко // Проблемы туберкулеза. — 2002. — № 4. — С. 22-25

6. Туберкульоз із розширеною резистентністю до протитубекульозних препаратів: ситуація в Україні / В. М. Петренко, С. О. Черенько, Н. А. Литвиненко [та ін.] // Укр. пульмонол. журнал. — 2007. — № 3. — С. 35-39.

7. Фещенко Ю. І. Стан надання фтизіатричної допомоги населенню України / Ю. І. Фещенко / Укр. пульмонол. журнал. — 2008. — № 3. — С. 5-8.

8. Хирургическое лечение двухсторонних форм туберкулеза легких / В. О. Порханов, Л. Г. Марченко, И. С. Поляков [и др.] // Проблемы туберкулеза. — 1998. — № 1. — С. 36-39.

ДОСВІД ЗАСТОСУВАННЯ МІНІІНВАЗИВНИХ ДОСТУПІВ ПРИ ДВОСТОРОННІХ РЕЗЕКЦІЯХ ЛЕГЕНЬ З КОРЕКЦІЄЮ ГЕМІТОРАКСУ

І. В. Корпусенко, О. В. Білов

Резюме. Проаналізувано результати відеоасистованих резекцій, які доповнені плевроколагенопластикою оперативного лікування у хворих з двостороннім туберкульозом легень. Проведено аналіз результатів оперативного лікування 16 хворих, яким були виконані двосторонні резекції легенів з корекцією геміторакса. У 43,8 % двосторонні резекції виконувалися з трансстернального доступу, у 56,2 % застосовувався послідовний трансплевральний двосторонній доступ. У 75 % випадків проводилася двостороння корекція обсягу геміторакса. Застосування плевроколагенопластикі для корекції при одномоментній двосторонній резекції значно скоротило час втручання і в середньому склало (118,7 ± 10,9) хв. Обсяг крововтрати, в середньому, склав (520,0 ± 166,2) мл.

Застосування плевроколагенопластикі дозволяє значно розширити показання до одномоментних двосторонніх резекцій легенів, а застосування мініінвазивних відеоасистованих трансплевральних доступів дозволяє скоротити час і величину крововтрати.

Ключові слова: *двобічні резекції легенів, туберкульоз легенів, плевроколагенопластика.*

EXPERIENS OF MINIMALLY INVASIVE MANAGEMENT IN HEMITORAX CORRECTION BY BILATERAL LUNG RESECTIONS

I. V. Korpusenko, O. V. Belov

Summary. Aim of our research work was analyzing the results of videoassisted resections, accompanied by pleurocollagenoplasty in patients with bilateral pulmonary tuberculosis. Analysis of 16 patients who underwent bilateral pulmonary resection with correction hemithorax surgical treatment was performed. 43, 8 % of bilateral resection was performed using transsternal access, 56,2 % using sequential transpleural two-way access. In 75 % of cases bilateral volume hemithorax correction was performed. Usage of pleurocollagenoplasty for correction in simultaneous bilateral resection significantly reduced intervention time to (118, 7 ± 10, 9) minutes. Amount of blood loss was (520,0 ± 166,2) ml.

Usage of pleurocollagenoplasty allows significantly expand the indications for simultaneous bilateral pulmonary resection, and indications for minimally invasive surgery. Videoassisted transpleural two-way access reduces the time of intervention and amount of blood loss.

Key words: *bilateral resections of lung, pulmonary tuberculosis, pleurocollagenoplasty.*

П. А. Бездітко,
І. М. Лагоржевська,
О. В. Заволока

Харківський національний медичний університет

© Бездітко П. А., Лагоржевська І. М., Заволока О. В.

КЛІНІЧНА ОЦІНКА ЕФЕКТИВНОСТІ ЕРАДИКАЦІЙНОЇ ТЕРАПІЇ ЗБУДНИКА HELICOBACTER PYLORY У ЛІКУВАННІ ХВОРИХ НА ГОСТРУ ФОРМУ ЦЕНТРАЛЬНОЇ СЕРОЗНОЇ ХОРІОРЕТИНОПАТІЇ

Резюме. У роботі проведено аналіз клінічної ефективності ерадикаційної терапії збудника *Helicobacter Pylori* у лікуванні 33 Hb-позитивних хворих на гостру форму ЦСХ. Запропоноване лікування приводило до зменшення тривалості хвороби на 3 місяці та частоти рецидивування на 45,6 %, а також покращення віддаленого прогнозу через 2 роки: підвищення гостроти зору у 1,2 разу, зменшення частоти скотом у 2,4 разу та розміру скотом у 1,9 разу, зменшення частоти метаморфопсій у 1,3 разу та патології кольоросприйняття у 1,6 разу; позитивна динаміка з повною резорбцією субретинальної рідини відмічалась через 3 місяці у всіх хворих.

Ключові слова: *центральна серозна хоріоретинопатія, гостра форма, Helicobacter Pylori.*

Вступ

Центральна серозна хоріоретинопатія (ЦСХ) — це стан, що характеризується ідіопатичним локальним відшаруванням нейросенсорної сітківки в макулярній ділянці [3] та у 20–50 % випадків набуває рецидивуючого, а у 5–10 % — довготривалого перебігу [1] й приводить до патології фоторецепторів макулярної зони зі стійкою втратою гостроти зору [7]. На сьогодні велика увага приділяється ролі збудника *Helicobacter Pylori* у розвитку ЦСХ. По різним відомостям частота інфікування серед хворих на ЦСХ перевищує таку в загальній популяції та складає 39,7–86,2 % [4, 5]. Логічно припустити, що препарати ерадикації Helicobacter Pylori є ефективними для лікування ЦСХ. Однак у літературі зустрічаються поодинокі відомості з цього приводу. На невеликій групі дослідження була виявлена їх ефективність щодо більш швидкої реабсорбції субретинальної рідини у хворих на гостру форму ЦСХ [6]. Та не було проведено комплексної оцінки ерадикаційної терапії щодо відновлення центрального й кольорового зору у хворих на ЦСХ, не було визначено ефективності ерадикації збудника *Helicobacter Pylori* в плані ризику рецидування при гострій формі ЦСХ.

Мета роботи

Визначити клінічну ефективність ерадикаційної терапії *Helicobacter Pylori* у лікуванні хворих на гостру форму центральної серозної хоріоретинопатії.

Матеріали та методи досліджень

Під наглядом знаходилось 93 хворих на гостру форму ЦСХ (93 ока). Діагноз був встановлений у разі ідіопатичного локального відшарування нейросенсорної сітківки в макулярній ділянці після виключення інших причин ексудації та однієї чи декількох «точок фільтрації» на флуоресцентній ангіографії та відмежованого серозного відшарування сітківки правильної форми. Хворих розділили на основну групу (33 Hb-позитивних хворих, яким було призначено ерадикаційну терапію) та дві контрольні групи, яким не призначали лікування: 29 Hb-позитивних хворих та 31 Hb-негативних хворих. Хворим основної групи призначали потрійну комбінацію препаратів, згідно до стандартної схеми, рекомендованої Маастрихтським консенсусом-2 у 2000 році [2]: інгібітор протонної помпи омепразол у стандартній дозі 40 мг/добу 2 рази на добу, кларитроміцин (500 мг 2 рази на добу) та амоксицилін (1000 мг 2 рази на добу). Лікування тривало протягом 7–10 днів.

Результати дослідження та їх обговорення

Позитивна динаміка була виявлена у всіх очах хворих на гостру форму ЦСХ в періоді спостереження. Але у 18,3 % хворих (17 хворих та очей) були відмічені рецидиви: 2 хворих (2 ока) основної групи та 15 хворих (15 очей) Hb-позитивних хворих, яким не проводили ерадикаційної терапії. В основній групі рецидив був відмічений у 6,1 % хворих (2 хворих та очей) через 1 та 1,5 років після призначеної терапії. При обстеженні у цих хворих знову був виявлений збудник *Helicobacter Pylori*, тому повторно був призначений курс ерадикаційної терапії *Helicobacter Pylori*, що привело до позитивної динаміки. У Hb-позитивних хворих, яким не проводили ерадикаційної терапії, ре-

цидиви в процесі спостереження були відмічені у 51,7 % хворих (15 хворих та очей). Рецидиви виникали в середньому через 1,1±0,3 роки. При виникненні рецидиву хворим було рекомендовано проведення ерадикаційної терапії збудника *Helicobacter Pylori* або проведення лазерної чи фотодинамічної терапії по показанням. У Hb-негативних хворих рецидивів в динаміці спостереження виявлено не було.

Гострота зору у хворих основної групи при первинному огляді складала 0,91±0,07, статистично значимо не змінювалась через 10 днів (0,91±0,05, p>0,05) та підвищувалась в динаміці спостереження: через 1 місяць (0,97±0,02, p>0,05), 3 місяці (0,98±0,02, p<0,05), 6 місяців (0,99±0,02, p<0,05), 1 рік (0,98±0,03, p<0,05) та 2 роки (0,99±0,02, p<0,05). У Hb-позитивних хворих, яким не проводили ерадикаційної терапії, гострота зору при первинному огляді складала 0,91±0,08, статистично значимо не змінювалась через 10 діб (0,91±0,06, p>0,05), 1 місяць (0,95±0,05, p>0,05), 3 місяці (0,94±0,05, p>0,05), та зменшувалась через 6 місяців (0,85±0,07, p<0,05), 1 рік (0,83±0,08, p<0,05) та 2 роки (0,81±0,11, p<0,05). У Hb-негативних хворих гострота зору при первинному огляді складала 0,92±0,09, статистично значимо не змінювалась через 10 діб (0,92±0,05, p>0,05) та підвищувалась в динаміці спостереження: через 1 місяць (0,97±0,02, p<0,05), 3 місяці (0,97±0,02, p<0,05), 6 місяців (1,0±0,02, p<0,05), 1 рік (1,0±0,03, p<0,05) та 2 роки (1,0±0,03, p<0,05). Середня гострота зору в цій групі в динаміці спостереження статистично значимо не відрізнялась від відповідних показників основної групи (p>0,05). При порівнянні показників основної групи та групи Hb-позитивних хворих, яким не проводили ерадикаційної терапії, виявили статистично значиму відмінність показників: середня гострота зору в основній групі через 6 місяців, 1 та 2 роки була у 1,2 разу вища (p<0,05).

Скотоми були виявлені у 100 % хворих на гостру форму ЦСХ при первинному огляді та через 10 днів. Через 1 місяць частота виявлення скотом зменшувалась в усіх групах спостереження. При порівнянні показників основної групи та групи Hb-позитивних хворих, яким не проводили ерадикаційної терапії, виявили статистично значиму відмінність показників: частота виявлення скотом в основній групі через 1 місяць (87,9 % очей), 3 місяці (78,8 %), 6 місяців (48,5 %), 1 рік (30,3 %) та 2 роки (27,2 %) була у 1,1, 1,1, 1,6, 1,6, 2,4 разу нижче (96,6, 89,7, 79,3, 48,2, 65,5 % очей відповідно), p<0,05. У Hb-негативних хворих частота виявлення скотом через 1 місяць (90,3 % очей), 3 місяці (80,6 %), 6 місяців (48,4 %), 1 рік (25,8 %) та 2 роки (25,8 %) статистично значимо не відрізнялась від відповідних показників основної групи (p>0,05).

Середній розмір скотом у хворих основної групи при первинному огляді складав 7,9±0,7×8,0±0,5°, статистично значимо не змінювався через 10 діб (7,3±0,5×7,6±0,4°, p>0,05) та знижувався в динаміці спостереження: через 1 місяць (4,2±0,4×4,6±0,4°, p<0,05), 3 місяці (2,9±0,2×2,6±0,2°, p<0,05), 6 місяців (2,8±0,2×2,6±0,2°, p<0,05), 1 рік (2,8±0,2×2,5±0,2°, p<0,05) та 2 роки (2,6±0,2×2,5±0,2°, p<0,05). У Hb-позитивних хворих, яким не проводили ерадикаційної терапії, середній розмір скотом при первинному огляді складав 7,8±0,8×8,1±0,5°, статистично значимо не змінювався через 10 діб (7,5±0,7×7,9±0,4°, p>0,05) та знижувався в динаміці спостереження: через 1 місяць (6,1±0,6×5,7±0,5°, p<0,05), 3 місяці (5,6±0,5×5,6±0,4°, p<0,05), 6 місяців (4,9±0,5×4,3±0,4°, p<0,05), 1 рік (5,0±0,5×4,3±0,4°, p<0,05) та 2 роки (5,2±0,5×4,6±0,4°, p<0,05). У Hb-негативних хворих середній розмір скотом при первинному огляді складав 7,7±0,5×8,2±0,5°, статистично значимо не змінювався через 10 днів (7,3±0,5×7,9±0,4°, p>0,05) та знижувався в динаміці спостереження: через 1 місяць (4,1±0,4×4,5±0,4°, p<0,05), 3 місяці (2,6±0,2×2,4±0,2°, p<0,05), 6 місяців (2,4±0,2×2,3±0,2°, p<0,05), 1 рік (2,1±0,2×2,3±0,2°, p<0,05) та 2 роки (2,1±0,2×2,1±0,2°, p<0,05). Середній розмір скотом в цій групі в динаміці спостереження статистично значимо не відрізнявся від відповідних показників основної групи (p>0,05). При порівнянні показників основної групи та групи Hb-позитивних хворих, яким не проводили ерадикаційної терапії, виявили статистично значиму відмінність показників: середній розмір скотом в основній групі був менше через 1 місяць у 1,4 разу, 3 місяці — у 2 рази, 6 місяців — у 1,7 разу, 1 рік — у 1,7 рази, 2 роки — у 1,9 разу (p<0,05).

Частота виявлення метаморфопсій у хворих основної групи при первинному огляді та через 10 діб після його призначення складала 57,6 % (19 очей), знижувалась у динаміці спостереження: через 1 місяць (48,5 %, 16 очей, p<0,05), 3 місяці (45,5 %, 15 очей, p<0,05), 6 місяців (42,4 %, 14 очей, p<0,05), 1 рік (42,4 %, 14 очей, p<0,05) та 2 роки (39,4 %, 13 очей, p<0,05). У Hb-позитивних хворих, яким не проводили ерадикаційної терапії, частота виявлення метаморфопсій при первинному огляді та через 10 діб складала 58,6 % (17 очей), статистично значимо не змінювалась через 1 місяць та 2 роки (51,7 %, 15 очей, p>0,05), знижувалась в динаміці спостереження: через 3, 6 місяців та 1 рік (48,2 %, 14 очей, p<0,05). У Hb-негативних хворих частота виявлення метаморфопсій при первинному огляді та че-

рез 10 днів складала 54,8 % (17 очей), знижувалась у динаміці спостереження: через 1 місяць (48,4 %, 15 очей, p<0,05), 3 місяці (45,2 %, 14 очей, p<0,05), 6 місяців (41,9 %, 13 очей, p<0,05), 1 рік (38,7 %, 12 очей, p<0,05) та 2 роки (38,7 %, 12 очей, p<0,05). Частота виявлення метаморфопсій у цій групі в динаміці спостереження статистично значимо не відрізнялась від відповідних показників основної групи (p>0,05). При порівнянні показників основної групи та групи Hb-позитивних хворих, яким не проводили ерадикаційної терапії, виявили статистично значиму відмінність показників: частота виявлення метаморфопсій в основній групі через 2 роки була у 1,3 разу менше (p<0,05). Частота виявлення патології кольоросприйняття у хворих основної групи при первинному огляді та через 10 діб складала 80,6 % (25 очей), знижувалась у динаміці спостереження: через 1 місяць (54,8 %, 17 очей, p<0,05), 3 місяці (51,6 %, 16 очей, p<0,05), 6 місяців (35,5 %, 11 очей, p<0,05), 1 рік (41,9 %, 13 очей, p<0,05) та 2 роки (38,7 %, 12 очей, p<0,05).

У Hb-позитивних хворих, яким не проводили ерадикаційної терапії, частота виявлення патології кольоросприйняття при первинному огляді та через 10 діб складала 78,6 % (22 ока), знижувалась у динаміці спостереження: через 1 місяць (67,9 %, 19 очей, p<0,05), 3 місяці (60,7 %, 17 очей, p<0,05), 6 місяців (57,1 %, 16 очей, p<0,05), 1 рік (64,3 %, 18 очей, p<0,05) та 2 роки (60,7 %, 17 очей, p<0,05). У Hb-негативних хворих частота виявлення патології кольоросприйняття при первинному огляді та через 10 діб складала 72,4 % (21 око), знижувалась у динаміці спостереження: через 1 місяць (55,2 %, 16 очей, p<0,05), 3 місяці (48,3 %, 14 очей, p<0,05), 6 місяців (34,5 %, 10 очей, p<0,05), 1 рік (34,5 %, 10 очей, p<0,05) та 2 роки (34,5 %, 10 очей, p<0,05). Частота виявлення патології кольоросприйняття в даній групі в динаміці спостереження статистично значимо не відрізнялась від відповідних показників основної групи (p>0,05). При порівнянні показників основної групи та групи Hb-позитивних хворих, яким не проводили ерадикаційної терапії, виявили статистично значиму відмінність показників: частота виявлення патології кольоросприйняття в основній групі через 1, 3, 6 місяці, 1 та 2 роки була у 1,2, 1,2, 1,6, 1,5, 1,6 разу менше відповідно (p<0,05).

Розміри міхура з субретинальною рідиною у хворих основної групи при первинному огляді та через 10 діб складали (295±50) × (2741±339) мкм, знижувались у динаміці спостереження через 1 місяць (114±10 мкм × 1243±119 мкм, p<0,05), субретинальна рідина повністю резорбувалась через 3 місяці (розміри міхура 0×0 мкм). Однак у 2-х хворих основної групи було відмічено рецидив через 1 та 1,5 року після призначеної терапії, що приводило до повторного утворення міхура з субретинальною рідиною розміром (283 × 2987) мкм у першому та (279 × 2872) мкм — у другому випадку. Після призначення цим хворим повторного курсу ерадикаційної терапії *Helicobacter Pylori* субретинальна рідина зникала через 2 місяці у першому випадку та 2,5 місяця у другому випадку. У Hb-позитивних хворих, яким не проводили ерадикаційної терапії, розміри міхура з субретинальною рідиною при первинному огляді та через 10 діб складали (288±53)×(2761±336) мкм, знижувались у динаміці спостереження через 1 місяць ((215±21)× (1863±178) мкм, p<0,05) та 3 місяці ((122±10 × (1168±119) мкм, p<0,05), субретинальна рідина повністю резорбувалась через 6 місяців (розміри міхура 0×0 мкм). Однак у 15-и Hb-позитивних хворих, яким не проводили ерадикаційної терапії, було відмічено рецидив у процесі спостереження, в середньому через 1,1±0,3 роки. Розміри міхура з субретинальною рідиною при виникненні рецидиву у цій групі складали (263±33) × (3161±306) мкм. Хворим було рекомендовано проведення ерадикаційної терапії збудника *Helicobacter Pylori* або проведення лазерної чи фотодинамічної терапії по показанням. Розміри міхура з субретинальною рідиною у Hb-негативних хворих при первинному огляді та через 10 діб складали 305±47 мкм × 2698±309 мкм, знижувались у динаміці спостереження через 1 місяць ((127±12) × (1313±122) мкм, p<0,05), субретинальна рідина повністю резорбувалась через 3 місяці (розміри міхура 0×0 мкм). Розміри міхура з субретинальною рідиною в динаміці спостереження у цієї групи статистично значимо не відрізнялись від показників основної групи. У Hb-негативних хворих рецидивів у динаміці спостереження виявлено не було. При порівнянні показників основної групи та групи Hb-позитивних хворих, яким не проводили ерадикаційної терапії, виявили, що у хворих основної групи резорбція відбувалась на 3 місяці раніше (p<0,05).

Товщина сітківки у хворих основної групи при первинному огляді та через 10 діб складала 225±21 мкм — центральна та 531±51 мкм — загальна, знижувалась в динаміці спостереження через 1 місяць (центральна — 205±19 мкм, загальна — 321±31 мкм, p<0,05), 3 місяці (загальна — 189±19 мкм, p<0,05), 6 місяців (загальна — 185±18 мкм, p<0,05), 1 рік (загальна — 184±18 мкм, p<0,05), 2 роки (загальна — 185±17 мкм, p<0,05). У Hb-позитивних хворих, яким не проводили ерадикаційної терапії, товщина сітківки при первинному огляді та через 10 діб складала 223±22 мкм — центральна та 535±52 мкм — загальна, знижувалась у динаміці спостереження через 1 місяць (центральна — 210±20 мкм, загальна — 425±35 мкм, p<0,05),

3 місяці (центральна — 203±18 мкм, загальна — (325±30) мкм, p<0,05), 6 місяців (загальна — (189±18) мкм, p<0,05), 1 рік (загальна — (186±18) мкм, p<0,05), 2 роки (загальна — (187±18) мкм, p<0,05). Товщина сітківки у Hb-негативних хворих при первинному огляді та через 10 діб складала (233±23) мкм – центральна та (541±59) мкм — загальна, знижувалась в динаміці спостереження через 1 місяць центральна — (207±20) мкм, загальна — (334±33) мкм, p<0,05), 3 місяці загальна — (185±18) мкм, p<0,05), 6 місяців загальна — (182±18) мкм, p<0,05), 1 рік загальна — (183±18) мкм, p<0,05), 2 роки загальна — (183±18) мкм, p<0,05). Показники товщини сітківки в цій групі в динаміці спостереження статистично значимо не відрізнялись від таких в основній групі. При порівнянні показників основної групи та групи Hb-позитивних хворих, яким не проводили ерадикаційної терапії, виявили, що загальна товщина сітківки у хворих основної групи через 1 місяць була у 1,3 разу, а через 3 місяці – у 1,7 разу менше (p<0,05).

Висновки

Використання ерадикаційної терапії збудника *Helicobacter Pylori* у лікуванні Hb-позитивних хворих на гостру форму ЦСХ приводить до зменшення тривалості хвороби на 3 місяці та частоти рецидивування на 45,6 %, а також покращення віддаленого прогнозу через 2 роки: підвищення гостроти зору у 1,2 разу, зменшення частоти скотом у 2,4 разу та розміру скотом у 1,9 рази, зменшення частоти метаморфопсій у 1,3 разу та патології кольоросприйняття у 1,6 разу; статистично значима позитивна динаміка з повною резорбцією субретинальної рідини відмічалається через 3 місяці у всіх хворих.

ЛІТЕРАТУРА

1. Комплексная диагностика патологии глазного дна (флуоресцентная ангиография, индоциановая ангиография, оптическая когерентная томография). / [Г. Коскас, А. Зурдан]; под. ред. В. В. Нероева, М. В. Рябиной. — М. : Практическая медицина, 2007. — 175 с.

2. Сучасні класифікації та стандарти лікування розповсюджених захворювань внутрішніх органів / За ред. д-ра. мед. наук, проф. Ю.М. Мостового. – 6-е вид., доп. і перероб. – Вінниця, 2004. – 463 с.

3. Чиковани К. Р. Диагностические критерии и дифференцированный подход к лечению различных форм центральной серозной хориоретинопатии: дисс. ... канд. мед. наук : 14.00.08 / Констансия Раулиевна Чиковани. – Москва, 2011. — 137 с.

4. Abreu R. Helicobacter pylori and central serous chorioretinopathy / R. Abreu, J. Nadal, P. Abreu // Arch Soc Esp Oftalmol. — 2008. — Vol. 83, № 11. — P. 637-638.

5. Central serous chorioretinopathy and Helicobacter pylori / L. Cotticelli, M. Borrelli, A. C. D'Alessio [et al.] // European journal of ophthalmology. — 2006. — Vol. 16, № 2. — P. 274-278.

6. The effect of Helicobacter pylori treatment on remission of idiopathic central serous chorioretinopathy / M. B. Rahbani-Nobar, A. Javadzadeh, L. Ghojazadeh [et al.] // Mol Vis. — 2011. — Vol. 17. — P. 99-103.

7. The foveal photoreceptor layer and visual acuity loss in central serous chorioretinopathy / F. C. Piccolino, R. R. de la Longrais, G. Ravera [et al.] // Am J Ophthalmol. — 2005. — Vol.139. — P. 87–99.

КЛИНИЧЕСКАЯ ОЦЕНКА ЭФФЕКТИВНОСТИ ЭРАДИКАЦИОННОЙ ТЕРАПИИ ВОЗБУДИТЕЛЯ HELICOBACTER PYLORI В ЛЕЧЕНИИ БОЛЬНЫХ С ОСТРОЙ ФОРМОЙ ЦЕНТРАЛЬНОЙ СЕРОЗНОЙ ХОРИОРЕТИНОПАТИИ

П. А. Бездетко,
И. Н. Лагоржевская,
О. В. Заволока

Резюме. В работе проведен анализ клинической эффективности эрадикационной терапии возбудителя *Helicobacter Pylori* в лечении 33 Hb-позитивных больных с острой формой ЦСХ. Предложенное лечение приводило к уменьшению длительности заболевания на 3 месяца и частоты рецидивирования на 45,6 %, а также улучшения отдаленного прогноза через 2 года: повышение остроты зрения в 1,2 раза, уменьшение частоты скотом в 2,4 раза и размера скотом в 1,9 раза, уменьшение частоты метаморфопсий в 1,3 раза и патологии цветовосприятия в 1,6 раза; позитивная динамика с полной резорбцией субретинальной жидкости отмечалась через 3 месяца у всех больных.

Ключевые слова: *центральная серозная хориоретинопатия, острая форма, Helicobacter Pylori.*

CLINICAL EFFICIENCY OF HELICOBACTER PYLORI INFECTION ERADICATION IN TREATMENT OF PATIENTS WITH ACUTE FORM OF CENTRAL SEROUS CHORIORETINOPATHY

P. A. Bezditko,
I. M. Lahorzhevska,
O. V. Zavoloka

Summery. In this work clinical efficiency analysis of *Helicobacter Pylori* infection eradication in 33 Hb-positive patients with acute form CSC was done. Offered treatment caused decreasing of disease duration on 3 months and recurrence frequency on 45,6 % as well as improvement distant prognosis after 2 years: visual acuity increasing in 1,2 times, decreasing of scotoma frequency in 2,4 times and scotoma size in 1,9 times, decreasing of metamorphopsia frequency in 1,3 times and color pathology in 1,6 times; positive dynamic with complete resorbtion of subretinal fluid was marked after 3 months in all patients.

Key words: *central serous chorioretinopathy, acute form, Helicobacter Pylori.*

Д. А. Говсеев

Харьковский национальный медицинский университет

© Говсеев Д. А.

ОПТИМИЗАЦИЯ КОМПЛЕКСНЫХ ПОДХОДОВ К ХИРУРГИЧЕСКОМУ ЛЕЧЕНИЮ ЦЕРВИКАЛЬНОЙ ЭКТОПИИ В СОВРЕМЕННОЙ ГИНЕКОЛОГИЧЕСКОЙ ПРАКТИКЕ

Резюме. Дана сравнительная характеристика лечения эктопии шейки матки путем использования радиоволновой терапии и сочетания радиоволновой терапии с применением медицинского озона. Доказано, что применение медицинского озона в комплексном лечении эктопии шейки матки способствует повышению клинического эффекта и снижает продолжительность процесса эпителизации. Катамнестические наблюдения подтверждают высокую эффективность использования радиоволновой терапии в сочетании с медицинским озоном.

Ключевые слова: *эктопия шейки матки, медицинский озон, эпителизация.*

Введение

Современной особенностью состояния репродуктивного здоровья женщины является широкое распространение патологии шейки матки. Среди женщин фертильного возраста в структуре гинекологической патологии она составляют 10–25 %, из них 80 % занимают доброкачественные патологические процессы шейки матки, фоновые и предраковые заболевания. При этом наблюдается повышение риска возникновения онкологических заболеваний выше обычного в 2–2,5 раза [1]. Согласно данным литературы, частота встречаемости эктопии в различных формах соответствует у 38,8 % женского населения и у 49,2 % гинекологических больных, в 54,2 % случаев псевдоэрозия выявляется в группе молодых женщин до 25 лет [5].

Среди всех фоновых заболеваний влагалищной части шейки матки наиболее часто в клинической практике встречается эктопия (ложная эрозия) [1, 5, 9]. Возникновение эрозии шейки матки в основном связано с воспалительными процессами гениталий [3], также на процессы развития эктопии влияют характер гормональной активности яичников, нарушения в системе иммунологической защиты, дисбаланс микробиоценоза влагалища, характер микрофлоры в зоне эрозии и цервикальном канале [4].

Эктопии шейки матки (ЭШМ) имеют склонность к затяжному течению, нередко рецидивируют. Отмечается увеличение заболеваемости раком шейки матки у женщин с эктопиями. У этого контингента повышается частота и другой акушерско-гинекологической патологии: бесплодия, преждевременных родов, внутриутробного инфицирования плода, осложнений в родах и послеродовом периоде. В этой связи проблема лечения ЭШМ приобрела не только медицинское, но и социальное значение [2, 3, 4].

Учитывая все выше изложенное, поиск новых способов лечения, воздействующих на патогенную микрофлору и способствующих повышению факторов специфической и неспецифической защиты организма, а также стимулирующих процессы регенерации, имеет актуальное значение [6, 8, 9].

Несмотря на то, что в лечении ЭШМ достигнут значительный прогресс, эта проблема во многом далека от окончательного решения, так как существующие на сегодняшний день хирургические методы (криодеструкция, диатермокоагуляция, лазерная хирургия), несмотря на их достаточно высокий лечебный эффект, имеют ряд существенных недостатков (кровотечение из шейки матки, рубцовые изменения, длительная и не всегда полная эпителизация эктопии) [6, 7]. В связи с этим, объясним интерес клиницистов к поиску новых, более эффективных и безопасных методов лечения ЭШМ.

Максимально рациональным лечением фоновых заболеваний у женщин репродуктивного возраста являются методы, сочетающие эффективное воздействие на патологический процесс с отсутствием травматического повреждения шейки матки и не оказывающие неблагоприятного влияния на репродуктивное здоровье женщины [2, 4].

Развитие радиохирургии позволило использовать режущие свойства радиоволн, которые нивелируют недостатки существующих методов. Создание высокочастотных радиохирургических приборов (прибор «Сургитрон» с выходной мощностью 3,8 МГц) значительно расширяет возможности врача при выборе

тактики ведения больных с патологией шейки матки. В приборах такого типа деструктивный эффект достигается бесконтактно, за счет возникновения поверхностного импеданса облучаемой ткани высокочастотными радиоволнами [2, 9]. Кроме влияния на патологический очаг, лечение должно быть направлено на повышение активности компенсаторно-защитных механизмов, ликвидацию иммунных нарушений, восстановление адаптационного потенциала организма. Всё это диктует необходимость нового концептуального подхода к терапии ЭШМ [8].

Достаточно широкое распространение в клинической практике получило применение медицинского озона. Это объясняется широтой его биологического действия, связанного с физико-химическими особенностями озона, определяющими оказываемый им бактерицидный, фунгицидный, противовоспалительный, стимулирующий микроциркуляцию, иммуномодулирующий и другие эффекты [5].

Цель исследования

Оптимизация комплексной терапии больных с ЭШМ при использовании радиохирургического лечения и медицинского озона.

Материалы и методы исследования

В исследование было включено 90 женщин с ЭШМ, в возрасте от 18 до 37 лет. Все пациентки были разделены на две клинические группы в зависимости от получаемой терапии: I группу составили 45 женщин с ЭШМ, у которых использовалось только радиоволновое воздействие; во II группу вошли 45 пациенток, получавших радиоволновое лечение в комплексе с озонотерапией. Обе группы были репрезентативными выборками.

Комплекс лабораторного обследования включал: бактериоскопию нативного мазка, микробиологические исследования содержимого влагалища, уретры, цервикального канала общепринятыми методами, кольпоскопию (с использованием бинокулярного кольпоскопа М-605 по методике Л. Н. Василевской), которые проводились до и после лечения. Цитологическое исследование проводилось в динамике наблюдения и материалом в послеоперационном периоде служил экссудат, скапливающийся в заднем своде влагалища и соскобы с раневой поверхности. С целью фиксации стекла с мазками заливали раствором Май-Грюн-Вельда на 3 минуты, затем окрашивали 1 % раствором азур эозина, в котором выдерживали 7 мин. Результаты цитологического исследования классифицировались по пятибалльной системе Papanikolau (1943).

Хирургическое лечение ЭШМ проводили радиоволновым хирургическим прибором «Сургитрон» фирмы ELLMAN RUS США, в основе действия которого лежит эффект преобразования электрического тока в радиоволны определенных диапазонов (AM-FM) с выходной частотой 3,8 МГц. В работе использовали электроды в диаметре 10-15 мм в режиме «разрез и коагуляция» (полностью выпрямленная форма волны). Все манипуляции проводились в первую фазу менструального цикла на 5-10 день.

У больных с ЭШМ II клинической группы дополнительно к проводимой терапии использовался медицинский озон, учитывая его бактерицидное и иммуномодулирующее действие на активность местной иммунной реакции при локальном применении, способность к улучшению микрогемоциркуляции и газообмена на тканевом уровне, обеспечение нормализации гомеостаза.

Готовили озонированный раствор с помощью аппарата Озон-УМ-80 (Украина, Харьков). Введение озонированного раствора осуществлялось после обработки антисептическими растворами и фиксации шейки матки парацервикально или инфильтративно. Курс лечения состоял из местного введения до радиоволнового воздействия (2 процедуры) и трех введений с момента отторжения пленки и струпа на протяжении 4–5 дней (по 4-5 мл с концентрацией озона 6,0-8,0 мг/л, через сутки). После этого проводилось внутривенное введение 200 мл озонированного физиологического раствора с концентрацией озона 1200 мкг/л ежедневно. Курс лечения составлял до 10 процедур.

Оценивалась ближайшая и отдаленная эффективность проведенного лечения. О ближайших результатах судили в течение 2 менструальных циклов после проведенного лечения. При этом учитывались жалобы больных во время операции, температурная реакция, обострения хронических воспалительных процессов матки и придатков, осложнения, возникшие во время операции или после процедуры радиоволновой деструкции, а также сроки эпителизации раневой поверхности шейки матки.

Статистическая обработка результатов исследований проводилась с использованием программ «Microsoft Excel» и «Biostat». Для оценки вероятности отличий использовались t – критерий Стьюдента, Фишера (φ), χ^2.

Результаты исследований и их обсуждение

При проведении радиохирургического воздействия только 2 женщины предъявляли жалобы на покалывания внизу живота, у абсолютного большинства (97,8 %) эта процедура не вызывала неприятных ощущений. После операции впервые сутки боли внизу живота

отметили 3 женщины, мы связываем эти жалобы с психологическими особенностями пациенток, у остальных — жалоб не было.

После радиочастотного воздействия на шейке матки образуется тонкая фибриновая пленка, которая при отторжении может сопровождаться кровянистыми выделениями. В первые 7 суток после радиоволновой деструкции кровянистые выделения зафиксированы у 6,7 % женщин I группы, тогда как у пациенток II группы осложнений в послеоперационном периоде не наблюдалось. В целом у пациенток I и II групп отмечается незначительное количество ранних осложнений, что позволяет нам предположить, что радиохирургический метод является более щадящим для шейки матки (отсутствие болевого синдрома во время операции, практически бескровное операционное поле).

После операции всем больным проводилось бактериологическое и бактериоскопическое исследование влагалищного отделяемого (табл. 1).

Таблица 1

Данные бактериоскопического исследования мазков у обследованных больных

Степень чистоты влагалища	До лечения				После лечения			
	I гр., n=45		II гр., n=45		I гр., n=45		II гр., n=45	
	N	M ± m, %	N	M ± m, %	N	M ± m, %	N	M ± m, %
I	2	4,4±9,8 *	2	4,4± 9,8 **	9	20,0±6,0#	15	33,3±7,1
II	9	20,0±6,0 *	8	17,8 ±5,8**	21	46,7±7,5	24	53,3±7,5
III	24	53,3±7,5**	23	51,1±7,5**	10	22,2±6,3#	6	13,3±5,1
IV	10	22,2±6,3	12	26,7±6,7	5	11,1±4,7	—	—

Примечание: * p<0,01 при сравнении в группах до и после лечения; ** p<0,001 при сравнении в группах до и после лечения; # p<0,001 при сравнении групп после лечения между собой

На фоне проводимой терапии показатели бактериоскопии достоверно улучшались в обеих группах. Однако следует отметить, что во II клинической группе (с предоперационной подготовкой озоном) эти изменения носили более выраженный характер: после лечения первая степень чистоты выявлялась в 1,65 раза чаще, чем в I группе (p<0,001), значительно снижался удельный вес больных с III степенью чистоты влагалища (p<0,001), а с IV степенью – отсутствовала вовсе.

Вторая степень чистоты влагалища характеризовалась наличием грамположительных кокков и грамотрицательных палочек, присутствием лейкоцитов, моноцитов, макрофагов и эпителиальных клеток. III степень – полным отсутствием лактобактерий, обильной полиморфной грамположительной и грамотрицательной палочковой и кокковой флорой, с незначительным количеством лейкоцитов. При IV степени чистоты в мазке преобладало значительное количество лейкоцитов, ключевых клеток, макрофагов, эпителиальных клеток, лактофлора отсутствовала.

Таким образом, дополнительное использование при лечении ЭШМ озонотерапии способствует более активному воздействию на условно-патогенную флору, не подавляя при этом лактофлоры, а способствуя росту молочно-кислых бактерий.

Кольпоскопическое и цитологическое обследование, проведенное в динамике в послеоперационном периоде у больных I и II клинических групп, показало следующие результаты (табл. 2).

Таблица 2

Сроки отторжения фибриновой пленки после радиоволновой деструкции шейки матки

Сутки после радиоволнового воздействия	Клинические группы			
	I, n=45		II, n=45	
	N	M ± m, %	N	M ± m, %
5-6 сутки	9	20,0±6,0**	16	35,6±7,1
7-8 сутки	27	60,0±7,3	26	57,8±7,4
9-10сутки	6	13,3±5,1*	3	6,7±3,7
11-12 сутки	3	6,7±3,7		-

Примечание: * p<0,01 при сравнении в группах; ** p<0,001 при сравнении в группах.

Как видно из табл. 2, у большинства больных обеих групп отторжение фибриновой пленки происходило с 5 по 8 сутки, однако достоверно чаще это регистрировалось в группе больных, получавших озонотерапию (p<0,001), у них достоверно увеличивался удельный вес больных, у которых это происходило не позже 5-6 суток (p<0,001).

Следующий очень важный этап при лечении ЭШМ – эпитализация шейки матки. Продолжительность восстановления эпителиального покрова зависит от глубины повреждения тканей, чем обширнее зона некротических изменений, тем большее время, необходимое для «очищения» раневого поля. Считается, что полная эпителизация – это неизмененный многослойный плоский эпителий на всем протяжении влагалищной части шейки матки с неизмененной зоной перехода [3].

Сроки эпителизации представлены в табл. 3.

Таблица 3

Сроки окончания репаративного процесса после радиоволновой деструкции шейки матки

Сутки после радиоволнового воздействия	Клинические группы			
	I, n=45		II, n=45	
	N	M ± m, %	N	M ± m, %
18-20 сутки	5	11,1±4,7*	9	20,0±6,0
21-25 сутки	21	46,7±7,4**	32	71,1±6,8
26-30сутки	16	35,6±7,1**	4	8,9±4,2

Примечание: * p<0,01 при сравнении в группах; ** p<0,001 при сравнении в группах.

На 18–20 сутки полная эпителизация шейки матки регистрировалась у каждой пятой больной, получавшей озонотерапию, и лишь у каждой десятой без неё (p<0,01). При кольпоскопическом исследовании определялись участки многослойного плоского эпителия, который равномерно распределяется по всей поверхности эктоцервикса. В цитограмме – небольшое количество лейкоцитов (+), фагоцитарные клетки единичные (++), гистиоцитов мало (+), определяются разрозненные клетки многослойного плоского эпителия, в основном поверхностные и промежуточные. Флора палочковая, обильная.

На 21–25 сутки полная эпителизация была отмечена практически у всех больных в группе, получавших дополнительно озонотерапию (91,1 %). В I группе этот процесс происходил значительно медленнее и полная эпителизация отмечалась лишь у половины больных (57,8 %). В отделяемом шейки матки обнаруживался эпителий (2–6 экземпляров в поле зрения), лейкоциты — 2–4 экземпляра в поле зрения, из микрофлоры отмечены немногочисленные грамположительные, грамотрицательные палочки и кокки. В отделяемом из заднего свода – эпителий (6–8 экземпляров в поле зрения), лейкоциты (4–8 экземпляров в поле зрения), микрофлора в виде грамположительные и грамотрицательные палочек и кокков.

Средняя продолжительность эпителизации во II гр. составила (21,4±0,4) дней, а в I группе была достоверно большей – (24,3±0,5) дней (p<0,02).

Только в I группе у 3 (6,7 %) больных спустя 6 недель эпителизация эктопии оставалась неполной.

У пациенток с незавершенной репарацией микроскопия отделяемого из шейки матки и влагалища указывала на наличие воспалительного процесса – эпителий 8-12 экземпляров в поле зрения, лейкоциты – 15-20 экземпляров в поле зрения, микрофлора – грамположительные, грамотрицательные палочки и кокки. Рост микрофлоры при бактериологическом исследовании соответствовал III степени.

Динамическое наблюдение за обследованными больными в течение года выявило, что лучшие клинические результаты регистрировались во II группе. Через 6 месяцев они в два раза реже, чем в I группе предъявляли жалобы на бели (11,1 против 22,2 %; p<0,01) и боли при половом акте (2,2 % против 4,4 %). Нарушений менструальной функции у этих больных не отмечалось в отличии от I группы, где у каждой десятой регистрировалась альгодисменорея и у каждой четвертой метроррагия. После радиоволнового хирургического лечения в течение года забеременели 4 женщины II группы и 1 – из I группы.

Повторное цитологическое исследование через 6 месяцев показало, что у абсолютного большинства больных II группы (86,7 %) и более чем у половины I группы (57,8 %) патологических изменений не выявило.

При применении озонотерапии не было выявлено никаких побочных эффектов, что позволяет рекомендовать использование его в лечении ЭШМ.

Таким образом, полученные результаты свидетельствовали об эффективности радиохирургического метода лечения патологии шейки матки. Дополнительное назначение в комплексном лечении озонотерапии приводит к усилению репаративных процессов в очаге поражения, способствует более быстрому достижению эффекта, что выражается в снижении сроков образования и отторжения фибриновой пленки, полной эпителизации, восстановлении микрофлоры влагалища.

Выводы

Применение медицинского озона в комплексной эктопии шейки матки способствует повышению клинического эффекта лечения и позволяет улучшить качество жизни пациенток.

Бактериологическое исследовании у больных с эктопией шейки матки выявило нарушения в системе микробиозеноза половых органов, которые проявлялись снижением содержания бифидо- и лактобактерий, а также повышением видового спектра и количества условно-патогенных бактерий. В процессе лечения происходило качественное изменение состава микрофлоры, снижение бактериальной обсемененности послеоперационной раны.

Мониторинг изменений, касающийся клинико-лабораторных изменений в процессе лечения с использованием озонотерапии, свидетельствует о более быстром регрессе клинических симптомов, раннем очищении раневой поверхности от деструктивных масс, стимуляции репаративных процессов, достоверном снижении сроков эпителизации раневого дефекта.

ЛІТЕРАТУРА

1. Актуальные вопросы гинекологии / под ред. Е. В. Коханевич. — К. : ООО «Книга-плюс», 2007. — 421 с.

2. Запорожан В. Н. Обоснование методики криогенного воздействия на шейку матки / В. Н. Запорожан // Акушерство и гинекология. — 1997. — № 7. — С. 48-51.

3. Каухова Е. Н. Современные подходы к диагностике и лечению эктопий шейки матки / Е. Н. Каухова, А. Ю. Лугуева, О. Ю. Панкова // Российский вестник акушера-гинеколога. — 2004. — № 6. — С. 65-70.

4. Овсянкина Н. Л. Клинико-диагностические аспекты эктопии шейки матки у пациенток с папилломавирусной инфекцией : диссертация ... канд. мед. наук : 14.00.01 «Акушерство и гинекология» / Н. Л. Овсянкина. — М., 2011. — 118 с.

5. Прилепская В. Н. Эктопии и эрозии шейки матки / В.Н. Прилепская, Е. Б. Рудакова, А. В. Кононов. — М. : МЕДпресс-информ, 2002. — 176 с.

6. Русакевич П. С. Системный патогенетический подход к диагностике и лечению доброкачественных (фоновых) и предраковых заболеваний шейки матки / П. С. Русакевич. — Минск : Полифакт, 2005. — 268 с.

7. Шпакова О. А. Эффективность новых технологий в лечении доброкачественных заболеваний шейки матки: диссертация ... канд. мед. наук: 14.00.01 «Акушерство и гинекология» / О. А. Шпакова. — Воронеж, 2005. — 117 с.

8. Эктопия шейки матки: клиника, иммунные механизмы, диагностика и лечение / С. В. Кудинов, Г. Г. Крылов, Ю. Г. Суховей [и др.]. — Тюмень: Издательство Тюменского государственного университета. — 2007. — 168 с.

9. International terminology of colposcopy: an updated report from the International Federation for cervical pathology and colposcopy/ Walker P., Dexeus S., De Palo G. [et al.] // Obstet. and Gynecol. — 2003. — Vol. 101, N. 1, Jan. — P. 175-177.

ОПТИМІЗАЦІЯ КОМПЛЕКСНИХ ПІДХОДІВ ДО ХІРУРГІЧНОГО ЛІКУВАННЯ ЦЕРВІКАЛЬНОЇ ЕКТОПІЇ В СУЧАСНІЙ ГІНЕКОЛОГІЧНІЙ ПРАКТИЦІ

Д. О. Говсєєв

Резюме. Подано порівнювальну характеристику лікування ектопії шийки матки шляхом використання радіохвильової терапії та поєднання радіохвильової терапії з використанням медичного озону. Доведено, що використання озону в комплексному лікуванні ектопії шийки матки сприяє підвищенню клінічного ефекту та знижує тривалість процесу епіталізації. Катамнестичні спостереження підтверджують високу ефективність і використання радіохвильової терапії в поєднанні з медичним озоном.

Ключові слова: *ектопія шийки матки, медичний озон, епіталізація.*

OPTIMIZATION OF THE COMPLEX APPROACHES TO SURGICAL TREATMENT OF CERVICAL ECTOPIA IN CURENT GYNECOLOGICAL PRACTICE

D. A. Govsejev

Summry. The article presents comparative characteristics of the use in the treatment of cervical ectopia radiowave therapy and combination of radiowave therapy with ozone. Proved that the use of medical ozone in the complex treatment of cervical ectopia enhances the clinical effect and reduces the duration of the epithelialization process. Follow-up observations confirm the high efficiency of the radiowave therapy combined with medical ozone.

Key words: *cervical ectopia, medical ozone, epithelialization.*

В. В. Бойко, И. А. Тарабан, Д. О. Евтушенко, И. Я. Евтушенко, Н. М. Воскресенская, Ю. А. Бачерикова, А. В. Новиченко

ГУ «Институт общей и неотложной хирургии им. В. Т. Зайцева НАМН Украины», г. Харьков

Харьковский национальный медицинский университет

© Коллектив авторов

СОВРЕМЕННОЕ СОСТОЯНИЕ ВОПРОСА ОСТРОЙ СПАЕЧНОЙ КИШЕЧНОЙ НЕПРОХОДИМОСТИ

Резюме. В работе представлены современные данные отечественной и зарубежной литературы о причинах развития, профилактических мероприятиях и методах лечения больных острой спаечной кишечной непроходимости. В связи с увеличением числа оперативных вмешательств на органах брюшной полости и растущее количество острой спаечной кишечной непроходимости ставит задачу предупреждения образования послеоперационных спаек. Большинство применяемых в настоящее время методов профилактики спайкообразования и лечения спаечной болезни брюшины недостаточно эффективны. Необходимо провести анализ причин развития спаечной болезни брюшины, неблагоприятных исходов лечения острой спаечной кишечной непроходимости на основании изучения генетических, иммунологических, биохимических, морфологических особенностей у этой группы больных; установить анатомо-топографические критерии возможности использования миниинвазивных технологий в качестве диагностики и лечения спаечной болезни брюшины; разработать алгоритм диагностики, новые методы профилактики и хирургического лечения спаечной болезни брюшины, ее осложнений.

Ключевые слова: *спаечная болезнь брюшины, острая спаечная кишечная непроходимость, лечение, профилактика.*

На современном этапе развития абдоминальной хирургии проблема образования послеоперационных сращений брюшной полости актуальна. Несмотря на интенсивное развитие малоинвазивных технологий, которые существенно снизили травматичность оперативных вмешательств, количество ближайших и отдаленных осложнений, вызванных спаечным процессом, не уменьшается [5].

Спаечная болезнь брюшной полости – тяжелое заболевание, нередко встречающееся в молодом и трудоспособном возрасте. В типичных клинических ситуациях диагностика спаечной болезни не представляет каких-либо трудностей, а выбор способа лечения зависит от наличия или отсутствия кишечной непроходимости [7, 11].

Еще в 1971 году Ю. М. Дедерер писал, что «острая непроходимость кишечника заслужила печальную славу весьма тяжелого по течению, трудного для диагностики и неблагоприятного по исходам заболевания» [13].

В последние десятилетия углубляется понимание патогенеза острой спаечной кишечной непроходимости, осваиваются новые способы диагностики, лечения, совершенствуются методы анестезиологического обеспечения и экстракорпоральной детоксикации [9].

Самые распространенные операции, вызванные спаечной болезнью брюшной полости — операции на нисходящей и прямой кишке (25 %), за ними следуют аппендэктомия (15 %), гинекологические операции (14 %) и тотальная колэктомия (9 %). В целом у 76 % больных спаечный процесс развился после операций, выполненных ниже поперечной ободочной кишки, у 14 % — выше поперечной ободочной кишки, а в 14 % случаев причиной спаечной непроходимости был перитонит. Около 1 % всех госпитализаций в стационары хирургического профиля и 3 % лапаротомий вызваны спаечной болезнью брюшной полости и ее осложнениями [1, 8].

Частота образования спаек варьирует от 67 до 93 % после хирургических абдоминальных операций и составляет почти 97 % после открытых гинекологических вмешательств. В современной абдоминальной хирургии проблема образования послеоперационных сращений брюшной полости не утрачивает своей актуальности [6, 12].

Острую спаечную кишечную непроходимость отличают тяжесть и быстрота развития патофизиологических изменений при странгуляционных формах, разнообразие клинических проявлений и связанные с этим трудно-

сти диагностики, тактические и технические сложности хирургического лечении и профилактики [10, 18].

Поэтому послеоперационная летальность при острой спаечной кишечной непроходимости держится на уровне 15 %, трудоспособность восстанавливается только у 40-50 % больных, а после консервативного лечения — у 30-35 % [20].

Доля острой спаечной кишечной непроходимости составляет 87,6 % в структуре илеуса, что объясняется постоянно растущим количеством оперативных вмешательств на органах брюшной полости. При этом, хирургические заболевания и осложнения, обусловленные спайками, могут возникать уже в ближайшем послеоперационном периоде. По сводным данным, частота ранней спаечной кишечной непроходимости варьирует в пределах 12-27 % от всех видов илеуса. В педиатрической практике 8 % новорожденных, перенесших вмешательства на органах брюшной полости, в последующем подвергаются лапаротомии по поводу острой спаечной кишечной непроходимости [9, 14].

Сегодня всё чаще появляются работы, отмечающие отрицательное влияние спаек в области малого таза на репродуктивную функцию молодых женщин: у 55 % пациенток причиной бесплодия стали спайки в области маточных труб и яичников, образовавшиеся вследствие хронических процессов в малом тазе. Спаечный процесс на фоне воспалительных заболеваний внутренних половых органов приводит также к хроническим болям в нижних отделах живота у 68,1 % больных, перенесших явления сальпингоофорита [3, 11].

Пребывание пациентов в стационаре после адгезиолизиса, выполненного лапаротомным доступом в ургентном порядке, составляет в среднем 20 дней. Летальность достигает 7,0-18,0 %, а при ранней форме послеоперационной спаечной непроходимости — 19,5-50,0 %. С каждым последующим приступом острой спаечной кишечной непроходимости риск учащения рецидива илеуса возрастает [5, 16].

Стремительный рост передовых технологий в малоинвазивной хирургии, биологии, химии, фармакологии и других парамедицинских областях науки и техники позволяют внедрять в практику новые способы и средства профилактики, диагностики и лечения спаечной болезни. Патогенетически обоснованным направлением в профилактике и лечении СББП является применение различных средств, препятствующих сближению и адгезии травмированных поверхностей брюшины [4, 18].

Исследователи разных стран обращались к диагностике и лечению спаечной болезни брюшины с применением антиадгезивных барьерных средств. Результаты их работ противоречивы, возможности методов оцениваются по-разному, многие вопросы требуют дополнительных исследований и обсуждения. Однако большинство авторов отмечают перспективность применения антиадгезивных барьерных средств, лапароскопических и традиционных вмешательств у пациентов, перенесших операции на органах брюшной полости [1, 19].

У 11,6-38 % ранее оперированных больных признаки кишечной непроходимости отсутствуют и единственным клиническим проявлением заболевания являются стойкие боли в животе. Именно у этой группы больных нередки диагностические просчеты, приводящие к неоправданным оперативным вмешательствам. Пациенты со спаечными болями часто длительно, безуспешно лечатся без конкретного диагноза. При этом, как правило, фигурирует диагноз неврастенического синдрома. Ошибочная тактика связана с трудностью установления истинной причины болевого синдрома [9, 15].

Ведущую роль в диагностике спаечной болезни брюшины играют рентгенологический и рентгеноконтрастный методы исследования желудочно-кишечного тракта. Разработанная ранее методика рентгеноскопии желудка с последующим пассажем бария и динамическим наблюдением за его эвакуацией не всегда дает представление о топике процесса, особенно при наличии висцеропариетальных спаек. Использование подобной методики на фоне пневмоперитонеума повысило ее диагностическую значимость. Дальнейшим усовершенствованием метода рентгеноконтрастного исследования явилось ретроградное дополнительное заполнение толстой кишки на фоне двойного контрастирования для выявления патологии ободочной кишки. Перечисленные методы имеют один весьма существенный недостаток — большую лучевую нагрузку и инвазивность исследования при низкой специфичности и чувствительности метода [2, 17].

При воспалительном характере формирования спаек более информативен метод жидкокристаллической контактной цветной термографии. Локализация «горячих зон» полностью совпадает с данными пневмоперитонеографии при грубых висцеропариетальных сращениях и при синдроме большого сальника [7, 15].

Ультразвуковое исследование (УЗИ) брюшной полости, широко распространенное в последние годы, открывает новые возможности в диагностике спаечной болезни брюшины, особенно при развитии острой спаечной кишечной непроходимости. Вместе с тем УЗИ помогает выбрать зоны вхождения троакаров в брюшную полость, свободные от висцеропариетальных спаек [10, 19].

Роль лапароскопии в диагностике спаечной болезни брюшины в настоящее время до конца не изучена. По мнению ряда авторов, наличие спаек является противопоказанием для лапароскопии и риск ее использования при наличии других методов неоправдан. С появлением новых технологий в эндоскопической хирургии и разработкой безопасных способов лапароскопического доступа в условиях релаксации, а также с применением УЗИ для визуализации висцеропариетальных спаек возможности метода значительно расширились, уменьшилось и количество осложнений [4].

Метод лапароскопии стал использоваться для лечения спаечной болезни и ее осложнений с высокой эффективностью (от 53 до 80 %) в педиатрической хирургии [12].

Остается неразработанным алгоритм лечения этого заболевания, так как консервативная терапия дает лишь временный эффект, а у 52,9 % больных он вовсе отсутствует. Традиционные хирургические вмешательства применяются при кишечной непроходимости и не дают ожидаемого эффекта, неминуемо вызывая рецидив спаек. Для диагностики причины неясных болей в животе в последнее время все чаще используется лапароскопический метод. Оперативная лапароскопия находит широкое применение для лечения пациентов со спаечной болезнью брюшной полости [10, 13,18].

Продолжающаяся дискуссия по различным вопросам диагностики, тактики хирургического лечения болевых форм спаечной болезни брюшной полости свидетельствует об устойчивой актуальности этой проблемы. Неоднородность симптоматики, сложности диагностики и неоднозначность трактовки полученных результатов, а также недостаточность существующих дифференциальных критериев вызывают трудности в выборе рационального способа лечения заболевания. Остается неясным место малоинвазивных вме шательств в лечении болевых форм спаечной болезни брюшной полости [4, 7, 12].

В связи с этим мы считаем необходимым провести анализ причин развития спаечной болезни брюшины, неблагоприятных исходов лечения острой спаечной кишечной непроходимости на основании изучения генетических, иммунологических, биохимических, морфологических особенностей у этой группы больных; установить анатомо-топографические критерии возможности использования миниинвазивных технологий в качестве диагностики и лечения спаечной болезни брюшины; разработать алгоритм диагностики, новые методы профилактики и хирургического лечения спаечной болезни брюшины, ее осложнений.

ЛИТЕРАТУРА

1. Власов А. Л. Результаты анализа 64 случаев ранней спаечной непроходимости кишечника /А. Л. Власов, З. А. Хабибуллина, Д. В. Перископов / / Здравоохр. Башкортостана. — 2003. — № 4. – С. 72.
2. Воробьев А.А. Хирургическая анатомия оперированного живота и лапароскопическая хирургия спаек / А. А. Воробьев, А. Г. Бебуришвили. — Волгоград : Гос. учреждение «Издатель», 2001. — 240 с.
3. Гушул А. В. Современные барьерные средства для профилактики образования послеоперационных сращений брюшной полости / А. В. Гушул, Е. А. Минаева // Актуальные проблемы экспериментальной и клинической медицины. — Волгоград. — 2007. — С. 72.
4. Лапароскопические реконструктивные вмешательства в колопроктологии / О. Э. Луцевич, Э. А. Галламов, М. П. Толстых [и др.] // Актуальные вопросы колопроктологии: Материалы 2-го съезда колопроктологов России. — Уфа, 2007. — С. 589-590.
5. Липатов В. А. Спаечная болезнь брюшины как полиэтиологическое мультифакториальное заболевание / В. А. Липатов, А. Д. Мясников // Сб. матер. рос. науч. конф. с междунар. участием «Медико-биологические аспекты мультифакториальной патологии». В 2-х т. — Курск: КГМУ, 2006. — Том 1. — С. 324-329.
6. Методы профилактики брюшинных спаек при острой спаечной кишечной непроходимости / С. Н. Хунафин, Г. А. Мурзин, А. А. Нуриахметов, И. Х. Гаттаров // Новые технологии в хирургии: Здравоохранение Башкортостана. — 2004. — № 3, спец. выпуск. — С. 110 -111.
7. Новый подход к профилактике и лечению послеоперационного спайкообразования / А. Л. Мирингоф, В. В. Новиков, Б. С. Суковатых [и др.] // Эндоскопическая хирургия. — 2007. — № 6. — С. 34-35.
8. Новое в диагностике и хирургическом лечении острой спаечной непроходимости / В. В. Плечев, С. А. Пашков, П. Г. Корнилаев [и др.] // Здравоохр. Башкортостана. — 2004. — № 1. — С. 123-129.
9. Чемоданов Е. Б. Выбор тактики хирургического лечения у больных спаечной болезнью брюшной полости / Е. Б. Чемоданов, Е. В. Заевская // Труды Крымского гос. мед. универ. – 2008. – Т. 144. – Ч. 1. – С. 262-265.
10. Шахов А. В. Методы профилактики спайкообразования в брюшной полости. / А. В. Шахов, Э. И. Романов // Матер. всерос. научно-практ. конф. хирургов. — Кисловодск, 2003. — С. 132-133.
11. Ящук А. Г. Метод профилактики спаечной болезни брюшины в неотложной гинекологии / А. Г. Ящук, Н. Г. Кульмухаметова // Новые технологии в хирургии : Здравоохр. Башкортостана. — 2004. — № 3, спец. выпуск. — С.150-151.
12. A comparative study of postoperative adhesion formation after laparoscopic vs open cholecystectomy / G. Polymeneas, T. Theodosopoulos, A. Stamatiadis, E. Kourias // Surg. Endosc. — 2001. — № 15. — P. 41-43.
13. Adhesions: pathogenesis and prevention — panel discussion and summary / L. Holmdahl, B. Risberg, D. E. Beck [et al.] // Eur. J. Surg. — 1997. — № 577. — P. 56-62.
14. Boys F. The prophylaxis of peritoneal adhesions / F. Boys // Br. J. Surg. — 2002. — Vol. 89, № 1. — P.50-56.
15. Montz F. J. The Gore-Tex surgical membrane: effectiveness as a barrier to inhibit postradical pelvic surgery adhesions in a porcine model / F. J. Montz, B. J. Monk, S. M. Lacy // Gynecol. Oncol. – 1992. – Vol. 45. – P. 290-293.
16. Prevention of postoperative abdominal adhesion by a sodium hyaluronate-based bioresorbable membrane: a prospective, randomized, double-blind multicenter study /

D. E. Becker, M. T. Dayton, V. W. Fazio [et al.] // J. Am. Coll. Surg. – 1996. – Vol. 183. – P. 297-306.

17. Postoperative Adhesions: Ten-Year Follow-Up of 12,584 Patients undergoing lower abdominal surgery / M. C. Parker, H. Ellis, B. J. Moran [et al.] // Dis. Colon Rectum. — 2001. — Vol. 44, N 36. — P. 822-829.

18. Sparnon A. L. Pharmacological manipulation of post-operative intestinal adhesions / A. L. Sparnon, L. Splitz // Aust. N. Z. J. Surg. – 1989. – Vol. 59. – P. 725-729.

19. The incidence and risk factors of post-laparotomy adhesive small bowel obstruction/ G. Barmparas, B.C. Branco, B. Schnuriger [et.al] // J. Gastrointest. Surg. — 2010. — Vol. 14, N 10. — P. 1619-1628.

20. Vrijland W. W. Fewer intraperitoneal adhesions with use of hyaluronic acidcarboxymethylcellulose membrane: a randomize clinical trial / W. W. Vrijland, L. N. Tseng, H. J. Eijkman [et al.] // Ann. Surg. — 2002. — Vol. 235, N 2. — P. 193-199.

СУЧАСНИЙ СТАН ПИТАННЯ ГОСТРОЇ СПАЙКОВОЇ КИШКОВОЇ НЕПРОХІДНОСТІ

В. В. Бойко, І. А. Тарабан, Д. О. Євтушенко, І. Я. Євтушенко, Н. М. Воскресенська, Ю. А. Бачерікова, А. В. Новиченко

Резюме. У роботі представлені сучасні дані вітчизняної та зарубіжної літератури про причини розвитку, профілактичних заходах і методах лікування хворих на гостру спайкової кишкової непрохідності. У зв'язку зі збільшенням числа оперативних втручань на органах черевної порожнини і зростаюча кількість гострої спайкової кишкової непрохідності ставить завдання попередження утворення післяопераційних спайок. Більшість вживаних у даний час методів профілактики спайкоутворення та лікування спайкової хвороби очеревини недостатньо ефективні. Необхідно провести аналіз причин розвитку спайкової хвороби очеревини, несприятливих результатів лікування гострої спайкової кишкової непрохідності на підставі вивчення генетичних, імунологічних, біохімічних, морфологічних особливостей у цієї групи хворих; встановити анатомо-топографічні критерії можливості використання мініінвазивних технологій як діагностики та лікування спайкової хвороби очеревини; розробити алгоритм діагностики, нові методи профілактики та хірургічного лікування спайкової хвороби очеревини, її ускладнень.

Ключові слова: *спайкова хвороба очеревини, гостра спайкова кишкова непрохідність, лікування, профілактика.*

THE PRESENT STATE OF ACUTE ADHESIVE INTESTINAL OBSTRUCTION PROBLEM

V. V. Boyko, I. A. Taraban, D. O. Yevtushenko, I. J. Yevtushenko, N. M. Vjscresenscay, Y. A. Bacherikova, A. V. Novichenko

Summary. The paper presents the current data of the domestic and foreign literature about the causes of, preventive measures and methods of treatment of patients with acute adhesive intestinal obstruction. With the increase in the number of surgical interventions on the abdominal organs and the growing number of acute adhesive intestinal obstruction poses the problem preventing the formation of post-surgical adhesions. Most of the currently used methods for the prevention of adhesion formation and treatment of adhesive disease of the peritoneum are not effective enough. It is necessary to analyze the causes of peritoneal adhesive disease, adverse outcomes of acute adhesive intestinal obstruction based on the study of genetic, immunological, biochemical and morphological features of this group of patients; establish anatomic and topographic criteria for the possibility of using technology as a minimally invasive diagnosis and treatment of adhesive disease of the peritoneum; develop an algorithm for diagnosis, new methods of prevention and treatment of surgical adhesive disease of the peritoneum, its complications.

Key words: *adhesive disease of the peritoneum, acute adhesive intestinal obstruction, treatment, prevention.*

М. А. Мендель,
Є. В. Волостников,
Ю. В. Плотніков,
В. Д. Шейко, [5]Я. Шмідт

Національна медична академія післядипломної освіти ім. П.Л. Шупика; Медичний центр «Оберіг», Київ, Україна

Міська клінічна лікарня, м. Ставрополь, Російська Федерація.

Північно-Західний державний медичний університет ім. І. І. Мечникова, Санкт-Петербург, Російська Федерація

Українська медична стоматологічна академія, м. Полтава, Україна

Клініка загальної, вісцеральної, торакальної, судинної хірургії і проктології в ЕльбеКлінік Штаде-Букстехуде, м. Штаде, Федеративна Республіка Німеччини

© Коллектив авторов

ІНТУБАЦІЯ КИШЕЧНИКУ: КРИТИЧНИЙ ПОГЛЯД

Резюме. Автори вивчили проблему суттєвої різниці в практиці лікування хворих з гострою кишковою непрохідністю в країнах пострадянського простору і за кордоном, а саме питання назоінтестинальної інтубації кишечнику. Проведений аналіз використання інтубаційних зондів, переваг і недоліків їх застосування, ускладнень. Розглянуті доказові дослідження використання кишкових зондів и причини того, чому їх не використовують за кордоном.

Автори вважають, що слід відноситися до інтубації тонкої кишки з обережністю, так як переваг її виконання, по даним літератури, немає, а частота ускладнень, подовження тривалості лікування и незручність для хворих перевищує її потенціальні переваги.

Ключові слова: *інтубація кишечника, назоінтестинальна інтубація, непрохідність кишечнику.*

Вступ

Назоінтестинальна інтубація (НІІ) при гострій кишковій непрохідності (ГКН) широко поширена та рекомендується в країнах пострадянського простору [7, 10, 57], вона включена в протоколи надання допомоги в Росії й Україні [15, 17], але її практично не застосовують за кордоном. Виникає необхідність розглянути і зрозуміти причини настільки значимого відмінності підходів, оцінити проведені дослідження з позицій доказової медицини й намітити шляхи стандартизації хірургічного лікування ГКН.

Мета роботи

Аналіз причин, чому методику НІІ, широко розповсюджену в країнах пострадянського простору, не використовують за кордоном, оцінити її обґрунтованість, клінічну ефективність і доцільність.

Матеріали та методи досліджень

Стаття є проектом, виконаним членами міжнародного інтернет-співтовариства хірургів «Російський суржинет» (www.surginet.info). Авторами проведений пошук і аналіз джерел літератури в базі «MEDLINE» (ключові слова «intraoperative intestinal intubation», «intestinal splinting», «long intestinal tube», «Miller-Abbott tube», «Cantor tube», «Baker tube»), монографічній і дисертаційній літературі, а також враховані думки учасників численних дискусій з питань інтубації кишечнику в інтернет-конференції «Російський суржинет» і результати персонального досвіду авторів.

Результати досліджень та їх обговорення

У результаті пошуку було відібрано 159 джерел літератури, відповідних до критеріїв використання внутрішньопросвітної інтубації кишечнику для лікування ГКН, з них тільки 1 рандомізоване контрольоване дослідження, виконане в 1996 році [45]. Аналіз відібраних джерел наведено у представленому огляді.

Історична довідка. Перше повідомлення про успішне проведення інтубації кишечнику з метою декомпресії належить G. Scheltema (1908) [54], хоча це була інтубація неоперова-

ного пацієнта. З метою інтубації тонкої кишки, в 1932 році T. Miller et W. Abbott розробили двухпросвітний зонд із балоном на кінці та в 1934 опублікували перші результати його застосування, ефективність, по їхніх даних, склала 80 % [38, 47]. Для додання зонду більшої ригідності в 1941 році W. Abbott [22] застосував стилет з нержавіючої сталі. За пропозицією J. C. Thurner [et al.], (1958) зонд Miller-Abbott почали використовувати для трансназальної інтубації тонкої кишки [58]. В 1959 році вашингтонський хірург J. Baker на кінці зонда помістив балон, що роздувається, а зі способів інтубації перевагу надавав проведенню зонда через гастростому [25]. З іменем J. Baker (1968) зв'язана також перша пропозиція по використанню інтубаційного зонда, як каркаса для попередження виникнення рецидивів спайкової ГКН [26]. В 1965 році G. Scheibe [53] використовував зонд Miller-Abbott з метою ретроградного дренування тонкої кишки. В 1971 році Н. С. Андросов описав техніку інтраопераційної трансоральної інтубації тонкої кишки з виведенням проксимального кінця зонда назовні через носові ходи [2].

Доопераційна зондова декомпресія. Ще в 40-х роках минулого сторіччя було припущено, що введення довгого зонда до місця обструкції дозволить краще розвантажити роздуту кишку й у ряді випадків ліквідувати непрохідність або краще підготувати пацієнта до оперативного лікування. Ця методика одержала назву «довгого кишкового зонда» (long tube), була широко поширена в закордонних країнах в 60-х роках минулого сторіччя й застосовується дотепер. Був розроблений ряд модифікацій зондів: Міллера–Еботта [22], Беккера [25], Кантора [30, 31], Тхова [59] та ін. Цю методику застосовували або як початкову в лікуванні пацієнтів з ГКН, або при безуспішності лікування з використанням звичайного шлункового зонда [48].

Болонський консенсус по лікуванню спайкової непрохідності кишечнику, прийнятий в 2011 році [28] вказує, що переваги декомпресії за допомогою довгих кишкових зондів перед звичайною декомпресією за допомогою назогастрального зонда відсутні (рівень доказовості 1b, ступінь рекомендації А). Проспективне рандомізоване контрольоване дослідження, у якому порівнювали зондову декомпресію шлунковим зондом і довгим кишковим зондом, не змогло продемонструвати ніяких переваг одного методу перед іншим у пацієнтів зі спайковою ГКН. Післяопераційні ускладнення спостерігали в 23 % пацієнтів, яких лікували шлунковим зондом, у порівнянні з 38 % хворих, у яких використовували довгі кишкові зонди (P = 0,89) [21].

В 2007 році прийняті рекомендації EAST (Eastern Association for the Surgery of Trauma) по лікуванню гострої тонкокишкової непрохідності (ГТКН) [40], у яких зазначено, що при використанні шлункових зондів і довгих кишкових зондів немає значимої різниці в досягненні декомпресії, успішності консервативного лікування й кількості ускладнень. При спайковій ГКН спроба консервативного лікування з декомпресією довгим кишковим зондом рекомендована протягом 48–72 годин, при невдачі лікування показана лапаротомія з ентеролізом або резекцією кишки [39]. Частково цей висновок підтримали й експерти в Болоньї [28], указавши, що рання зондова декомпресія або за допомогою довгого кишкового зонда, або шлункового зонда необхідна в початковому лікуванні нестрангуляційної ГТКН разом з інфузійною терапією й корекцією електролітного балансу.

Інтраопераційна декомпресія із залишенням зонда. Першим показанням до НІІ є декомпресія кишечнику. Розширений при ГКН кишечник вимагає декомпресії під час хірургічної операції, яка забезпечує ряд переваг: усунення абдомінального копмпартмент-синдрому, можливість ушивання черевної порожнини без натягу, нормалізацію дихальної функції, зниження ризику аспирационной пневмонії, поліпшення перфузії кишкової стінки, відновлення моторної й всмоктувальної функцій кишечнику [24, 50]. Хоча є кілька методів декомпресії кишечнику, ідеального методу дотепер не розроблено, і серед хірургів існує ряд протиріч [50]. Вибір способу декомпресії в багатьох випадках визначається досвідом хірурга й прихильністю його до того або іншого методу, хоча більш правомірний диференційований підхід, обумовлений особливостями ситуації.

Вимоги до способу декомпресії: максимально повне звільнення кишечнику від рідини й газу; попередження інфікування черевної порожнини; можливість безперешкодного видалення вмісту в післяопераційному періоді; мінімальна травматичність; мінімальний вплив на дихальну функцію; мінімізація незручності для пацієнта [10, 14]. Найпоширенішими методами є аспірація кишкового вмісту через ентеротомію, безпосередньо через кінці кишки при її резекції, методи інтубації кишковими зондами, введеними трансназально, через гастро- або ентеростоми та «здоювання» вмісту по кишечникові ретроградно в шлунок або антеградно в товсту кишку.

Недоліком ентеротомічних способів є порушення цілості кишкової стінки. Методом однократної пункції неможливо вилучити більшу частину кишкового вмісту, секреція й накопичення кишкового вмісту після завершення маніпуляції триває. Вважається, що недоліками цих методів є більша ймовірність інфікування черевної порожнини, більша трав-

ма кишки, підвищений ризик неспроможності ентеротомного отвору [14, 20]. Однак при пошуку даних літератури по частоті цих ускладнень, виявити їх не вдалося.

У теперішній час для спорожнювання кишечнику від застійного вмісту під час і після операції частіше використовують закриті методи. До них відносяться введення шлункового зонда й НІІ з евакуацією вмісту [7, 15, 17, 57].

Процес «здоювання» умісту кишки в проксимальнім або дистальному напрямку за допомогою пальців з метою декомпресії найбільше часто використовують у закордонних хірургічних клініках [24, 36]. Переміщений в шлунок вміст тонкої кишки евакуюють через шлунковий зонд. Здоювання часто застосовують, тому що при ньому немає ризиків і складностей, які зустрічаються в інших методах, не порушується цілісність кишкової стінки, його легко й швидко виконати, і воно не вимагає додаткових видаткових матеріалів і інструментів, і, вважають, що при ньому не буває ускладнень [24]. Хоча метод здоювання й зменшує м'язову скорочуваність, однак він не викликає порушення перистальтики, гістопатологічних або запальних змін або збільшення ступеня бактеріальної транслокації [34]. У той же час існує думка, що, при «здоюванні» кишкового вмісту, так само, як і при інтубації кишечнику, відбувається ушкодження вісцеральної очеревини на поверхні кишки, яка захоплюється пальцями й пропускається між ними [24].

Перевагою трансназальної інтубації є те, що можна використовувати нестерильний зонд; немає інфікування рук хірурга й операційного поля; повністю дренується шлунок і ДПК, чого не можна досягти при ретроградної інтубації. Недоліки методики: висока частота розвитку запалення верхніх дихальних шляхів, пневмонії; утруднення подиху й виражений дискомфорт для пацієнта через наявність стороннього предмета в носоглотці; при недотриманні правил постановки зонда й недостатньому догляді за такими хворими можливий заброс кишкового вмісту в стравохід і трахею; при НІІ можуть розвиватися важкі й летальні ускладнення [10, 20]. За даними Ю. М. Дедерера (1977) [6], в 41,6 % хворих гострим перитонітом із зовнішнім дренуванням ШКТ розвилася пневмонія.

Таким чином, установлене, що переваги декомпресії ШКТ за допомогою НІІ перед іншими методами не доведено.

Одне з показань, яке довше всього залишається для НІІ в закордонних країнах, — це внутрішньопросвітне шинування кишечнику для профілактики рецидиву спайкової ГКН, запропоноване J. Baker в 1968 році [26]. Однак, до нинішнього часу немає переконливих даних доказових досліджень про ефективність шинування кишечнику з метою профілактики рецидивів ГКН. C. H. Wittens et al., [62] використовували зонд Міллера-Эботта введений трансназально, або через гастро- або энтеростому протягом трьох тижнів після операції, видалення зонда виконували під наркозом. Середній час спостережень пацієнтів без рецидиву ГКН склало 11,3 року. У статті M. Z. Fazel і співавт., наводяться дані, що використання зонда Джонса для шинування кишки при спайковій ГКН показало зниження частоти повторних операцій у кілька раз [37], однак у даній роботі контролем служать результати частоти рецидивів спайкової кишкової непрохідності в тих же пацієнтів, до поступлення, під час якого була виконана інтубація, тому брати до уваги ці дані недоцільно.

У той же час у ряді досліджень не виявлена різниця в пізніх ускладненнях між шинуванням кишечнику й простим ентеролізом, хоча й відзначене незначуще зменшення ранніх післяопераційних ускладнень у групі НІІ [43, 45]. Не виявили достатньої ефективності при плікації кишечнику зондом Беккера й J. A. Weigelt [et al.], [60], кількість повторної спайкової ГКН протягом 3,9 років склало 9 %. Вони вважають показанням до інтубації великі десерозації тонкої кишки. Відношення до показань до шинування кишечнику шляхом тотальної інтубації відбиває назва публікації W. Al Sarakbi, P. G. Bentley [23], яке дослівно переводиться: «Шинування кишечнику шляхом тотальної інтубації — останній притулок для хірургічної безнадійності?».

Таким чином, ефективність шинування кишечнику за допомогою НІІ також не договорена.

Недоліки й ускладнення НІІ. Багато хірургів негативно ставляться до інтубації тонкої кишки, указуючи на її травматичність, часті післяопераційні ускладнення, погану переносимість хворими тривалого перебування зонда в носоглотці [4, 5]. Проведені експериментальні дослідження з вивчення впливу інтубації на морфологічні зміни в кишковій стінці показали, що в результаті проведення зонда виникають структурні порушення у всіх шарах стінки кишки. Найбільш постійними були дистрофічні й некротичні зміни покривного епітелію слизуватої оболонки. Крім цього, виявлені множинні вогнищеві крововиливи в слизовому, підслизовому і м'язовому шарах кишкової стінки. У серозній оболонці виникає венозна гіперемія. У зв'язку із цими змінами більшість авторів відмовилися від інтубації тонкої кишки при більшості патологій і рекомендують використовувати її тільки у випадках стійкого парезу кишечнику, який не піддається іншим методам лікування [1, 3, 8, 49].

Метод НІІ має певні недоліки. На думку ряду дослідників, НІІ технічно складніше інших способів дренування. Частота невдалих

спроб НІІ може досягати 20 % [8]. Внаслідок антиперистальтичного руху кишкового вмісту не завжди вдається досягти повноцінної декомпресії тонкої кишки [5, 11]. При тривалому перебуванні зонда у верхніх відділах ШКТ відбувається інфікування шлунка й стравоходу кишковою мікрофлорою (яке підсилюється введенням антисекреторних препаратів для профілактики гострих виразок). Виникають дуоденогастральний і гастроезофагеальний рефлюкси, гіперсекреція шлунка й збільшення застійного вмісту, що приводить до розвитку ерозивно-виразкового гастродуоденіту та езофагіту [9, 11, 12]. У зв'язку із цим ряд авторів вважає за необхідне додатково вводити зонд у шлунка або залишати в шлунку ділянка кишкового зонда з бічними отворами [8]. З метою додаткового розвантаження шлунка запропоновані багатоканальні зонди [16, 18]. Інфікування трахеобронхіального дерева під час трансназальної інтубації в післяопераційному періоді, а також порушення зовнішнього дихання внаслідок перебування зонда в носових ходах і безпосередньої близькості до трахеї, сприяють більш частому виникненню легеневих ускладнень [8, 46]. При хронічній ішемічній хворобі серця тривале перебування зонда у верхніх відділах травного тракту погіршує серцеву діяльність і сприяє прогресуванню ішемії міокарда. Ускладненнями НІІ можуть бути носові кровотечі, некроз крил носа, риніти, гайморити, паротити, синусіти, ларингіти, парез голосових зв'язувань, ларінгостеноз, пролежні й кровотечі зі стінки стравоходу. Тому багато дослідників рекомендують утриматися від НІІ в пацієнтів літнього й старечого віку, при захворюваннях серцево-судинної й дихальної систем, при варикозному розширенні вен стравоходу [11, 12, 13, 27, 46]. Описані інвагінації, пов'язані зі знаходженням або витягом зонда, деформація й ретракція кишечнику на зонді по типу «телескопа» [29, 49, 55]. Описані також утворення вузлів зонда [33, 41, 42, 61], пролежні кишкової стінки або кишкова непрохідність, пов'язана з патологічним розширенням дистального резервуара зонда [56], странгуляція товстої й тонкої кишки з некрозом при НІІ внаслідок перекруту брижі навколо кишкового зонда, що закінчився летальним результатом [63]. Головною причиною стриманого, а іноді й негативного, відносини до відкритих методів інтубації через кишкову стінку є небезпека відходження стоми від передньої черевної стінки, особливо при гнійному перитоніті [1, 7, 19, 32]. Точна частота ускладнень, пов'язаних із зондом і інтубацією, невідома. У деяких опублікованих серіях вона досягає 4-25% [48, 59, 60, 63].

Отже, методика інтубації кишечнику має ряд серйозних, потенційно небезпечних для життя, ускладнень.

Виникла парадоксальна ситуація: при широкому поширенні методу НІІ в країнах пострадянського простору, у закордонних країнах цю методику майже не використовують, багато хірургів про неї навіть не знають. При великій кількості досліджень по інтубації кишечнику у вітчизняній літературі, публікації після 70-х років XX ст. у закордонній літературі є поодинокими, більшість із них присвячено декомпресії в передопераційному веденні. Причин цього декілька. Вітчизняні автори практично не відомі за кордоном, тому що вони не публікують свої роботи у визнаних міжнародних журналах.

Немаловажні причини, наведені N. Törer et al. [34]: при використанні довгих интубаційних зондів хірург зустрічається з такими питаннями, як: відсутність їх в операційній і на ринку (у багатьох країнах їх припинили випускати), технічні складності в проведенні зонда уздовж усього кишечнику, часта закупорка цих зондів при аспірації й тривалий час їх знаходження в кишечнику. Також на користь відмови від інтубації послужив значний розвиток інтенсивної терапії, що дозволяє більш ефективно лікувати хворих з ендотоксикозами й важкими порушеннями гомеостазу.

Частково складності відображені в одній із закордонних дисертаційних робіт із НІІ. У Німеччині (на території колишньої НДР) вивчене застосування протеїно-керованого зонда [35]. У ньому замість балона, що роздувається, використовувався наконечник з желатину. У пацієнтів без НІІ термін перебування в стаціонарі був на 6 днів менше ($p<0,05$). Примітно, що 7 пацієнтів з 95 у групі із НІІ на 2 добу самі вилучили собі зонд, і їх знаходження в стаціонарі було на 6 діб коротше, ніж в тих, що залишилися. Летальність і частота ускладнень були порівнянні в обох групах, однак у групі із НІІ було 11 специфічних для методики ускладнень, одне з них летальне. На думку закордонних колег, основною причиною відмови від зонда є не його можливі ускладнення, а то, що він ніяким чином не вписується в концепцію Фаст-трэк-реабілітації, яка стала можливою за сучасної інтенсивної терапії, раннього початку ентерального харчування й ранньої мобілізації пацієнтів. Також немаловажною причиною відмови від НІІ стала економічна доцільність. Середній строк перебування в стаціонарі пацієнта з ГКН у закордонних країнах становить 5–7 діб, а знаходження зонда при інтубації кишечнику значно збільшує цей термін. Важливими причинами відмови від НІІ закордонних хірургів є виражений дискомфорт для пацієнтів, технічні труднощі НІІ, специфічні для методики важкі, потенційно летальні ускладнення, подовження строків перебування пацієнта в стаціонарі.

Про відношення закордонних хірургів до інтубації кишечнику свідчить той факт, що 12-літній досвід клініки Мейо склав усього 47 хворих [52], а в клініці університету Томаса Джефферсона (Пенсільванія) за 20 років интубацию використовували в 35 хворих [39].

Більшість досліджень вітчизняних авторів по НІІ написані в епоху до доказової медицини, яка в цей час визначає показання до використання методів лікування в закордонних країнах. Проспективні рандомізовані дослідження не виявили значимої різниці в ступені досягнення декомпресії, частоті ускладнень після хірургічного лікування при застосуванні простого шлункового зонда й довгих кишкових зондів. Більше того, використання інтубаційних зондів супроводжувалося статистично значимим збільшенням тривалості перебування пацієнта в стаціонарі, тривалістю післяопераційного парезу кишечнику, і, в окремих дослідженнях, збільшенням кількості ускладнень. Тому закордонні автори консенсусних документів і стандартів уважають, що на даний момент відсутні доведені переваги у використанні інтубаційних кишкових зондів перед декомпресією звичайними шлунковими зондами [40, 44, 50].

Отже, у цей час питання НІІ з погляду доказової медицини далеке від остаточного розв'язку. Вибір способу інтраопераційної і післяопераційної декомпресії травного тракту повинен вирішуватися індивідуально для кожного пацієнта, ґрунтуватися на особливостях його патології, досвіду клініки, оперуючого хірурга й даних сучасних наукових досліджень. Слід ставитися до НІІ тонкої кишки з обережністю, тому що літературні дані вказують на те, що строгих показань до її виконання немає, і ця методика повинна бути залишена в минулому.

Висновки

У цей час недостатньо доказових досліджень про доцільність і ефективності НІІ, у той же час результати лікування непрохідності кишечнику із НІІ й без неї порівнянні.

Доцільно провести глибокий і всебічний аналіз використання НІІ при ГКН і переглянути її використання у розглянутої категорії пацієнтів у національних стандартах.

ЛІТЕРАТУРА

1. Алиев М. Л. Хирургия острой кишечной непроходимости / М. Л. Алиев, Ю. П. Шальков. — Алма-Ата, 1996. — 256 с.
2. Андросов Н. С. О дренировании тонкой кишки при оперативном лечении кишечной непроходимости / Н. С. Андросов // Вестн. хирургии. — 1971. — Т. 106, N.5. — С. 40–43.
3. Андрющенко В. П. Патоморфологічні зміни тонкої кишки при її декомпресії шляхом інтубації / В. П. Андрющенко, С. Т. Федоренко, В. З. Макар // Клін. Хірургія. — 1995. — № 2. – С. 14–15.
4. Гайбатов С. П. Комплексное лечение перитонеального шока / С. П. Гайбатов, Р. С. Гайбатов, К. З. Шугаибова // Материалы 3-го конгресса Ассоциации хирургов им. Н. И. Пирогова. — М., 2001. — С. 33.
5. Горский А. В. Технические аспекты назогастроинтестинальной интубации / А. В. Горский, А. Г. Кригер, И. П. Мельник // Вестник Хирургии. — 1993. — № 1-2. — С. 111–112.
6. Дедерер Ю. М. Наружное дренирование желудочно-кишечного тракта при послеоперационной паралитической непроходимости / Ю. М. Дедерер, А. В. Куновский // Хирургия. — 1977. — № 11. — С. 56–61.
7. Ерюхин И. А. Кишечная непроходимость: руководство для врачей / И. А. Ерюхин, В. П. Петров, М. Д. Ханевич. — Спб : Питер, 1999. — 448 с.
8. Жданов С. М. Комплексне лікування гострої тонкокишкової непрохідності з використанням ранньої ентеральної терапії (клініко-експериментальне дослідження): автореф. дис. на здобуття наук. ступеня канд. мед. наук: спец 14.01.03 «Хірургія» / С.М. Жданов. — К., 2008. — 20 с.
9. Литвиненко И. В. Анализ лечения больных с общим перитонитом за 20 лет / И. В. Литвиненко, Ф. Ш. Алиев, И. М. Крючков // Материалы 3-го конгресса Ассоциации хирургов им. Н. И. Пирогова. — М., 2001. — С. 46–47.
10. Непроходимость кишечника: руководство для врачей / Под ред. А. П. Радзиховского. — К.: Феникс, 2012. — 504 с.
11. Нечаев Э. А. Дренирование тонкой кишки при перитоните и кишечной непроходимости / Э. А. Нечаев, А. А. Курыгин, М.Д. Ханевич. – СПб, 1993. — 238 с.
12. Нифантьев О. Е. Механическая непроходимость кишечника: Вопросы и ответы / О. Е. Нифантьев. — Красноярск, 1989.— 207 с.
13. Петров В. П. Кишечная непроходимость / В. П. Петров, И. А. Ерюхин. — М.: Медицина, 1989. — 286 с.
14. Принципы лечения хирургических больных на фоне хронических обструктивных заболеваний легких / под ред. О. Н. Гириной, А. П. Радзиховского, И. П. Шлапака. — К.: Феникс, 2002. — 312 с.
15. Протоколы диагностики и лечения острых хирургических заболеваний органов брюшной полости / Ассоциация хирургов Санкт-Петербурга, Санкт-Петербургский научно-исследовательский институт скорой помощи им. И. И. Джанелидзе. — СПб., 2007. — 59 с.
16. Стандарти організації та професійно орієнтовані протоколи надання невідкладної допомоги хворим з невідкладною хірургічною патологією органів живота: науково-медичне видання / За редакцією Я. С. Березницького, П. Д. Фоміна. — К.: ТОВ «Доктор-Медиа», 2010. — 470 с.
17. Технические аспекты назоинтестинальной интубации / Б. К. Шуркалин, А. Г. Кригер, В. А. Горский [и др.] // Хирургия. — 1999. — № 1. — С. 50–52.
18. Ханевич М.Д. Синдром энтеральной недостаточности при перитоните и кишечной непроходимости: автореф. дис. на соискание учен. степени доктора мед. наук: спец. 14.00.27 «хірургія» / М.Д. Ханевич. — СПб, 1993. — 44 с.
19. Чернов В. Н. Выбор способа интубации и декомпрессии тонкой кишки при острой непроходимости / В. Н. Чернов, В. Г. Химичев // Хирургия. — 1998. — № 11. — С. 30–34.
20. Эффективна ли интубация кишечника при острой кишечной непроходимости? Старые догмы и эволюция взглядов / Н. А. Мендель, Е. В. Волостников, Ю. В. Плот-

ников [и др.] // Вестник хирургии им. И. И. Грекова. — 2013. — Том 172, № 4. — С. 100–104.

21. A prospective, randomized trial of short versus long tubes in adhesive small-bowel obstruction / P. R. Fleshner, M. G. Siegman, G. I. Slater [et al.] // Am. J. Surg. — 1995. — Vol. 170, N. 4. — P. 366–370.

22. Abbott W. O. Indications for the use of the Miller-Abbott tube / W. O. Abbott // New Engl. J. Med. — 1941. — Vol. 225, N. 17. — P. 641–646.

23. Al Sarakbi W. Whole gut intubation splinting — last refuge for the surgically desperate? / W. Al Sarakbi, P.G. Bentley // Ann. R. Coll. Surg. Engl. — 2010. — Vol. 92, N.6. — P. 529–530.

24. Aysan E. Complications of intestinal milking: experimental model / E. Aysan, M. Demir, E. Kinaci, F. Basak // A.N.Z. J. Surg. — 2005. — Vol. 75, N.5. — P. 322–325.

25. Baker J. W. A long jejunostomy tube for decompressing intestinal obstruction / J. W. Baker // Surg. Gynecol. Obstet. — 1959. — Vol. 109. — P. 518–520.

26. Baker J. W. Stitchless plication for recurring obstruction of the small bowel / J. W. Baker // Am. J. Surg. — 1968. — Vol. 116, N.2. — P. 316–324.

27. Bender J. S. Small bowel obstruction in the elderly / J. S. Bender, M. J. Bsulto, C. H. Graham //Amer. Surg. — 1989. — Vol. 55, N.6. — P. 385–388.

28. Bologna Guidelines for Diagnosis and Management of Adhesive Small Bowel Obstruction (ASBO): 2010 Evidence-Based Guidelines of the World Society of Emergency Surgery / F. Catena, S. Di Saverio, M.D. Kelly [et al.] // World J. Emerg. Surg. — 2011. — Vol. 6:5.

30. Brown E. O. Retrograde jejunal intussusception following the use of a Cantor intestinal tube / E. O. Brown, J.M. Miller // Am. J. Proctol. Gastroenterol. Colon Rectal Surg. — 1981. — Vol. 32, N.6. — P. 28–33.

31. Cantor M.O. Evolution of the silicone rubber intestinal decompression tube / M.O. Cantor // J. Mich. State Med. Soc. — 1962.— Vol. 61. — P. 70–707.

32. Cantor M. O. Use and abuse of intestinal decompression tube; a study based upon 200 cases / M. O. Cantor, C. S. Kennedy, R. P. Reynolds // Am. J. Surg. — 1947. — Vol. 73, N.4. — P. 437–449.

33. Del Pino A. Enterostomal complication: are emergently created enterostomas at greater / A. Del Pino, J. R. Cintron, C. P. Orsay // Am. Surg. — 1997. — Vol. 63, N.7. — P. 653–656.

34. Dyster M. B. The kinked Cantor tube syndrome / M. B. Dyster, M. Krass, L. M. Adams // J. Fam. Pract. — 1981. — Vol. 13, N.7. — P. 1059–1062.

35. Effect of manual bowel decompression (milking) in the obstructed small bowel / N. Törer, T. Z. Nursal, H. Tufan [et al.] // Am. J. Surg. — 2008. — Vol. 195, N. 6. — P. 8070–813.

36. Ermisch L. Ergebnisse bei der anwendung einer neuen dünndarmsonde: indikationsstellung, effizienz, handhabung und verfahrensspezifische komplikationen: Dissertation zur erlangung des doctor medicinae / L. Ermisch.— Leipzig, 2004. — 88 p.

37. Esser G. Decompression technique for ileus; emptying of the intestine with the fingers / G. Esser // Langenbecks Arch. Chir. — 1978. — Vol. 347. — P. 387–392.

38. Fazel M. Z. Long-term follow-up of the use of the Jones' intestinal tube in adhesive small bowel obstruction / M.Z. Fazel, R.W. Jamieson, C.J. Watson // Ann. R. Coll. Surg. Engl. — 2009. — Vol. 91, N.1. — P. 5–54.

39. Gowen G. F. Decompression is essential in the management of small bowel obstruction / G. F. Gowen // Am. J. Surg. — 1997. — Vol. 173, N.6. — P. 459–460.

40. Gowen G. F. Long tube decompression is successful in 90% of patients with adhesive small bowel obstruction / G.F. Gowen // Am. J. Surg. — 2003. — Vol. 185, N.6. — P. 512–515.

41. Guidelines for management of small bowel obstruction / J. J. Jr. Diaz, F. Bokhari, N.T. Mowery [et al.] // J. Trauma. — 2008. — Vol. 64, N.6. — P. 1651–1664.

42. Herschman A. Knotted intestinal decompression tube / A. Herschman, J.L. Phillips // J.A.M.A. — 1968.— Vol. 204, N. 7. — P. 634.

43. Knot formation in a long tube used in the treatment of a post-operative adhesive small bowel obstruction / E. Otsuji, T. Yamaguchi, K. Sawai [et al.] // Hepatogastroenterology. — 1999. — Vol. 46, N. 30. — P. 3172–3174.

44. Mais J. Can «internal intestinal splinting» prevent ileus recurrence? Results of a retrospective comparative study / J. Mais, F. W. Eigler // Chirurg.— 1998. — Vol. 69, N. 2. — P. 168–173.

45. Meissner K. Effectiveness of intestinal tube splinting: a prospective observational study / K. Meissner // Dig. Surg. — 2000. — Vol. 17, N. 1. — P. 49–56.

46. Meissner K. Intestinal splinting for uncomplicated early postoperative small bowel obstruction: is it worthwhile? / K. Meissner // Hepatogastroenterology. — 1996. — Vol. 43, N. 10. — P. 813–818.

47. Merrett N. D. Bacteremia associated with operative decompression of a small bowel obstruction / N. D. Merrett, J. Jorgenson, P. Schwartsz // Journal of Americal College of Surgeons. — 1994. — Vol. 179, N. 1. — P. 33–37.

48. Miller T. G. Intestinal intubation: a practical technique / T. G. Miller, W. O. Abbott // Am. J. Med. Sci. — 1934. — Vol. 187, N. 3. — P. 595–599.

49. Nonoperative management of small-bowel obstruction with endoscopic long intestinal tube placement / C. L. Snyder, K. L. Ferrell, R. L. Goodale, A. S. Leonard // Am. Surg. — 1990. — Vol. 56, N. 10. — P. 587—592.

50. Piclleman J. The management of patients with suspected early postoperative small bowel obstruction / J. Piclleman, R.M. Lee // Ann.Surg. — 1989. — Vol. 201, N. 2. — P. 216–219.

51. Post S. Verlassenes, Bewahrtes und Aktuelles zur operativen Dunndarmileus-Therapie / S. Post, K. L. Schuster // Chirurg. — 2000. — Vol. 71, N. 5. — P. 524–531.

52. Renell C. L. Intubation with telescoping of small bowel / C. L. Renell // Radiology. — 1970. — Vol. 97. — P. 89–90.

53. Rodriguez-Ruesga R. Twelve-year experience with the long intestinal tube / R. Rodriguez-Ruesga, A. P. Meagher, B. G. Wolff // World. J. Surg. — 1995. — Vol. 19, N. 4. — P. 627–630.

54. Scheibe G. Der Wert der entlastenden Zokostomie in der Darmchirurgie / G. Scheibe // Zbl. Chir. — 1965. — Vol. 90, N. 38. — P. 202—2029.

55. Scheltema G. Permeation in the Examination and Treatment of the Stomach and Intestines / G. Scheltema // Arch. Roentg. Ray, London. — 1908. — Vol. 13. — P. 144.

56. Shub H. A. Intussusception complicating intestinal intubation with a long Cantor tube: report of four cases / H. A. Shub, R. J. Rubin, E. P. Savati // Dis. Colon Rectum. — 1978. — Vol. 21, N. 2. — P. 130–134.

57. Small bowel obstruction caused by gaseous distension of the Cantor tube balloon / B. R. Smoger, R. J. Rosen, S. K. Teplick [et al.] // Am. J. Roentgenol. — 1980. — Vol. 135, N. 3. — P. 612–613.

58. Study of long intestinal tube for decompression of obstructive left colon cancer / T. Eguchi, Y. Takahashi, S. Asai [et al.] // Hepatogastroenterology. — 1999. — Vol. 46, N. 29. — P. 2835–2838.

59. Thurner J. C. Postoperative morbility and mortality in intestinal obstruction: comparative study of 100 consecutive cases from each of past three decades / J. C. Thurner, W. H. Dearing, C. S. Judd // Ann. Surg. — 1958.— Vol. 147, N. 1. — P. 33–38.

60. Twelve-year experience with the Thow long intestinal tube: a means of preventing postoperative bowel obstruction / L. R. Sprouse, C. I. Arnold, G. B. Thow, R. P. Burns // Am. Surg. — 2001. — Vol. 67, N. 4. — P. 357–360.

61. Weigelt J. A. Complications and results of 160 Baker tube plications / J. A. Weigelt, W. H. Snyder, J. L. Norman // Am. J. Surg. — 1980. — Vol. 140, N. 6. — P. 810–815.

62. Wien F. E. Complication of Cantor-tube insertion / F. E. Wien, J. Cooperman // N. Engl. J. Med.— 2001. — Vol. 344, N. 13. — P. 974.

63. Wittens C. H. Intraluminal Miller-Abbott tube stenting as treatment and prophylaxis of recurrent intestinal obstruction / C. H. Wittens, J. D. Munting, J. Lens // Neth. J. Surg. — 1990. — Vol. 42, N. 5. — P. 123–127.

64. Yoshino M. T. Strangulation of the colon caused by an intestinal decompression tube: radiographic findings / M. T. Yoshino, R. R. Jr. Boyle // Am. J. Roentgenol. — 1987. — Vol. 149, N. 4. — P. 735–736.

ИНТУБАЦИЯ КИШЕЧНИКА: КРИТИЧЕСКИЙ ВЗГЛЯД

Н. А. Мендель,
Е. В. Волостников,
Ю. В. Плотников,
В. Д. Шейко,
Я. Шмидт

Резюме. Авторы изучили проблему существенного различия в практике лечения пациентов с острой кишечной непроходимостью в странах постсоветского пространства и за рубежом, а именно вопроса назоинтестинальной интубации кишечника. Проведен анализ использования интубационных зондов, преимуществ и недостатков их применения, осложнений. Рассмотрены доказательные исследования использования кишечных зондов и причины того, почему их не используют в зарубежных странах.

Авторы считают, что следует относиться к интубации тонкой кишки с осторожностью, так как преимуществ её выполнения, по данным литературы, нет, а частота осложнений, удлинение продолжительности лечения и неудобство для больных превышают её потенциальные преимущества.

Ключевые слова: *интубация кишечника, назоинтестинальная интубация, непроходимость кишечника*

INTESTINAL INTUBATION: CRITICAL VIEW

N. A. Mendel,
E. V. Volostnikov,
Yu. V. Plotnikov, V. D. Sheiko,
J. Schmidt

Summary. Authors studied the problem of a significant difference in the practice of acute intestinal obstruction treatment in the post-Soviet countries and abroad, namely the question of the nasointestinal bowel intubation. The advantages, disadvantages and complications of intestinal tubes use were analyzed. Considered evidence of studies of intestinal tubes and the reasons why they are not in use in foreign countries.

The authors conclude that one should treat small bowel intubation with caution, as the benefits of its implementation, according to published data are absent but the complication rate, lengthening the duration of treatment and non-convenience for patients greater than its potential benefits.

Key words: *intestinal intubation, nasointestinal intubation, bowel obstruction*.

В. В. Бойко, А. В. Козаченко, Г. І. Гербенко, І. Я. Бугаков, Ю. І. Ісаєв, О. В. Кравцов, О. Є. Грязін, Ю. І. Козін, Д. С. Єфімов, С. І. Максєв

ДУ «Інститут загальної та невідкладної хірургії ім. В. Т. Зайцева НАМН України», м. Харків

КУ «Харківська міська клінічна лікарня швидкої та невідкладної медичної допомоги ім. проф. О. І. Мєщанінова»

Харківський національний медичний університет

© Колектив авторів

ЕВЕНТРАЦІЯ. ЛІКУВАННЯ УСКЛАДНЕНЬ

Резюме. Проаналізовано досвід лікування 34 хворих з евентрацією. 26 хворим проводилася хірургічна обробка інфікованих і гнійно-некротичних ран, ревізія, санація органів черевної порожнини з використанням сіток з полігліцина-910 (Vicril), для закриття черевної порожнини та лікування інфікованих і гнійних ран з використанням озонотерапії, ультразвукової кавітації ран, що скорочувало перебіг фаз ранового процесу, сприяло приживленню шкірних аутотрансплантатів до 86 %.

Ключові слова: *евентрація, озонотерапія, ультразвукова кавітація.*

Вступ

Евентрація – одно з небезпечних ускладнень в абдомінальній хірургії, при якому летальність досягає від 20 до 80 % [5, 6, 8, 10].

За даними вітчизняних і зарубіжних авторів, частота евентрації після лапаротомії становить від 0,005 до 3,2 % [11, 12, 16, 17]. Висока летальність обумовлена не самою евентрацією, а її ускладненнями: тромбозами, гангреною кишки, некрозами, перитонітом.

Особливе занепокоєння визивають хворі, яких оперували на органах черевної порожнини й оперативне втручання ускладнилося евентрацією або повторною евентрацією в гнійну рану. Повторні евентрації зустрічаються в 4-12,5 % спостережень [12, 13], а летальність становить від 52 до 85 % [7, 16].

Мета дослідження

Вивчити причини, патогенез та результати консервативного і хірургічного лікування евентрації та її ускладнень, доповненого УЗД-кавітацією, озонотерапією та пластичними операціями.

Матеріали та методи дослідження

За 2008-2012 рр. в Харківській міській клінічній лікарні швидкої та невідкладної допомоги ім. проф. О. І. Мєщанінова виконано 13770 термінових операцій на органах черевної порожнини. У 34 хворих у віці від 22 до 86 років виникла евентрація, що становило 0,25 %.

За віком хворих розподілено таким чином: молодий (22–45 р.) – 2 (5,9 %), середній (46–59) – 6 (17,6 %), літній (60-74) – 11 (32,3 %), старечий (75–90) – 15 (44,1 %). Чоловіків було 20 (58,8 %), жінок – 14 (41,2 %).

При клінічному доопераційному і післяопераційному обстеженні причинами порушення внутрішнього середовища в організмі хворих були: алкоголізм – 3 (8,8 %), ожиріння – 8 (23, % %), коагулопатія – 6 (17,: %), пневмонія – 3 (8,8 %), цукровий діабет - 5 (14,7 %), гіпопротеїнемія – 5 (14,7 %), анемія – 4 (11,7 %).

Також виявили, що 83 % пацієнтів середнього , літнього та старечого віку хворіли на ішемічну хворобу с проявами серцево-судинної недостатності та порушенням кровообігу ІІА–ІІІБ ступеню, на обструктивний бронхіт хворіло 7 (20,5 %), ревматоїдний поліартрит – 11 (32,3 %).

Слід відзначити, що основними захворюваннями у хворих з евентрацією після лапаротомії були: странгуляційна кишкова непрохідність – 11 (32,3 %), гострий апендицит, ускладнений загальним перитонітом – 9 (26,4 %), рак товстої кишки, що ускладнений кишковою непрохідністю та перфорацією кишки – 4 (11,7 %), панкреонекроз – 6 (17,6 %), проникаючі рани органів черевної порожнини, які ускладнені кровотечею та заочеревинною гематомою – 4 (11,7 %). Летальність становила 18 % [6].

Існує ряд класифікацій евентрацій (Н. З. Монаков, 1959; В. Я. Баранов, 1962; В. С. Савельєв, Б. Д. Савчук, 1976; К. Д. Тоскін, В. В. Жебровський, 1975-1986; В. К. Гостіщев та інші, 1982; В. Ф. Саєнко та інші, 2005).

У своїй роботі ми користувалися класифікацією евентрації К. Д. Тоскіна та В. В. Жебровського (1975–1986) [13].

Аналізуючи накопичений матеріал, слід відзначити, що перша ступінь евентрації (підшкірна), діагностовано у 3 (8,8 %), друга (часткова) – у 5 (14,7 %), третя (повна) – у 16 (47 %),

четверта (дійсна евентрація або евісцерація) – у 10 (29,4 %) хворих.

Результати дослідження та їх обговорення

При аналізі одержаних даних виявлено, що інфекція в черевній порожнині та лапаротомній рані у 26 (76,4 %) хворих була причиною імунодепресії, яка виникає при тривалому перебігу основного захворювання, що обумовлене тяжкістю характеру хвороби, травми, великою кількістю крововтрати, вираженою гіпоксією, ендотоксемією. Мікрофлора у 13 (50 %) хворих складалася із поєднання кишкової палички із золотистим стафілококом. Асоціація кишкової палички з протеєм спостерігалася у 9 (34,6 %), аероби з неклостридіальною анаеробною інфекцією (*Bacterioides, Fragilis, Fusobacterium*) – у 4 (15,3 %).

Механічною причиною виникнення евентрації явилося гостре підвищення внутрішньочеревного тиску — синдром інтраабдомінальної гіпертензії (СІАГ) або абдомінальний компартмент-синдром (АКС) [2, 3, 4].

СІАГ і АКС не можна ототожнювати, хоча вони мають спільність патогенетичного механізму, схожість патофізіологічних порушень і клінічних проявів патологічного підвищення внутрішньочеревного тиску (ВЧТ). Критеріями, які визначають СІАГ, є кількісні параметри ВЧТ між 20 і 25 мм рт. ст. АКС характеризується стійким, високим ВЧТ — більше 20 мм рт. ст. і маніфестацією поліорганної недостатності.

В умовах багатопрофільного хірургічного стаціонару частота СІАГ у залежності від етіологічних чинників становить 11,6 (30 %) [11, 15, 19]. Тяжким проявом СІАГ є АКС, наявність якого це один з показників до операції при деструктивному панкреатиті [1, 7, 20, 21, 22]. Летальність при цьому досягає 33 % [17, 19]. Важливим наслідком ВЧТ є оліго- та анурія, порушення мікроциркуляції у внутрішніх органах, що приводить до поліорганної недостатності.

Критеріями в наших спостереженнях були: рівень сечовини у крові – 167 ммоль/л і вище, креатинін – 177 ммоль/л, олігурія (кількість сечі менше 20 мл/год), паралітична або механічна кишкова непрохідність. Також слід брати до уваги напругу в післяопераційних швах при метеоризмі, кашлю, блювоті та збудженості хворого. У цих випадках відбувається сильне скорочення м'язів черевної стінки та раптово підвищується внутрішньочеревний тиск, що може призвести до евентрації.

Причини виникнення евентрації також залежать від способу зашивання операційної рани. При зашиванні апоневрозу безперервним швом евентрація виникає у 1,6 % спостережень, вузловим — у 2 %; при одночасному зашиванні очеревини й апоневрозу – у 0,95 %, при пошаровому – у 3 % [5, 9, 14, 15, 18].

В наших спостереженнях одночасне зашивання очеревини й апоневрозу виконано у 25 (44,1 %) хворих, вузлове зашивання – у 9 (34,6 %).

Необхідно відмітити, що якість зашивання операційної рани залежить від кваліфікації хірурга, дотримання правил асептики і антисептики, старанного гемостазу, способу укріплення передньої стінки живота.

Всім хворим, яких було прооперовано з приводу панкреонекрозу, кишкової непрохідності різного ґенезу; гострого апендициту, ускладненого загальним перитонітом; закритої та відкритої травм органів черевної порожнини з крововтратою, заочеревинної гематоми та пошкодження кишечнику; виконувалася інтраопераційна декомпресія кишечнику та дренування черевної порожнини.

Щодо клінічної картини евентрації, то якщо петлі кишечнику та сальник виходять за межі черевної стінки, труднощів в постановці діагнозу не виникає. При евентрації I та II ступеню клінічна картина стерта, але прогноз залежить від своєчасного виконання лікувальних заходів.

Підшкірна евентрація (I ступінь) виникла в наших спостереженнях на 3-6 добу після операції у 3 (8,8 %) хворих. При огляді живота спостерігалася асиметрія передньої стінки живота за рахунок вибухання післяопераційної рани. При пальпації живота під шкірою пальпувалося пухлиноподібне утворення еластичної консистенції. Післяопераційна рана була герметичною, ознак кишкової непрохідності не спостерігалося. Лікування було консервативним: стягували довгими смужками пластиру края післяопераційної рани і черевна стінка закріплювалася еластичним поясом-бандажем з метою послаблення напруги м'язів у ділянці рани. Усіх хворих виписано з клініки з одужанням під нагляд амбулаторного хірурга, так як у таких випадках утворюються післяопераційні кили.

Клінічна картина евентрації II ступеню у 5 (14,7 %) хворих характеризувалася підвищенням температури тіла до 39° С, болями в області рани, лихоманкою. При пальпації в області рани хворий відчував біль, пальпувався твердий інфільтрат. В таких випадках ми ревізували інфільтрат ґудзикуватим зондом і у всіх випадках одержали гній, який забирали на бактеріальний посів для визначення чутливості мікробів до антибіотиків. Потім рану розкривали, пальцем ревізували, вилучали лігатури, висікали всі некротизовані тканини, промивали антисептиками, дренували. Хворих переводили на суворий постільний режим, проводилася цілеспрямована антибіотикоте-

рапія, стимулювали регенеративні процеси. При місцевому лікуванні рани виконували перев'язку рани 2 рази на добу з використанням мазі на гідрофільній основі. В першій фазі ранового процесу проводили фізіотерапевтичні процедури. При очищенні рани та заповненні її грануляціями накладали вторинні шви.

Всі хворі виписані із клініки під нагляд амбулаторного хірурга.

Найбільш складним є лікування повної і, особливо, дійсної евентрації (евісцерації). Під нашим наглядом знаходилося 26 (76,4 %) хворих з повною та дійсною евентрацією (евісцерація) – III-IV ступінь. Клінічна картина характеризувалася різким погіршенням загального стану хворих, зростанням клініки перитоніту, токсикозу. Найбільш ранньою ознакою евентрації у наших хворих були просочування пов'язки серозно-геморагічним, а інколи – гнійним вмістом. Хворі скаржилися на біль по всьому животу, нудоту, слабкість. При обстеженні виявлено, що шкірні покриви бліді, акроціаноз, риси обличчя загострені. Пульс до 130 за хвилину.

У 12 (46,2 %) хворих у післяопераційному періоді виникла евентрація в гнійну рану, а у 14 (53,8 %) – в інфіковану рану. Інфікована рана має клінічні ознаки інфікованого запалення серозного характеру: незначний набряк та почервоніння країв рани, виділення серозного ексудату. Головним проявом гнійної рани є поряд з вираженими ознаками інфікованого запалення – наявність гнійного ексудату. Такий поділ має практичне значення для лікувальної тактики та прогнозування перебігу загоєння рани. Хірургічне лікування 14 (53,8 %) хворим з евентрацією в інфіковану рану проведено в повному обсязі: хірургічна обробка інфікованої рани з дренуванням порожнини за Н. Н. Каншиним; використання в післяопераційному періоді озоно-ультразвукового лікування з використанням антибіотиків і антисептиків або залишення рани після обробки відкритою з подальшим лікуванням її та накладанням первинно затримуючих швів.

Завжди складні ситуації виникають при евентрації в гнійну рану — 12 (46,2 %) хворих. Проведення консервативної терапії у таких випадках є тактичною помилкою. Тільки в рідкісних ситуаціях, коли евентрація не супроводжується загальним перитонітом, у хворих старечого віку, а також у хворих, які знаходяться в термінальному стані, можливо лікування мазевими тампонами.

Оперативні втручання проводили під інтубаційним наркозом. Відкривали рану, видаляли некротизовані краї, інфікований шовний матеріал, проводили хірургічну обробку гнійної рани, ревізію та санацію органів черевної порожнини, а головне укривали кишковик сіткою з поліглицину-910 («Vicril»).

Сітки вшивали в краї операційної рани безперервним швом ниткою, що розсмоктується, зробивши відступ 3 см від краю рани. Вікрилові сітки резистентні до інфекції, стабільні протягом 6 тижнів, а потім повністю руйнуються. В разі необхідності при виконанні планової санації чи ревізії сітку можливо розрізати для доступу до осередку інфекції в черевній порожнині.

Вікрилова сітка забезпечує декомпресію черевної порожнини, контроль стану стінки кишковика, можливе дренування запальних осередків, гнійників. При надійній фіксації її до країв рани вона захищає органи черевної порожнини від повторної евентрації та шкіру і підшкірні тканини навколо рани. При зменшенні набряку тканин, краї розрізаної сітки можливо зближувати і інколи закривати лапаротомну рану. За наявності численних спайкових зрощень, персистуючої інфекції, нестабільного стану хворого та у разі необхідності утримання від остаточного закриття лапаротомної рани, вікрилові сітки сприяють сповільненню утворення грануляцій [8, 17].

В разі гнійного процесу в рані та розвитку флегмонозно-некротичного запалення передньої черевної стінки, рану не зашивали. У 26 (76,4 %) хворих виконували хірургічну обробку гнійної рани з некректомією та використовували озонотерапію за допомогою озонатора УМ-80. Озон діє бактерицидно на мікроорганізми, сприяє очищенню рани, стимулює місцевий імунітет [1]. Також у лікуванні флегмонозно-некротичного запалення з метою пригнічення мікрофлори та покращення мікроциркуляції в рані проводили ультразвукову кавітацію ранового процесу апаратом Sonosa-190, виробництва компанії "Soring" (Німеччина). Ультразвук діє на мікроорганізми бактерицидно та бактеріостатично, а також підсилює дію антибіотиків, антисептиків на мікроорганізми. Також місцево в лікуванні флегмонозно-некротичних ран використовували антисептики та мазі на водорозчинній основі в залежності від фаз ранового процесу.

Після лікування флегмонозно-некротичного ураження передньої стінки черевної порожнини утворювалися рани різної площі. У 26 (76,4 %) хворих площа рани складала від 60 до 350 см^2.

Таким чином необхідно було виконувати шкірно-пластичні операції, які були здійснені після затихання запалення та переходу ранового процесу у 2 фазу.

Комбіновану пластику (місцеві тканини + щеплений клапоть) виконано у 8 (30,8 %), вільну шкірну пластику щепленим шкірним клаптем – у 12 (46,2 %) пацієнтів, дозовану дермотензію – у 4 (15,4 %), невеликі рани до 60 см^2

закривалися резервами навколишньої шкіри – 2 (7,7 %). У 21 пацієнта хорошим вважали загоєння до 86 % ранової поверхні. Незадовільні результати відмічено у 5 (20 %) пацієнтів. Такі хворі лікувалися консервативно.

Поєднання ранньої евентрації з кишковою норицею було у 4 (15 %) хворих. Всі вони обумовлені гострими запальними процесами органів черевної порожнини, злоякісним захворюванням кишечнику, кишковою непрохідністю, проникаючими ранами черевної порожнини з пораненням її органів та заочеревинними гематомами.

У одного хворого була несформованою кишкова нориця через черевну порожнину, а у 3 хворих – зяюча. В таких випадках головним завданням було знайти норицю та локалізувати її, огородити очеревину від дії кишкового вмісту, забезпечити захист шкіри, організувати ентеральне та парентеральне харчування, догляд за хворим. В подальшому виконувалися відстрочені радикальні оперативні втручання, суть яких полягала у виключенні нориці з наступною резекцією кишки та формуванням міжкишкового анастомозу.

У 34 хворих, оперованих з приводу евентрації, летальність становила 18 % (6 хворих). У 4 хворих причиною смерті була ракова інтоксикація, кишкові нориці, у 2 — повторна евентрація, обумовлена панкреонекрозом, загальним перитонітом.

Таким чином, тяжкість основного і супутніх захворювань операційної травми та післяопераційних ускладнень, а також вік хворих визначали долю хворих. Вибір методу лікування залежить від типу ускладнень, а використання методів профілактики дозволило знизити летальність в наших спостереженнях до 18 %.

ЛІТЕРАТУРА

1. Алехина С. П. Озонотерапия: клинические и экспериментальные аспекты / С. П. Алехина, Т. Г. Щербатюк. — Нижний Новгород, 2003. — 215 с.
2. Алиев С. А. Синдром интраабдоминальной гипертензии / С. А. Алиев // Хирургия. — 2013. — № 5. — С. 63-66.
3. Ванцян Э. Н. Наружные и внутренние свищи. — М. : Медицина. — 1990. — С. 132-174.
4. Гельфанд Б. Р. Синдром интраабдоминальной гипертензии. [метод. рекомен.] / Б. Р. Гельфанд, Д. Н. Проценко, П. В. Подачин. — Новосибирск : Сибирский успех, 2008: Партнеры Сибири, 2008. — 32 с.
5. Гостищев В.К. Послеоперационные эвентрации / В.К. Гостищев, Ю.В. Стручков, Н.М. Ревенко // Вестник хирургии. – 1982. - №4. – С. 132-136.
6. Григорьев С. Г. Лечение и профилактика эвентраций / С. Г. Григорьев // Хирургия. Журнал им. Н. И. Пирогова. — 1991. — № 5. — С. 117-120.
7. Жебровский В. В. Хирургия грыж живота и эвентраций / В. В. Жебровский, Мохамед Том Эльбашир / Практическое пособие, 2002. — 96 с.
8. Жебровский В. В. Применение сетчатых имплантантов у больных при эвентрации / В. В. Жебровский, И. В. Каминский, Н. Н. Торогадзе // Клінічна хірургія. — 2010. — №7. — С. 12-17.
9. Каншин Н. Н. Местная профилактика нагноения операционной раны / Н. Н. Каншин, А. В. Воленко, С. И. Белик // Клиническая хирургия, — 1988. — №1. — С. 1-3.
10. Комаров И. А. Эвентрация как осложнение после операции на органах брюшной полости / И. А. Комаров, Г. В. Степанов // Вестник хирургии им. И.И. Грекова. — 1978. — № 6. — С. 142-145.
11. Лабутина В. С. К вопросу об эвентрациях. В кн.: Вопросы неотложной хирургии и травматологи / В. С. Лабутина // Матер. 2-й конф. хирургов и травматологов Кузбасса, 1970. — С. 197-198.
12. Мельников В. В. Лечение эвентраций в гнойную рану / В. В. Мельников // Анналы хирургии. — 2005. — № 1. — С. 48-50.
13. Милонов О. Б. Руководство. Послеоперационные осложнения и опасности в абдоминальной хирургии / О. Б. Милонов, Н. Д. Тоскин, В.В. Жебровский. — М. : Медицина, 1990. — С. 161-180.
14. Нечитайло М. Е. Ошибки, опасности и осложнения в неотложной абдоминальной хирургии / М. Е. Нечитайло, И. В. Иоффе, А. А. Ольшанский. – Луганск, 2011. — С. 183-188.
15. Полашенко Е. Н. О характере влияния повышенного внутрибрюшного давления на общую и чревную гемодинамику / Е. Н. Полашенко, Г. С. Лескин // Матер. Всесоюз. конф. «Биологическая характеристика лабораторних животных и экстраполяция на человека». —М., 1980. — С. 295-296.
16. Савельев В. С. Хирургическая тактика при эвентрации / В. С. Савельев, Б. Д. Савчук // Хирургия. Журнал им. Н.И. Пирогова. — 1976. — № 3. — С. 121-125.
17. Саенко В. Ф. Эвисцерация: причины, профилактика, лечение / В. Ф. Саенко, Л. С. Белянский // Клінічна хірургія. — 2005. — № 2. — С. 47-51.
18. Шапкин В. С. Тактические и технические вопросы. Лечение эвисцераций / В. С. Шапкин, Г. Н. Хорев // Клиническая хирургия. — 1977. — № 1. — С. 52-56.
19. Эсперов Б. Н. Материалы и вопросы о внутрибрюшном давлении у человека / Б. Н. Эсперов. Автореф. дис..... канд. мед. наук. — Куйбышев, 1955. — 22 с.
20. Chevrel J. P. Evisceration post-operation / J. P. Chevrel, J. N. Loury, P. L. Fagniez // VIII Franc. Congr. «Actual Chirurgic», Paris. — 1980. — Vol. 15. — P. 74-80
21. Losanoff J. E. Temporary abdominae coverage and reclosure of the open abdomen: Freguently asked question / J. E. Losanoff, B. W. Richman, J. W. Jones // J. Amer. Coll. Surg. — 2002. — № 195. — P. 105-115.
22. Shein M. Planned reoperations and open management in critical intraabdominal infections: prospective experience in 52 cases // Wed. J. Surg. — 1991. — Vol. 15. — P. 745-753.

ЭВЕНТРАЦИЯ. ЛЕЧЕНИЕ ОСЛОЖНЕНИЙ

В. В. Бойко, А. В. Козаченко, Г. И. Гербенко, И. Я. Бугаков, Ю. И. Исаев, А. В. Кравцов, А. Е. Грязин, Ю. И. Козин, Д. С. Ефимов, С. И. Макеев

Резюме. Анализируется опыт лечения 34 больных с эвентрации. 26 больным проводилась хирургическая обработка инфицированных и гнойно-некротических ран, ревизия, санация органов брюшной полости с использованием сеток из полиглицина -910 (Vicril), для закрытия брюшной полости и лечения инфицированных и гнойных ран с использованием озонотерапии, ультразвуковой кавитации ран сокращает течение фаз раневого процесса, способствовало приживлению кожных аутотрансплантатов до 86 %.

Ключевые слова: *эвентрация, озонотерапия, ультразвуковая кавитация.*

EVENTRATION. TREATMENT OF COMPLICATIONS

V. V. Boyko, A. V. Kozachenko, G. I. Gerbenko, I. J. Bugakov, Y. I. Isaev, A. V. Kravtsov, A. E. Gryazin, Y. I. Kozin, D. S. Efimov, S. I. Makeev

Summary. The experience of treatment of 34 patients with eventration is analyzed. 26 patients underwent surgical treatment of infected and necrotic wounds, inspection, sanitation of the abdominal cavity using polyglycine-910 (Vicril) nets, to close the abdominal cavity and the treatment of infected and festering wounds using ozone therapy , ultrasonic cavitation of wounds reduces duration of wound process staged, facilitated engraftment of autodermic grafts to 86%.

Key words: *eventration, ozone therapy, ultrasonic cavitation.*

В. М. Копчак,
І. А. Криворучко,
Н. М. Гончарова

Національний інститут хірургії та трансплантології імені О. О. Шалімова НАМН України, м. Київ

Харківський національний медичний університет

© Копчак В. М., Криворучко І. А., Гончарова Н. М.

ХІРУРГІЧНЕ ЛІКУВАННЯ УСКЛАДНЕНИХ ПСЕВДОКІСТ ПІДШЛУНКОВОЇ ЗАЛОЗИ: МІНІІНВАЗИВНІ ЧИ «ВІДКРИТІ» ВТРУЧАННЯ?

Резюме. Проаналізовано результати хірургічних втручань 390 хворих на ускладнені псевдокісти підшлункової залози у віці від 21 до 79 років. При лікуванні пацієнтів застосовували індивідуалізований лікувально-діагностичний підхід, який, у першу чергу, передбачав ліквідацію ускладнення з подальшим лікуванням самої псевдокісти у віддаленому періоді. Переважно використовували мініінвазивні методи, та при неможливості їх застосування, розвитку ускладнень або незадовільних результатах виконували «відкриті» оперативні втручання. Тривалість пункційного лікування інфікованих псевдокіст склала від 5 до 12 діб, у середньому (7,6 ± 3,3) діб. Тривалість лікування пацієнтів при дренуванні ускладнених псевдокіст підшлункової залози становила від 10 до 25 діб, у середньому (17,8± 5,3) діб. Загальна летальність при ускладнених псевдокістах ПЗ склала 1,2 %.

Ключові слова: *ускладнені псевдокісти підшлункової залози, діагностика, хірургічне лікування, мініінвазивні втручання.*

Вступ

В останні два десятиріччя спостерігається значне зростання кількості хворих із псевдокістами підшлункової залози (ПЗ), яке суміжне зі зростанням захворюваності на гострий та хронічний панкреатити алкогольного, біліарного чи травматичного ґенезу. Так, захворюваність псевдокістами ПЗ становить 0,5-1 випадків на 100 000 дорослого населення у рік. У загальній структурі захворюваності псевдокісти становлять 1,6 – 4,5 % [2, 3, 4].

Питання лікування хворих із псевдокістами ПЗ є важким та досі невирішеним. Традиційно у пацієнтів із псевдокістами ПЗ застосовується вичікувальна тактика, саме у цій термін виникають такі небезпечні для життя ускладнення, як перфорація, кровотеча, нагноєння, утворення зовнішніх нориць, стиснення загальної жовчної протоки та механічна жовтяниця, непрохідність травного каналу та компресія суміжних органів. Загальна летальність при псевдокістах ПЗ становить 14 %, післяопераційна – 11 %, а при таких ускладненнях, як сепсис, кровотеча, перфорація у черевну порожнину, вона досягає 40 – 60 % [1, 2].

До теперішнього часу стандартом в лікуванні ускладнених псевдокіст ПЗ є «відкрите» оперативне втручання, що в більшості випадків передбачає виконання внутрішнього або зовнішнього дренування кісти. Слід відмітити, що при використанні «відкритих» методів лікування спостерігається низка важких післяопераційних ускладнень, довготривале перебування хворих у стаціонарі та летальність у післяопераційному періоді у межах 5 – 10 % при операціях внутрішнього дренування та 25 – 26 % при спробі радикального видалення псевдокісти [2, 6, 7, 8]. Тому лапаротомія залишається операцією вибору, але її використання не дозволяє покращити результати хірургічного лікування.

У теперішній час все більше хірургів віддають перевагу малотравматичним способам лікування псевдокіст ПЗ, які збільшують вірогідність відкладання необхідного лапаротомного втручання. Однак на теперішній час не розроблені показання та протипоказання до виконання малоінвазивних методик, а, отже, немає сучасних алгоритмів лікування хворих з ускладненими псевдокістами ПЗ [6, 7]. Тому створення діагностично-лікувального алгоритму з максимальним застосуванням малотравматичних лікувальних методик, який дозволив би індивідуалізувати лікувальну програму та забезпечити хворого тривалим лікувальним ефектом із мінімальним ризиком рецидиву захворювання та мінімальною операційною травмою — є актуальною проблемою сучасної хірургії.

Матеріали та методи досліджень

Проаналізовано результати хірургічних втручань у 390 хворих з ускладненими псевдокістами ПЗ, які знаходилися на лікуванні у хірургічних відділеннях Комунального закладу охорони здоров'я «Обласна клінічна лікарня – Центр екстреної медицини та медицини катастроф» та у відділі хірургії підшлункової залози та реконструктивної хірургії жовчовивідних проток Національного інституту хірургії

та трансплантології ім. О. О. Шалімова АМН України. Чоловіків було 265 (68 %), жінок – 125 (32 %), віком від 21 до 79 років, у середньому (43,3 ± 1,2) роки.

При діагностиці використовували класифікацію, яка запропонована D'Egidio A. та Schein M. (1991), згідно якої усі запальні псевдокісти розподіляли на 3 типи: 1 тип – 123 (31,5 %) хворих із постнекротичними кістами, які виникали після нападу гострого панкреатиту, 2 тип – 142 (36,4 %) пацієнти з постнекротичними кістами, які виникали внаслідок епізодів загострень хронічного панкреатиту, 3 тип – 125 (32,1 %) хворих із ретенційними кістами, що виникали на тлі хронічного панкреатиту, внаслідок стриктур протоків ПЗ. Для вибору оптимальних методів лікування різновидів псевдокіст ПЗ використовували класифікацію Nealon W.H. та Walser E. (2002), у якій псевдокісти розподіляли на 7 типів в залежності від співвідношення їх порожнини з протоковою системою ПЗ, а також із патологічною анатомією протоків. Так до I типу відносили псевдокісти з незмінною анатомією панкреатичної протоки та без співустя порожнини псевдокісти із панкреатичною протокою, до II типу – псевдокісти з незмінною анатомією панкреатичної протоки та із співустям порожнини псевдокісти з панкреатичною протокою, до III типу – псевдокісти з незмінною анатомією панкреатичної протоки та зі стриктурою, без співустя порожнини псевдокісти із панкреатичною протокою, до IV типу – псевдокісти з незмінною анатомією панкреатичної протоки та зі стриктурою, із співустям порожнини псевдокісти із панкреатичною протокою, до V типу – псевдокісти з незмінною анатомією панкреатичної протоки з повною обструкцією, до VI типу – хронічний панкреатит без співустя порожнини псевдокісти із панкреатичною протокою, до VII типу – хронічний панкреатит із співустям порожнини псевдокісти із панкреатичною протокою.

Усім пацієнтам виконували загально клінічні лабораторні методи дослідження крові та сечі, біохімічні дослідження крові; більшості хворим проводили дослідження онкомаркеру СА 19-9, а також використовували інструментальні методи: ультразвукову діагностику (УЗД), спіральну комп'ютерну томографію (СКТ) (з/без контрастування), ендоскопічну езофагогастродуоденоскопію (ЕЕГДС), ендоскопічну ретроградну холангіопанкреатографію (ЕРХПГ), магнітну комп'ютерну томографію (МРТ), морфологічні методи дослідження (цитологічні, гістологічні, гістохімічні та імуногістохімічні).

Результати дослідження та їх обговорення

Діагностику псевдокіст ПЗ проводили із покроковим збільшенням інвазивності дослідження. При цьому підвищувалася вірогідність встановлення вірного діагнозу. Так на етапі скринінгу та первинної спеціалізованої верифікації застосовували неінвазивні інструментальні методи (УЗД, СКТ, МРТ). Якщо діагноз не був ясним, переходили до інвазивних ендоскопічних досліджень (ЕРХПГ, ендоскопічна тонкоігольна аспірація вмісту кісти та біопсія її стінки). Виконувалося лабораторне оцінювання характеристик кістозної рідини та плазми крові пацієнта на предмет цито-морфологічних, імунологічних та біохімічних порушень. Заключним та найбільш інвазивним етапом діагностики було застосування лапароскопії та лапаротомії з патогістологічним дослідженням взятого інтраопераційно біопсійного матеріалу, що дозволяло встановити кінцевий патоморфологічний діагноз.

При УЗД псевдокісти ПЗ візуалізувалися як круглі порожнинні утворення з гладкою чіткою стінкою та дистальним акустичним посиленням. У порожнині постнекротичних відмічалися ехогенні секвестри, які у деяких випадках важко було відрізнити від пристінкових розростань кістозних пухлин ПЗ. Ехоструктура псевдокісти ставала більш комплексною при арозивній кровотечі у порожнину кісти та нагноєнні її вмісту. Чутливість УЗД діагностики псевдокіст ПЗ становила 85 %.

При СКТ псевдокісти візуалізувалися як гіподенсивні круглі рідинні скупчення з добре вираженою щільною стінкою, що розташовувалися у паренхімі ПЗ. За допомогою СКТ отримували інформацію щодо анатомічних співвідношень кістозного утворення з навколишніми тканинами та судинами, а також щодо супутніх патологічних змін: розширення та кальцифікації головної панкреатичної протоки, розширення загальної жовчної протоки, наявності артеріальних псевдоаневризм прилеглих до стінки псевдокісти. Чутливість СКТ у діагностиці псевдокіст ПЗ становила 97 %.

Використання ЕРХПГ дозволяло отримати найбільш детальне зображення протокової системи ПЗ та визначити її співустя з порожниною псевдокісти. Ця інформація необхідна була для вибору ефективного та найменш травматичного способу хірургічного лікування.

Використання МРТ з внутрішньовенним гадолінієвим контрастуванням дозволяло більш точніше діагностувати наявність секвестрів у порожнині псевдокісти та відрізняти їх від пристінкових пухлинних розростань. На Т2-зображенні псевдокіста візуалізувалася як ярке біле зображення з чіткими контурами. Реконструкція трьохмірної картини панкреатичної протоки дозволяла виявити її співустя з порожниною кісти, що украй було необхідно для визначення подальшого способу хірургічного лікування.

Інфікування псевдокіст виявлено у 228 (58,5 %) пацієнтів, кровотеча в порожнину псевдокіст – 56 (14,4 %), перфорація – 23 (5,9 %), утворення цистоплевральної нориці – 9 (2,3 %), стиснення навколишніх органів – 74 (18,9 %).

При виборі способу хірургічного лікування хворих із ускладненими псевдокістами ПЗ враховували їх розмір, локалізацію, вид ускладнення, стан головної панкреатичної протоки та її сполучення з порожниною кісти, важкість стану пацієнта та стан суміжних органів та систем.

Пункції під контролем УЗД виконані у 79 (34,6 %) хворих, дренування під контролем УЗД – у 28 (12,3 %) пацієнтів з гострими псевдокістами, розміри яких прогресивно збільшувалися, що призводило до вірогідності їх перфорації, а також у хворих з I, III, V типом за класифікацією Nealon W.H. та Walser E. (2002), з інфікованими псевдокістами без токсемії, та у пацієнтів, важкість стану яких не дозволяла виконати лапаротомне втручання. При стисненні псевдокістою суміжних органів у 5 (6,7 %) хворих застосовували пункцію псевдокісти із подальшим біохімічним, мікробіологічним та цитологічним дослідженням пунктату. При несформованих псевдокістах виконували їх дренування під контролем УЗД у 9 (12,2 %) хворих.

Зовнішнє дренування псевдокіст виконувалася у 112 (49,1 %) пацієнтів, у яких інтраопераційно виявлено макроскопічні ознаки інфікування кісти (темна рідина – гній), тонка стінка кісти, кровотеча у псевдокісту або її перфорація з розвитком перитоніту, коли накладення внутрішнього анастомозу протипоказано або технічно неможливо. Крім того, зовнішнє дренування використовувалося у хворих, важкість стану яких у момент операції не дозволяла перенести більш широке за об'ємом хірургічне втручання та у пацієнтів після неефективного пункційного дренування інфікованих псевдокіст із наростаючими симптомами септичної токсемії. Лапароскопічне зовнішнє дренування псевдокіст виконано у 9 (4 %) пацієнтів, коли неможливо було виконати внутрішньє та черезшкірне пункційне дренування під контролем УЗД. При перфорації псевдокісти одному хворому виконано пункційне дренування черевної порожнини, одному хворому – лапароскопію із санацією та дренуванням черевної порожнини. У 38 (66,9 %) хворих виконано лапаротомію: 1) з наступним прошиванням та лігіруванням судин та зовнішнім чи зовнішньо-внутрішнім дренуванням псевдокісти у 23 (41,6 %), 2) або резекцією ПЗ разом із ускладненою псевдокістою: панкреатодуоденальну резекцію (ПДР) – у 9 (16,6 %), у тому числі одному – з пластикою загальної печінкової артерії, дистальну резекцію ПЗ – у 5 (8,3 %).

При кровотечі у порожнину псевдокісти у 18 (32,1 %) пацієнтів виконано селективну або суперселективну оклюзію судини під контролем ангіографії.

При розташуванні псевдокісти на задній поверхні ПЗ та її щільному приляганні до задньої стінки шлунка, незалежно від ступеня зрілості псевдокісти у 37 (50 %) хворих виконано ендоскопічну цистогастростомію. При сформованій стінці псевдокісти виконували лапароскопічну цистоєюностомію (ЦЄС) у 14 (18,9 %) хворих та лапаротомію з ЦЄС у 9 (12,2 %) хворих.

Після ендоскопічної та лапароскопічної ЦЄС ускладнень та рецидивів псевдокіст не виникло. Тривалість пункційного лікування інфікованих псевдокіст складала від 5 до 12 діб, у середньому (7,6 ± 3,3) діб. Тривалість лікування пацієнтів із дренуванням становила від 10 до 25 діб, у середньому (17,8 ± 5,3) діб. У одного пацієнта зовнішнє дренування під контролем УЗД було неефективним, виконано лапаротомію у зв'язку з недіагностованими секвестрами. У 30,7 % хворих після лапаротомії, зовнішнього дренування інфікованих псевдокіст ПЗ утворилися зовнішні панкреатичні нориці, які у 25 % закрилися самостійно, у інших – виконано оперативне втручання з внутрішнім дренуванням нориці. Після ПДР помер один хворий на тлі кровотечі до порожнини псевдокісти та вірсунгоррагії. Загальна летальність при ускладнених псевдокістах ПЗ склала 1,2 %.

Висновки

Хворі з ускладненими псевдокістами ПЗ потребують індивідуалізованого лікувально-діагностичного підходу, який, у першу чергу, передбачає ліквідацію ускладнення з подальшим лікуванням самої псевдокісти у віддаленому періоді. У лікуванні ускладнених псевдокіст ПЗ переважно слід використовувати мініінвазивні методи та лише при неможливості їх використання або незадовільних результатах показано виконання відкритого оперативного втручання.

ЛІТЕРАТУРА

1. Копчак В. М. Особенности диагностики и хирургической тактики при кистозных опухолях поджелудочной железы / В. М. Копчак, И. М. Тодуров, В. В. Ханенко // Клінічна хірургія. — 2006. — № 1. — С. 26-29.

2. Нечитайло М.Е. Кисты и кистозные опухоли поджелудочной железы / Нечитайло М.Е., Снопок Ю.В., Булик И.И. – К.: ЧАО «Полиграфкнига», 2012. — 544 с.

3. Острые жидкостные скопления у больных острым панкреатитом. Алгоритм диагностики и лечения /М. Д. Дибиров, Г. С. Рыбаков, А. И. Шамин [и др.] // Сб. тезисов XVII международного Конгресса хирургов-гепатологов стран СНГ «Актуальные проблемы хирургической гепатологии». — 2010. — С. 37.

4. Русин В. І. Панкреатит і псевдокісти підшлункової залози / В. І. Русин, О. О. Болдіжар, А. В. Русин — Ужгород : ВЕТА – ЗАКАРПАТТЯ, 2006. — 204 с.

5. Cannon J. W. Diagnosis and management of pancreatic pseudocysts: what is the evidence? / J. W. Cannon, M. P. Callery, Jr. C. M. Vollmer // J. of the American Col. of Sur. — 2009. — Vol. 209, № 3. — P. 385-393.

6. Nealon W. H. Main pancreatic ductal anatomy can direct choice of modality for treating pancreatic pseudocysts (surgery versus percutaneous drainage) / W. H. Nealon, E. Walser // Annals of Surgery. — 2002. — Vol. 235, № 6. — P. 751-758.

7. Pancreatic pseudocyst / S. Habashi, P. V. Draganov // World Journal of Gastroenterology. — 2009. — Vol. 15, № 1. — P. 38-47.

8. The management of cystic lesions of the pancreas / P. J. Alien, M. E. Brennan // Adv. Surg. — 2007. — № 41. — P. 211-228.

ХИРУРГИЧЕСКОЕ ЛЕЧЕНИЕ ОСЛОЖНЕННЫХ ПСЕВДОКИСТ ПОДЖЕЛУДОЧНОЙ ЖЕЛЕЗЫ: МИНИИНВАЗИВНЫЕ ИЛИ «ОТКРЫТЫЕ» ВМЕШАТЕЛЬСТВА?

В. Н. Копчак,
И. А. Криворучко,
Н. Н. Гончарова

Резюме. Проанализированы результаты хирургических вмешательств у 390 больных с осложненными псевдокистами поджелудочной железы в возрасте от 21 до 79 лет. При лечении пациентов использовали индивидуализированный лечебно-диагностический поход, который, в первую очередь, был направлен на ликвидацию осложнения с последующим лечением самой псевдокисты в отдаленном периоде. В большинстве случаев использовали миниинвазивные методы, и только при невозможности их использования, развитии послеоперационнных осложнений или при неудовлетворительных результатах, выполняли «открытые» оперативные вмешательства. Длительность пункционного лечения инфицированных псевдокист составила от 5 до 12 суток, в среднем (7,6 ± 3,3) суток. Длительность лечения пациентов при использовании дренирования составила от 10 до 25 суток, в среднем (17,8 ± 5,3) суток. Общая летальность при осложненных псевдокистах составила 1,2 %.

Ключевые слова: *осложненные псевдокисты поджелудочной железы, диагностика, хирургическое лечение, миниинвазивные вмешательства.*

SURGICAL TREATMENT OF COMPLICATIONS OF PANCREATIC PSEUDOCYSTS: MINIMALLY INVASIVE OR “OPEN” INTERVENTION?

V. M. Kopchak,
I. A. Kryvoruchko,
N. M. Goncharova

Summary. The resul,ts of surgery in 390 patients with complicated pancreatic pseudocysts in age from 21 to 79 years were analyzed. For patients using an individualized medical-diagnostic campaign, which primarily was aimed at the elimination of complications following treatment with most of the pseudocyst in the longterm. In most cases, using minimally invasive methods, and only when it is impossible to use them, or the development of complications after surgery, or results are unsatisfactory, performed «open» surgery. Duration of the treatment of infected pseudocysts puncture was 5 to 12 days, on average (7,6 ± 3,3) days. Duration of treatment of patients using the drainage ranged from 10 to 25 days , on average (17,8 ± 5,3) days. Overall mortality in complicated pseudocysts was 1,2 %.

Key words: *complicated pancreatic pseudocysts, diagnosis, surgical treatment, minimally invasive surgery.*

Ф. Н. Нишанов,
А. З. Отакузиев

Андижанский Государственный медицинский институт, г. Андижан, Республика Узбекистан

© Нишанов Ф. Н., Отакузиев А. З.

МЕТОДЫ ЛИКВИДАЦИИ ОСЛОЖНЕННОЙ ОСТАТОЧНОЙ ПОЛОСТИ ПОСЛЕ ЭХИНОКОККЭКТОМИИ ПЕЧЕНИ

Резюме. Авторы анализируют результаты пункционно-дренажного метода лечения 76 больных с остаточными полостями после эхинококкэктомии печени. Авторы заключают, что возможности УЗИ и рентгенотелевидения визуализировать остаточную полость вне зависимости от ее состояния, определять ее топографию, размеры и с помощью специальных приспособлений производить точную пункцию, позволяет значительно сократить длительность самой операции и время лучевой нагрузки на пациента и врача, выполняющего чрескожную пункцию.

Ключевые слова: *эхинококкэктомия, остаточная полость, чрескожная пункция.*

Введение

Республика Узбекистан является одним из эндемических очагов эхинококкоза, хронически протекающего паразитарного заболевания, частота которого имеет тенденцию к устойчивому росту. Поиски путей, направленных на совершенствование методов хирургического лечения этого тяжелого заболевания являются весьма важной научной и практической задачей здравоохранения [3, 4].

Экономические потери от эхинококкоза, связанные с длительной нетрудоспособностью и инвалидизацией больных, возводят эту инвазию до уровня социальной проблемы. Причиной инвалидизации больных является не только рецидив заболевания» но и обширные деформирующие послеоперационные рубцы, осложненные остаточные полости, гнойные лигатурные свищи, послеоперационные грыжи, спаечный процесс брюшной полости и др., т. е. следствия обширных травматичных доступов [2, 7].

Возможности современной хирургической техники значительно расширили варианты возможной обработки остаточной полости с целью её радикальной ликвидации, однако до конца не решили проблему возникновения осложненных остаточных полостей.

Малоинвазивные способы вмешательства, к числу которых относится чрескожные чреспеченочные пункции и дренирования остаточной полости, все больше и больше стали находить применение в хирургической практике [2, 3, 5, 6, 8, 10]. Внедрение этого метода в практику позволяет улучшить ближайшие исходы лечения эхинококковых кист печени у больных с повышенным хирургическим риском и даст возможность без повторных операций ликвидировать остаточные полости или рецидивные паразитарные кисты [2, 7, 9].

Учитывая вышеуказанное, становится особенно актуальной необходимость внедрения принципиально новых, малотравматичных, экономически целесообразных вмешательств, каковыми являются пункционно-дренажный способ лечения осложненных остаточных полостей.

Цель исследования

Улучшение результатов хирургического лечения эхинококкоза печени, путем внедрения малоинвазивных методов хирургической коррекции осложненной остаточной полости печени после эхинококкэктомии.

Материалы и методы исследований

За период с 1998 по 2013 годы на базе кафедры хирургических болезней 6-7 курсов АГМИ на стационарном лечении находилось 829 больных перенесших оперативные вмешательства по поводу эхинококкоза печени (ЭП). Среди этих больных были пациенты с первично-диссеминированной формой эхинококкоза печени (11), с рецидивным (90) и с диссеминацией эхинококкоза печени (47). Из них женщины составили 517 (62,3 %) пациентов, а мужчины — 312 (37,6 %).

Наиболее часто данная инвазия поражала сельское население — 525 больных или 63,3 %, вместе с тем значительно возрос уровень заболеваемости среди городского населения — 304 пациента или 36,7 %. Основной контингент оперированных больных составили лица трудоспособного возраста 19-44 лет (77,9 %).

Пункционно-дренажному методу лечения подвергнуты 76 (9,1 %) больных, из них 46 (5,5 %) — оперированы в нашей клинике, остальные 30 (3,6 %) — переведены из других лечебных учреждений Ферганской долины, у которых в послеоперационном периоде было

диагностировано скопление жидкости в остаточной полости (желчь, гной или другие патологические жидкости).

Всем больным проводилось комплексное исследование, которое включало общеклинические анализы крови, рентгенография грудной клетки и брюшной полости, ультразвуковое сканирование (УЗС), по показаниям компьютерная томография.

Изучение причин возникновения нагноения или скопления жидкости (среозный, геморрагический, желчный) в остаточной полости (ОП) показало, что причиной служило: позднее обращение больных и позднее выявление эхинококкоза с осложненными формами; утолщенная и плотная фиброзная капсула, оставление в полости незамеченных желчных свищей, неполная остановка кровотечения из краев раны фиброзной капсулы во время операции; наличие воспаления на внутренней поверхности фиброзной капсулы.

Показанием для пункционно-дренажного метода явилось наличие жидкостного образования и густой массы размером более 3 см, гомогенного округлого жидкостного образования, признаки интоксикации, повышение температуры и болезненность. При ультразвуковом исследовании (УЗИ) жидкостное образование в остаточной полости размером от 3-5 см отмечено у 47 больного, густая масса размером 6-10 см у 17 больных, гомогенное образование более 10 см у 12 больных.

Выбор места пункции определялся сегментарной локализацией, остаточной полости. У 37 пациентов при локализации ОП в правой доле, пункцию ОП производили в VI-VIII межреберье по среднеподмышечной линии и у 16 больных в VII межреберье по среднеключичиной линии, по этой линии ниже реберной дуги 10 больных, у 13 больных при локализации в левой доле, пункцию производили по парастернальной линии на 3 см ниже края мечевидного отростка.

Чрескожные пункции ОП осуществляли в операционной, оснащенной ультразвуковой аппаратурой Aloka SSD 260 (Япония) и рентгентелевизионной установкой фирмы «FISCHER IMAGING corporation» (Германия). Монитор рентгентелевизионного канала устанавливали в противоположной от хирурга стороне стола на расстоянии 2-3 м в прямом поле зрения. Педальный выключатель высокого напряжения находится у правой ноги.

Методика: после обработки операционного поля, пациента обкладываем стерильными простынями и под контролем УЗС «Aloca» SSD 260 (Япония) определяется наиболее безопасная точка для пункции остаточной полости вне сосудисто-секреторных образований, затем в асептических условиях под местной анестезией и при динамическом наблюдении УЗС с помощью «адаптера» производится её пункция иглой «Chiba» № 18. Затем фиксируем изображение на экране УЗ монитора и по траектории (пунктирной линии) вычисляем расстояние от кожи до середины ОП, что соответствует допустимой глубине пункции (допустимая глубина введения иглы при анестезии). После того как произведена пункция остаточной полости, снимается УЗ датчик, извлекается мандрен и по игле производится аспирация основной массы жидкости, количество которой зависит от ее объема и размера ОП, и дальнейшие манипуляции выполняются под контролем рентгенотелевидения.

Под контролем рентген-аппарата «FISCHER IMAGING corporation» через пункционную иглу в остаточную полость вводится контрастный препарат и оценивается её размеры, форма, внутренняя структура и соотношение с близлежащими тканями. По просвету иглы проводится проводник, по которому в остаточную полость поочередно вводятся дилятаторы № 9, а затем № 10. После удаления дилятатора № 9, по внутреннему просвету дилятатора № 10 в остаточную полость устанавливается дренажная трубка типа pig-tail № 8. Удаляются дилятатор № 10 и проводник, дренажную трубку фиксируют к коже. Весь процесс пункции и дренирования остаточной полости выполняется под динамическим наблюдением со стороны УЗС и под контролем рентгентелевизионной установки.

После дренирования ОП вначале неоднократно промывали через установленный дренаж до получения чистых промывных вод растворами фурациллина (1:5000), гипертонический раствор натрия хлорида (20 %) экспозицией 7-10 минут обладающий склерозирующим эффектом, антисептическим раствором диоксидина (10 %) и раствором метрогила.

Через 8-12 часов после лечебной процедуры всем больным рекомендовали активизацию положения (вставание с постели, ходьба). Это имело наиболее важное значение для адекватного оттока отделяемой жидкости из остаточной полости и профилактики вторичных осложнений.

Результаты исследований и их обсуждение

У всех 829 больных в плановом порядке, после соответствующей подготовки выполнена операция эхинококкэктомия печени. В клинике применялись все известные на сегодняшний день методики хирургических вмешательств. При этом выбор метода хирургического лечения зависел от локализации кисты, её размера, числа кист и характера осложнений. После эхинококкэктомии остаточную полость обрабатывали комплексно и последовательно

2 % раствором формалина, горячим фурацилином (70-75 ^{0}С), 96 % спиртом, 5 % йодной настойкой и коагулировали края фиброзной капсулы электрокаутером (удостоверение на рац. предложение № 826. — 19.12.2011). При выборе метода ликвидации остаточной полости после эхинококкэктомии отдавали предпочтение способу инвагинации краев фиброзной капсулы внутрь с дренированием, тампонаде круглой связкой печени или участком большого сальника на питающем сосуде. При выборе способа оперативного доступа отдавали предпочтение методике «косой» минилапаротомии, особенно при локализации кисты в IV, V и VI сегментах печени, при этом одиночная киста или множественная значения не имело. При диссеминации процесса выполняли верхнесрединный доступ, при локализации кист в VI-VII-VIII сегментах печени, брюшной полости и малом тазу, применяли раздельный доступ с сохранением брюшной стенки над и под пупком до 8 см. При локализации в VII-VIII сегментах печени, большом сальнике и селезенке применяли тотально-срединный доступ с использованием ретрактора Сигала.

Наиболее грозным осложнением раннего периода после эхинококкэктомии печени является внутреннее кровотечение. При этом успех лечения зависит от своевременной диагностики возникшего осложнения и адекватной тактики хирурга. У 4 больных в раннем послеоперационном периоде развилась клиническая картина внутреннего кровотечения, по поводу которого была выполнена релапаротомия. У 2 больных показанием к релапаротомии послужило кровотечение из края фиброзной капсулы, что диагностировано в течение первых суток после операции. В одном случае причиной релапаротомии явилось кровотечение из рассеченной спайки брюшной полости.

На 4 случая релапаротомии, выполненных по поводу внутреннего кровотечения, отмечен один летальный исход — 0,3 %, причиной которого явилась острая сердечно-сосудистой недостаточность.

Не менее грозным, и вместе с тем представляющим особую проблему в плане хирургической коррекции ранним осложнением является нагноение остаточной полости. Признаками нагноившейся остаточной полости являются повышение температуры тела, болевой синдром и наличие жидкостного образования в печени, высокие показатели СОЭ и резкое смешение лейкоцитарной формулы влево, признаки интоксикации.

Мы имеем опыт наблюдения и лечения 76 больных с осложненными остаточными полостями после эхинококкэктомии печени. Из них 46 больных оперированы в нашей клинике, остальные 30 — переведены из других лечебных учреждений. После комплексного обследования и тщательной эхоскопической диагностики выполняли малоинвазивную методику пункции и дренирования остаточной полости по описанной выше методике. Применив малоинвазивную методику хирургической коррекции возникших осложнений, мы смогли избежать повторного оперативного вмешательства и добиться улучшения состояния пациента.

Регулярный контроль за динамикой размеров, объема, характера дренированной остаточной полости осуществляли посредством УЗИ и фистулографии. После пункционно-дренажного лечения остаточных полостей в течение 3-4 дней ОП промывали 2-3 раза в сутки, в дальнейшем 1-2 раза. Эту процедуру проводили под контролем УЗИ и при этом определяли размеры остаточной полости, местонахождение дренажа, количество и характер отделяемой жидкости. Начиная с 6-7 суток после полного очищения полости, всем больным проводили склеротерапию стимулирующий рост соединительной ткани и уменьшающий размер остаточной полости.

К первым суткам после пункционного дренирования выделение из дренажа уменьшалось, при наличии нагноения ОП температура тела нормализовалась, общее состояние улучшилось у всех больных. В динамике у 33 пациентов уже на 3 сутки при контрольном УЗИ отмечали уменьшение размеров ОП, дренажную трубку удалили на 12 сутки, когда при промывании ОП, жидкость встречала сопротивление. У 24 больных по мере закрытия полости объем вводимого антисептического раствора уменьшился на 4 сутки, на 15 сутки избыточная инстилляция проявлялась обратной струей жидкости и появлением болевых ощущений у больного, дренаж удален на 18 сутки после контрольного УЗИ.

В послеоперационном периоде каких-либо осложнений, связанных с пункционно-дренажным методом не наблюдали. Отмечалась лишь умеренная воспалительная реакция вокруг дренажной трубки у 7 больных, которая после соответствующего локального лечения быстро регрессировали.

В зависимости от размеров остаточной полости, у 19 пациентов дренаж сохраняли от 2 до 6 месяцев и удаляли после контрольного УЗИ. После удаления дренажа проводили УЗИ контроль через 1, 3, 6-12 месяцев. Во всех случаях при нагноившихся остаточных полостях до и после пункционного дренирования полости больным назначали антибиотикотерапию, белковые кровезаменители, электролитные растворы, а также антипаразитарную химиотерапиютерапию альбендазолом из расчета 12 мг/кг с подсолнечным маслом из расче-

та 1: 20 и эссенциале форте (3 капсулы в день) в течение 1 месяца. При тяжелом состоянии больных проводили гемотрансфузию крови. В применении наркотических аналгетиков, как правило, необходимости не было.

Выводы

Пункция и дренирование осложненной остаточной полости после эхинококкэктомии печени, под контролем УЗИ и рентгентелевидения — эффективный метод хирургической коррекций возникшего осложнения, обеспечивающий безопасность, минимальную инвазивность, раннюю активизацию оперированных, позволяющий избежать выполнения тяжелой и травматичной релапаротомии.

Возможности УЗИ и рентгенотелевидения визуализировать ОП вне зависимости от ее состояния, определять ее топографию, размеры и с помощью специальных приспособлений (адаптер) производить точную пункцию, позволяет значительно сократить длительность самой операции и время лучевой нагрузки на пациента и врача, выполняющего чрескожную чреспеченочную пункцию ОП.

Малоинвазивные методы хирургической коррекции позволяют существенно снизить травматичность операции, что чрезвычайно актуально в хирургии эхинококкоза.

На основании имеющегося клинического опыта считаем, что пункционно-дренажный способ лечения ОП под контролем УЗИ и рентгентелевидения в силу малой травматичности должна найти широкое применение, прежде всего, при интрапаренхиматозных и нагноившихся ОП, особенно у больных с повышенным хирургическим риском.

ЛИТЕРАТУРА

1. Дренирование остаточной полости под контролем эхографии / К. М. Мадартов, А. Дусбаев [и др.] // Анналы хирургической гепатологии. — 2005. – Т. 10. — № 2. — С. 118.

2. Методы интервенционной радиологии у больных эхинококкозом печени / А. В. Андреев, В. Сахно [и др.] // Анналы хирургической гепатологии. – 2005. — Т. 10. — № 2. — С. 98-99.

3. Каримов Ш. И., Малоинвазивные вмешательства в хирургии эхинококкоза печени / Ш. И. Каримов, Н. Ф. Кротов, С. Мамараджабов // Хирургия Узбекистана. — 2008. — № 4 — С. 63-67.

4. Нишанов Х. Т., Пункционно-дренажное лечение полостных образований печени / Х. Т. Нишанов, А. Р. Ярие в, Ш. У. Кунишев // Хирургия Узбекистана. — 2008. — № 3 — С. 46.

5. Показания к дренажно-аспирационной эхинококкэктомии из печени с помощью ультразвукового исследования / Ж. О. Белеков, К. С. Исмашов [и др.] // Анналы хирургической гепатологии 2005. — Т. 10. — № 2. — С. 103-104.

6. Пункционный метод лечения эхинококковых кист печени под контролем ультразвукового исследования / А. В. Гаврилин, Г. И. Кунцевич [и др.] // Хирургия. 2002. — № 8. — С. 39-46.

7. Шевченко Ю. Л. Эволюция методов хирургического лечения эхинококкоза печени / Ю. Л. Шевченко, С. С. Харнас, А. В. Самохвалов // Хирургия. 2007. — № 7. — С. 49-55.

8. Ысмайлов К. С. Дренажно-аспирационная эхинококкэктомия печени под контролем ультрасонографии / К. С. Ысмайлов // Автореф. дис. канд. мед наук. Бишкек 2007. — 22 с.

9. Duta C.Percutaneous treatment of the liver hydatid cysts under sonographic guidance / C. Duta, M. Pascut, D. Bordos // Chirurgia. — 2002. — Vol. 97, № 2. — P. 173-177.

10. PAIR as percutaneous treatment of hydatid liver cysts / V. Pelaez, C. Kugler [et al.] // Acta. Trop. — 2000. — Vol. 75, № 2. — P. 197-202.

МЕТОДИ ЛІКВІДАЦІЇ УСКЛАДНЕНОЇ ЗАЛИШКОВОЇ ПОРОЖНИНИ ПІСЛЯ ЕХІНОКОКЕКТОМІЇ ПЕЧІНКИ

Ф. Н. Нішанов, А. З. Отакузієв

Резюме. Проаналізовано результати пункційно-дренажного методу лікування 76 хворих із залишковими порожнинами після ехінококектомії печінки. Автори роблять висновок, що можливості УЗД і рентгенотелебачення візуалізувати залишкову порожнину незалежно від її ситану, визначити її топографію, розміри та за допомогою спеціальних пристроїв зробити точну пункцію, дозволяє значно скоротити час самої операції та час променевого навантаження на пацієнта і лікаря, який виконує чрезшкіряну пункцію.

Ключові слова: *ехінококектомія, залишкова порожнина, чрезшкіряна пункція.*

METHODS OF ELIMINATION COMPLICATED OF RESIDUAL CAVITY OF THE LIVER AFTER ECHINOCOCCECTOMY

F. N. Nishanov, A. Z. Otakuziev

Summary. The authors analyze the results of puncture-drainage treatment for 76 patients with residual cavity after liver echinococcectomy. The authors conclude that, the ability of ultrasound and TV-X-ray investigation to visualize residual cavity regardless of its condition, determine its topography, size, and with the help of special equipment to produce accurate puncture can significantly shorten the surgery time and radiation exposure to the patient and the doctor performing the percutaneous puncture.

Key words: *echinococcectomy, residual cavity, performing the percutaneous puncture.*

Е. Д. Хворостов, С. А. Бычков, Р. Н. Гринёв

Харьковский национальный университет имени В. Н. Каразина

© Хворостов Е. Д., Бычков С. А., Гринёв Р. Н.

ЭВОЛЮЦИЯ ХИРУРГИЧЕСКОЙ ТАКТИКИ В КОРРЕКЦИИ ЖЕЛЧЕИСТЕЧЕНИЙ ПОСЛЕ ЛАПАРОСКОПИЧЕСКОЙ ХОЛЕЦИСТЭКТОМИИ С ИСПОЛЬЗОВАНИЕМ МИНИИНВАЗИВНЫХ ТЕХНОЛОГИЙ

Резюме. В работе проведен анализ результатов хирургического лечения 8731 больного желчеокаменной болезнью, которым выполнили лапароскопическую холецистэктомию. Желчеистечение в послеоперационном периоде наблюдали у 43 (0,5 %) больных. Разработанная хирургическая тактика основана на данных УЗИ и ЭРХПГ и позволяет улучшить результаты лечения и избежать гнойно-септических осложнений и летальных исходов. Миниинвазивные эндоскопические и пункционные, под контролем УЗИ, методы лечения были эффективны у 12 (27,9 %) больных.

Ключевые слова: *желчекаменная болезнь, лапароскопическая холецистэктомия, желчеистечение, хирургическая тактика, релапароскопия*

Введение

Лапароскопическая холецистэктомия (ЛХЭ) в настоящее время получила широкое распространение в лечении различных форм желчеокаменной болезни (ЖКБ). Несмотря на достаточно большой накопленный опыт выполнения ЛХЭ и её высокую эффективность, возможность возникновения интра- и послеоперационных осложнений, существенно влияющих на результаты оперативного лечения, пролонгирующих сроки послеоперационного периода и в значительной мере определяющих исход заболевания остается достаточно высокой [2, 4]. Ведущее место в структуре послеоперационных осложнений после ЛХЭ занимает наружное или внутрибрюшное желчеистечение (ЖИ) в раннем послеоперационном периоде, которое следует рассматривать как самостоятельную проблему, поскольку оно может иметь очень серьёзные последствия и быть опасным для жизни. Основными причинами послеоперационного ЖИ могут быть негерметичность культи пузырного протока, аберрантные печеночно-пузырные протоки ложа желчного пузыря — ходы Люшка и ятрогенные повреждения магистральных желчных протоков [1, 3].

Цели исследования

Улучшение результатов хирургического лечения больных ЖКБ, у которых развилось наружное или внутрибрюшное ЖИ путём разработки показаний и технического совершенствования применения релапароскопии, трансдуоденальных эндоскопических вмешательств, пункционных методов под контролем УЗИ и их комбинаций, для снижения числа лапаротомных операций.

Работа выполнена в соответствии с комплексной научно-исследовательской работой кафедры хирургических болезней Харьковского национального университета имени В. Н. Каразина «Разработка малоинвазивных оперативных вмешательств в лечении больных желчнокаменной болезнью, язвенной болезнью желудка и двенадцатиперстной кишки», № 0100U005308.

Материал и методы исследования

Проведен анализ результатов хирургического лечения 8731 пациента по поводу различных форм ЖКБ в клинике хирургических болезней Харьковского национального университета имени В. Н. Каразина с 1994 по 2013 год. Всем больным была выполнена ЛХЭ. Диагностическая программа включала в себя стандартное общеклиническое обследование, УЗИ, ФЭГДС, по показаниям — ЭРХПГ, КТ и МРТ брюшной полости. Все вмешательства завершали дренированием брюшной полости одним либо двумя дренажами. В раннем послеоперационном периоде у 43 (0,5 %) больных отмечено ЖИ. Женщин было 37 (86 %), мужчин — 6 (14 %). Средний возраст пациентов составил (56,7±6,4) года.

ЖИ наблюдалось у 11 (25,6 %) больных, оперированных по поводу хронического холецистита, и у 32 (74,4 %) — по поводу острого холецистита. У 35 (81,4 %) больных отмечалось поступление желчи по дренажу, а у 8 (18,6 %) пациентов — скопление желчи в брюшной полости диагностировано после удаления дренажей по данным УЗИ.

Следует отметить, что из данной группы нами были исключены больные, причиной ЖИ

у которых были ятрогенные повреждения магистральных внепеченочных желчных протоков.

Результаты исследований и их обсуждение

Нами изучена частота и причины ЖИ в раннем послеоперационном периоде. Для оценки послеоперационного ЖИ мы учитывали как суточный дебит желчи по дренажам брюшной полости, так и данные УЗИ – определяли объём отграниченного скопления жидкости в проекции ложа удаленного желчного пузыря, а также локализацию и объём свободной жидкости в брюшной полости.

У 18 (41,9 %) больных ЖИ с выделением желчи по дренажу в объеме 150–200 мл в сутки и при отсутствии клиники желчного перитонита при УЗИ выявлен выпот с незначительным жидкостным образованием в ложе желчного пузыря, что потребовало проведения активной аспирации, антибактериальной и дезинтоксикационной терапии. На фоне проводимого консервативного лечения под контролем УЗИ наблюдали уменьшение выпота в области ложа желчного пузыря. ЖИ по контрольному дренажу наблюдалось в течение 3–5 суток и заканчивалось под воздействием консервативной терапии без отдаленных осложнений.

При наличии ЖИ по контрольному дренажу более 200 мл в течение 2–3 суток после операции, 16 (37,2 %) больным проводили УЗИ брюшной полости, ЭРХПГ, при необходимости — декомпрессию билиарного дерева путём эндоскопической папиллотомии или с проведением назобилиарного дренажа. Патогенетически обоснованным методом лечения послеоперационного ЖИ является декомпрессия билиарной системы. У 8 пациентов ЭПСТ с назобилиарным дренированием оказалось эффективным и ЖИ было купировано в течение 5–8 суток. При безуспешности или неэффективности ЭРХПГ, сохранении либо усилении болей в животе, симптомов интоксикации и раздражения брюшины 8 больным была выполнена релапароскопия. При санационной релапароскопии без технических трудностей выполняли дополнительную электрокоагуляцию ложа желчного пузыря, клипирование ходов Люшка или несостоятельной культи пузырного протока, адекватную санацию и дренирование брюшной полости. Если в ходе выполнения релапароскопии возникали сомнения в отсутствии ятрогенного повреждения внепеченочных желчных протоков, то обязательным считали выполнение интраоперационной холангиографии через культю пузырного протока, что было произведено 3 пациентам. У 9 (20,9 %) больных скопление желчи в брюшной полости было выявлено по данным УЗИ после удаления дренажей. У 5 (11,6 %) из них выполнялась релапароскопия с санацией брюшной полости и дренированием, а у 4 (9,3 %) — ограниченное скопление желчи в подпеченочном пространстве эвакуировано пункционным методом под контролем УЗИ.

Осложнений при применении данной тактики не наблюдалось. Лапаротомия была выполнена у 3 больных. У 2 пациентов лапаротомия, санация и дренирование брюшной полости была выполнена по поводу разлитого желчного перитонита на ранних этапах освоения лапароскопических технологий и в 1 (2,9 %) случае — при выявлении краевого повреждения правого печеночного протока – произведено ушивание дефекта и дренирование холедоха по Вишневскому.

Гнойно-септических осложнений и летальных исходов в наших наблюдениях не было. При наблюдении за больными в отдаленном послеоперационном периоде (от 1 года до 12 лет) клинических данных по развитию стриктур магистральных желчных протоков не выявлено.

Выводы

1. Желчеистечение в послеоперационном периоде в настоящее время является одним из наиболее частых осложнений ЛХЭ.
2. Дренирование подпеченочного пространства после ЛХЭ способствует ранней диагностике послеоперационных осложнений в виде желчеистечения.
3. Ультразвуковое исследование способствует выбору адекватной хирургической тактике при желчеистечении.
4. При появлении желчного отделяемого по контрольному дренажу в объеме не более 200 мл в сутки с тенденцией к уменьшению и отсутствие накопления желчи внутрибрюшинно и клиники желчного перитонита можно ограничиться проведением консервативной терапии.
5. При желчеистечении более 200 мл в сутки, необходимо выполнение эндоскопической ретроградной холангиографии с целью диагностики повреждения магистральных желчных протоков, при подтверждении травмы гепатикохоледоха показана реконструктивная операция лапаротомным доступом.
6. Желчеистечение по дренажу, сопровождающиеся явлениями желчного перитонита либо значительным скоплением желчи в брюшной полости при отсутствии травмы гепатикохоледоха требует выполнения релапароскопии, которая носит не только диагностическую, но и лечебную направленность.
7. Комплексное применение релапароскопии, трансдуоденальных эндоскопических вмешательств и пункционных методик позволяет существенно уменьшить число лапаротомных операций для коррекции возникших осложнений.

ЛИТЕРАТУРА

1. Диагностика и лечение желчеистечения в ранние сроки после холецистэктомии // А. А. Соколов, Н. А. Кузнецов, Э. Н. Артёмкин [и др.]// Сибирский медицинский журнал. — 2009. — Т.89, № 6. — С. 143–146.

2. Лапароскопические технологии и их интеграция в билиарную хирургию / А. В. Малоштан, В. В. Бойко, А. М. Тищенко, И. А. Криворучко. — Х. : СИМ, 2005. — 367 с.

3. Наружное желчеистечение при различных способах холецистэктомии: диагностика и лечение // А. Г. Бебуришвили, Е. Н. Зюбина, А. Н. Акинчиц [и др.] //Анналы хирургической гепатологии. — 2009. — Т. 14, № 3. — С. 18–21.

4. Нестандартные лапароскопические операции при технически сложных холецистэктомиях // В. В. Грубник, А. И. Ткаченко, М. В. Прикупенко [и др.] // Шпитальна хірургія. — 2013. — № 1(61). — С. 32–35.

ЕВОЛЮЦІЯ В ХІРУРГІЧНІЙ ТАКТИЦІ В КОРЕКЦІЇ ЖОВЧОВИТІКАНЬ ПІСЛЯ ЛАПАРОСКОПІЧНОЇ ХОЛЕЦИТЕКТОМІЇ ІЗ ЗАСТОСУВАННЯМ МІНІІНВАЗИВНИХ ТЕХНОЛОГІЙ

Є. Д. Хворостов,
С. О. Бичков, Р. М. Гриньов

Резюме. У роботі проведено аналіз результатів хірургічного лікування 8731 хворого на жовчекам'яну хворобу, яким виконали лапароскопічну холецистектомію. Жовчовитікання в післяопераційному періоді спостерігали у 43 (0,5 %) хворих. Розроблена хірургічна тактика базується на даних УЗД та ЕРХПГ і дозволяє поліпшити результати лікування, уникнути гнійно-септичних ускладнень та летальних випадків. Мініінвазивні ендоскопічні та пункційні, під контролем УЗД, методи лікування були ефективними у 12 (27,9 %) хворих.

Ключові слова: *жовчекам'яна хвороба, лапароскопічна холецистектомія, жовчовитікання, хірургічна тактика, релапароскопія.*

EVOLUTION OF SURGICAL TACTICS AT BILE LEAKAGE CORRECTION AFTER LAPAROSCOPIC CHOLECYSTECTOMY USING MINIMALLY INVASIVE TECHNOLOGIES

E. D. Khvorostov,
S. A. Bychkov,
R. N. Grynyov

Summary. The paper analyzes the results of surgical treatment of 8731 patients with cholelithiasis who underwent laparoscopic cholecystectomy. Postoperative bile leakage was observed in 43 (0,5 %) patients. Developed surgical technique based on ultrasound data and ERCP and can improve the results of treatment and avoid septic complications and lethal outcomes. Minimally invasive endoscopic and puncture under ultrasound treatments were effective in 12 (27,9 %) patients.

Key words: *cholelithiasis, laparoscopic cholecystectomy, bile leakage, surgical tactics, relaparoscopy.*

С. І. Саволюк

Вінницький національний медичний університет ім. М. І. Пирогова

©. Саволюк С. І.

ПОРІВНЯЛЬНИЙ АНАЛІЗ ПІСЛЯОПЕРАЦІЙНОЇ БЕЗПЕКИ МЕТОДІВ ХІРУРГІЧНОГО ЛІКУВАННЯ ХВОРИХ З НЕПУХЛИННОЮ ОБТУРАЦІЙНОЮ ЖОВТЯНИЦЕЮ

Резюме. У роботі представлені результати хірургічного лікування 510 хворих з непухлинною обтураційною жовтяницею. Стратифікація хворих за способом та методами біліарної декомпресії дозволила проаналізувати вплив вибору методу хірургічного лікування на ступінь печінкової дисфункції в післяопераційному періоді шляхом змін динаміки її прогностичних предикторів. Завдяки цьому здійснена оцінка ступеня післяопераційної безпеки стосовно можливої ініціації та прогресування проявів постдекомпресійної дисфункції печінки традиційних та малоінвазивних методів зовнішньої та внутрішньої біліарної декомпресії.

Ключові слова: *непухлинна обтураційна жовтяниця, методи хірургічної біліарної декомпресії, ступінь післяопераційної безпеки, постдекомпресійна дисфункція печінки, критичний момент постдекомпресійного періоду.*

Вступ

Незважаючи на агресивне впровадження методів малоінвазивної корекції доброякісної біліарної патології, перебіг якої ускладнився проявами непухлинної обтураційної жовтяниці (НПОЖ), та сучасні досягнення технологій інтенсивної терапії, результати комплексного хірургічного лікування не задовольняють науковців, що стосується показників як раннього післяопераційного періоду, так і віддалених наслідків [3, 6]. Якщо в ранньому післяопераційному періоді результати хірургічної корекції визначаються структурою гнійно-септичних ускладнень та розвитком і прогресуванням дисфункції скомпрометованої печінки, декомпенсація якої відіграє вирішальне значення в ініціації проявів поліорганної дисфункції [2, 5], то віддалені результати визначаються ступенем радикальності втручання, частотою рецидивів патології, ефективністю реабілітації, що в сукупності формують якість життя, що є визначальним критерієм оптимальності досягнення віддалених результатів хірургічного лікування. Досягти суттєвого прориву в забезпеченні неускладненого перебігу післяопераційного періоду можливо шляхом оцінки впливу різних хірургічних методів біліарної декомпресії на перебіг післяопераційного періоду з позиції їх впливу на функціональний стан печінки та можливість прогнозування постдекомпресійних його порушень, що забезпечить об'єктивне підґрунтя для створення прогностичних системи та комплексу періопераційних превентивних заходів [1, 4].

Мета роботи

Оцінка ступеня післяопераційної безпеки традиційних та малоінвазивних методів хірургічного лікування хворих з НПОЖ з позиції динаміки прогностичних предикторів постдекомпресійної дисфункції печінки в ранньому післяопераційному періоді.

Матеріали та методи досліджень

Наукове спостереження ґрунтується на результатах оперативної корекції 510 хворих з верифікованою НПОЖ, що знаходилися на лікуванні в хірургічній клініці кафедри хірургії № 2 Вінницького національного медичного університету ім. М. І. Пирогова впродовж 2008-2013 рр.

Середній вік пацієнтів становив (61,7±0,61) років: жінок 61,6 % (314) (62,4±0,79), чоловіків – 38,4 % (196) (60,6±0,96). Гендерно-віковий розподіл виявив, що хворі працездатного віку (до 60 років) становили 38,2 % (195), натомість, після 60 років – 61,8 % (315): 60-69 років 148 (29 %), понад 70 років – 167 (32,8 %). У 84 % (428) супутня патологія, причому по 1 захворюванню в 37,3 % (190), а по 2 – 21,6 % (110), по 3 – 16,7 % (85), по 4 – 8,4 % (43), без соматичної патології — 16 % (82).

Контрольна група сформована з 260 хворих, вік – (60,6±0,85) років: жінок – 63,5 % (165) (61,8±1,11), чоловіків – 36,5 % (95) (58,7±1,27); основна група – 250, вік – (62,8±0,88) років: жінок – 59,6 % (149) (63,0±1,12), чоловіків – 40,4 % (101) (62,4±1,40).

Серед причин ОЖНПЕ на долю первинного та резидуального холедохолітіазу припадало

80,8 (412) та 5,8 % (30) відповідно (загалом 86,6 % (442)), їх поєднання з іншими ускладненнями ЖКХ – у 9,8 (50) та 3,6 % (18) (загалом 13,4 % (68)). Так, поєднання первинного холедохолітіазу з доброякісними стенозами протоків спостерігалось в 3 % (15) (за Bismuth I – 9 (1,8 %), II – 5 (1,0 %), III – 1 (0,2 %)), з рубцевими стриктурами протоків – у 4,2 % (22) (за Bismuth I – 8 (1,5 %), II – 10 (1,9 %), III – 4 (0,8 %)), зі стенозуючим папілітом – у 2,6 % (13). Поєднання резидуального холедохолітіазу з рубцевими стриктурами протоків — у 2 % (10) (Bismuth I – 2 (0,4 %), II – 6 (1,2 %), III – 2 (0,4 %)), зі стенозуючим папілітом – у 1 % (5), стенозуванням ХДА – у 0,6 % (3). Після 6 доби виникнення ОЖНПЕ госпіталізовано 57,6 % (294) хворих, з них до 14 діб 33,7 % (172), 23,9 % (122) після 14 діб – до 21 доби 20,4 % (104), після 21 доби – 3,5 % (18). У 73,4 % (374) рівень загального білірубіну перевищував 100 мкмоль/л, з них 42,2 % (215) – 101—200; 24,5 % (125) – 201-300; 6,7 % (34) – більше за 301мкмоль/л.

Ступінь ГПН визначався за В. А. Вишневським (2003), для деталізації легкого ступеня модифіковано критерії В. П. Зиневича (1986), згідно з якими група з білірубінемією менше 100 мкмоль/л розподілена на: 1 група – компенсована стадія ГПН – рівень білірубіну менше 50 мкмоль/л, яка за Астапенко В. Г. (1985), Е. В. Родонежской (2001) визначена як латентна стадія ГПН (62 (12,2 %) – контрольна 32 (6,3 %), основна 30 (5,9 %); 2 група – субкомпенсована стадія ГПН (легкий ступінь) – білірубінемія 50-100 мкмоль/л (74 (14,4 %) – контрольна 38 (7,4 %), основна 36 (7,0 %)). Стадія декомпенсації (білірубінемія 101-200 мкмоль/л) відповідає середньому ступеню ГПН, оскільки рівень 101 мкмоль/л є граничним, що засвідчує порушення всіх функцій печінки (215 (42,2 %) – контрольна 110 (21,6 %), основна 105 (20,6 %)), термінальна стадія (білірубінемія більше 201 мкмоль/л) – важкій ГПН (159 (31,2 %) – контрольна 80 (15,7 %), основна 79 (15,5 %)). Враховуючи вплив ГПН та супутньої патології на вихідну тяжкість, у задовільному стані госпіталізовано 64 (12,5 %), середньої тяжкості – 254 (49,8 %), тяжкому – 172 (33,7 %), вкрай тяжкому – 20 (4,0 %). Градація за анестезіологічним ризиком: II ступінь за ASA 11,4 % (58), III – 50,4 % (257), IV – 38,2 % (195).

В основі дослідження лежить аналіз комплексного лабораторного моніторингу маркерів 9 синдромів: ССЗВ, імунореактивність, антиоксидантного дисбалансу, цитопатичної гіпоксії, ендотеліальної дисфункції, функціонального стану печінки, ендотоксемії, ліпідного та вуглеводного обмінів (62 показника, 10 стандартних індексів). Їх зміни визначались на момент госпіталізації, після передопераційної підготовки, на 1, 3, 5, 7, 9, 12, 15, 18 післяопераційну добу.

ССЗВ оцінювався за визначенням фібриногену, неорганічного фосфору, СРБ, цитокінів – прозапальних (ФНПα, ІЛ-1, 2, 6, 8) та протизапальних (ІЛ-4, 10).

Клітинний імунітет вивчали за кількістю лімфоцитів з ідентифікацією загальної популяції Т- (CD3) і В-лімфоцитів (CD19) та складу Т-клітинної ланки (Т-хелпери (CD4), Т-супресори (CD8) з імунорегуляторним індексом (ІРІ=CD4/CD8)), природних кілерів (NK-клітини) (CD16), активованих лімфоцитів з рецептором до ІЛ-2 (CD25) та опосередкований Т-лімфоцитами апоптоз (CD95). Гуморальний імунітет досліджувався за імуноглобулінами G, M та A, неспецифічного захисту – за циркулюючими імунними комплексами та фагоцитарною активністю нейтрофілів (фаза поглинання (фагоцитарне число та індекс) і перетравлення (завершеність фагоцитозу)).

Антиоксидантний дисбаланс оцінювався за продуктами перекисного окиснення ліпідів (дієнові кон'югати (ДК), малоновий діальдегід (МДА), індекс ризику ліпопероксидації) та ферментами захисту: супероксиддисмутаза (СОД), каталаза (КА), церулоплазмін (ЦП), трансферин.

Ступінь цитопатичної гіпоксії визначали за вмістом карбонільних груп, аргініну, аденозиндезамінази, продуктів метаболізму АТФ (ксантин, гіпоксантин) та відповідальних за їх розщеплення ферментів (ксантиноксидаза, ксантиндегідрогеназа), ендотеліальної дисфункції – метаболіти оксиду азоту (нітрати, нітрити), гомоцистеїн.

Функціональний стан печінки оцінювався за біохімічними показниками (загальний білок, альбумін, трансамінази (АлАТ, АсАТ, АсАТ/АлАТ), сечовина, креатинін, загальний білірубін та його фракції), органоспецифічними ферментами (орнітинкарбомоїлтрансфераза (ОКТ), сорбітолдегідрогеназа, холінестераза, аргіназа, γ-глутамілтрансфераза).

Ендогенну токсемію визначали за МСМ, сорбційною здатністю еритроцитів (СЗЕ), якісними характеристиками альбуміну – ефективна концентрація (ЕКА), зв'язуюча здатність альбуміну (ЗЗА) та плазми (ЗЗП)), лейкоцитозом, лейкоцитарними індексами інтоксикації (ЛІІ) (ЛІІ Кальф-Каліфа (ЛІІ), модифікований ЛІІ Dellinger (МЛІІ)), індексами, що поєднують зміни лейкоформули та інших показників (лейкоцитоз та ШОЕ – гематологічний показник інтоксикації Васильєва (ГПІ), загальний білок та ЛІІ – індекс агресії (ІА), ДК та МСМ – індекс ендогенної інтоксикації (ІЕІ)); вуглеводний обмін – за глікемією, гліколізованим гемоглобіном (HbA1c), ліпідний – за холестерином, ліпопротеїнами високої (ЛПВЩ) і низької щільності (ЛПНЩ).

Для здійснення поставленого завдання дослідження проаналізовано післяопераційну динаміку виділених метаболічних предикторів у хворих з ОЖНПЕ контрольної та основної групи відповідно до груп методів зовнішньої та внутрішньої біліарної декомпресії. До групи зовнішньої біліарної декомпресії увійшли хворі після виконання традиційного (лапаротомного) ЗДХ, лапароскопічного дренування холедоха (ЛХС), після ЧЧХС, ЧЧМХС, ЕПСТ, ЕПТ та постановкою назобіліарного дренажа (ЕПТ, ЕПСТ+НБД). До групи внутрішньої біліарної декомпресії увійшли хворі, яким виконано ЕПСТ, ендоскопічне стентування, біліодигестивні анастомози (ХДА, ХЕА).

Зовнішню декомпресію виконано 240 хворим методами традиційного дренування холедоха (ЗДХ) (104), лапароскопічної холедохостомії (ЛХС) (40), черезшкірної черезпечінкової мікрохолецистостомії (ЧЧМХС) (35) та холангіостомії (ЧЧХС) (26), ендоскопічної папілотомії та папілосфінктеротомії (ЕПТ, ЕПСТ) у поєднанні з назобіліарним дренуванням (НБД) (35). Внутрішню декомпресію здійснено 236 хворим шляхом біліодигестивних анастомозів: холедоходуоденоанастомоз (ХДА) (87), холедохоєюноанастомоз за Ру (ХЕА) (34), ендоскопічне стентування (18) та ЕПСТ, ЕПТ (97). Комбінована біліарна декомпресія проведена 34 хворим методами черезшкірного черезпечінкового зовнішньо-внутрішнього дренування (ЧЧЗВД) (12) та подвійного біліарного дренування шляхом відкритого зовнішнього дренування холедоха (ЗДХ) в комбінації з БДА (ХДА) (22). Таким чином, відкриті втручання виконано 247 хворим (ЗДХ — 104, БДА з ДПК — 87, ХЕА — 34, ХДА з ЗДХ — 22), малоінвазивні втручання — 263 (лапароскопічні (ЛХС) — 40, ендоскопічні — 150 (ЕПСТ, ЕПТ з НБД — 35; ЕПСТ, ЕПТ — 97; стентування — 18), черезшкірні черезпечінкові — 73 (ЧЧМХС — 35, ЧЧХС — 26, ЧЧЗВД — 12)). Після чого в групі із зовнішньою та внутрішньою декомпресією здійснено аналіз безпечності виконання кожного з методів.

Результати дослідження аналізувалися методами дисперсійного, багатофакторного кореляційно-регресійного аналізу та прогнозування з формуванням первинної бази на MS Access 2007, стандартних макросів електронних таблиць MS Excel 2007, спеціалізованих пакетів статистичного аналізу Statistica 6,0. Характер розподілу змінних оцінювали за тестом Колмогорова – Смірнова для однієї вибірки. Залежно від типу розподілу змінних використовували методи параметричної (порівняльний аналіз – t-критерій Стьюдента; кореляційний – за Пірсоном) або непараметричної статистики (порівняльний – тест Манна-Уїтні; кореляційний – за Спірменом)

Результати досліджень та їх обговорення

В ході статистичної обробки первинного масиву накопиченої бази лабораторних даних з метою визначення максимального ризику розвитку в післяопераційному періоді проявів постдекомпресійної печінкової дисфункції у хворих з НПОЖ після використання різних методів біліарної декомпресії були визначені специфічні критичні моменти для кожного з них.

Критичні моменти постдекомпресійного періоду трактуються нами як часовий інтервал післяопераційного періоду в хворих з НПОЖ, коли спостерігались значні патологічні коливання досліджуваних метаболічних предикторів, що визначають максимальний ризик для виникнення післяопераційних ускладнень, в першу чергу, прояві гострої печінкової недостатності.

Відібрано 14 предикторів максимальними величинами кореляції: ССЗВ (фібриноген, r=0,99457), антиоксидантного дисбалансу (МДА (0,998112), холестерин (0,99461), КА (-0,98236), ЦП (0,997167)), функціонального стану печінки (ОКТ, 0,980746), ендотоксемії (HbA1c (0,99326), ЕКА (-0,99674), МСМ (0,984), СЗЕ (0,998507)), вуглеводного (глюкоза, 0,99266), ліпідного (ЛПВЩ (-0,98444), ЛПНЩ (0,98058)) обмінів, на основі яких побудовані прогностичні криві, що класифікували всі хірургічні методи зовнішньої та внутрішньої декомпресії за шкалою їх післяопераційної безпечності.

Існування критичних моментів післяопераційної декомпресії було констатовано після графічного співставлення післяопераційної динаміки значень всіх показників по кожному з синдромів окремо, що й визначало форму кривих та змін значень з часовими інтервалами їх найзначнішого коливання на протязі післяопераційного періоду. Саме в ці періоди спостерігаються статистично достовірні коливання предикторів ускладнень у порівнянні з показниками передопераційної підготовки та попередньої післяопераційної доби.

Аналіз динаміки метаболічних предикторів у ранньому післяопераційному періоді та побудова графічних прогностичних кривих з визначенням максимальної амплітуди їх коливань після здійснення зовнішньої декомпресії констатував, що для традиційного зовнішнього дренування холедоха (ЗДХ) критичним моментом для виникнення постдекомпресійної печінкової дисфункції є 3–5 післяопераційна доба, для лапароскопічного зовнішнього дренування (ЛХС) — це 1–3 доба, для ЧЧМХС — це перша доба, для ЧЧХС — перша доба, причому встановлена достовірна більша різниця значень окремих досліджуваних предикторів розвитку та прогресування печінкової дисфункції порівняно з ЧЧМХС, для ендоскопічного дренування (ЕПСТ, ЕПТ) в поєднанні

з назобіліарним дренуванням (НБД) — 1–2 доба, причому з статистичною різницею показників між ЕПСТ та ЕПТ: у випадку з ЕПТ динаміка метаболічних предикторів була ближча до показників черезшкірних черезпечінкових антеградних втручань, а саме до ЧЧМХС, в той час коли ЕПСТ — до ЧЧХС.

Таким чином, серед методів зовнішньої декомпресії на першому місці за безпечністю для хворих з ОЖНПЕ знаходяться черезшкірні черезпечінкові антеградні втручання (ЧЧМХС, ЧЧХС), на 2 – ендоскопічні ретроградні методи з НБД (ЕПТ або ЕПСТ з НБД), на 3 – традиційне (лапаротомне) ЗДХ, на 4 – лапароскопічне ЗДХ, що обгрунтовує доцільність та пріоритетність використання безгазових лапароліфтінгових технологій та сфінктерозберігаючих варіантів здійснення ендоскопічної декомпресії. Такий розподіл виглядає цілком обґрунтованим, розглядаючи його з позицій малоінвазивних хірургічних технологій, окрім лапароскопічного методу, що, на нашу думку, пов'язано із негативним впливом на післяопераційну динаміку метаболічних предикторів постдекомпресійних ускладнень тривалого пневмоперитонеуму. Саме це обгрунтовує пріоритетне використання безгазових (лапароліфтінгових) технологій створення робочого маніпулятивного простору під час здійснення лапароскопічних втручань у хворих з НПОЖ, перебіг якої ускладнився ГПН.

Аналізуючи динаміку метаболічних предикторів після здійснення внутрішньої біліарної декомпресії, встановлено, що після здійснення ЕПСТ (ЕПТ) критичний момент постдекомпресійного періоду спостерігався впродовж першої післяопераційної доби. Порівняльний аналіз динаміки показників контрольної та основної групи засвідчив доцільність виконання щадного варіанту ЕПСТ (ЕПТ), який супроводжується меншим ступенем післяопераційної активації синдрому системного запалення, та обґрунтованість його використання у хворих з критичними формами НПОЖ, враховуючи ймовірність постдекомпресійного прогресування печінкової дисфункції.

Методиці ендоскопічного стентування притаманний критичний момент постдекомпресійного періоду впродовж 1–3 доби, після чого спостерігалась достовірна тенденція до зниження досліджуваних предикторів ускладненого перебігу НПОЖ, що, на нашу думку, пов'язано із недозованістю внутрішньої біліарної декомпресії, на відміну від методики ЕПСТ та ЕПТ, коли після здійснення папілосфінктеротомії чи папілотомії після першої післяопераційної доби спостерігалась фаза асептичного посттравматичного запалення. Саме це забезпечувало набрякове зменшення діаметру декомпресійного отвору, що сприяло більш фізіологічній та дозованій біліарній декомпресії.

При формуванні ХДА критичний момент постдекомпресійного періоду спостерігався впродовж 1–5 діб, після яких відбувалась достовірно значима тенденція зменшення концентрацій предикторів і, відповідно, ризику постдекомпресійних ускладнень, що співпадало з періодом фізіологічного звуження зони анастомозу внаслідок асептичного запалення та набряку, яка забезпечує відносну фізіологічність та дозованість біліарної декомпресії.

Критичний момент постдекомпресійного періоду після формування ХЕА спостерігався впродовж 1–3 діб, після чого відмічена достовірна різниця метаболічних предикторів з відповідним зниженням ризику клінічної маніфестації печінкової дисфункції, що спостерігалась раніше, ніж відбувалось фізіологічне звуження зони анастомозу внаслідок асептичного запалення (5–7 післяопераційна доба) і пов'язана, на нашу думку, із незначною різницею тиску в біліарній системі та відключеній за Ру петлі, що й забезпечило таку фізіологічність здійснення процесу внутрішньої біліарної декомпресії.

Розглянувши безпечність цих хірургічних технологій, прийшли до висновку, що на першому та другому місці за ступенем безпечності для хворих з НПОЖ стоять малоінвазивні методи ендоскопічного ретроградного внутрішнього дренування, а саме метод ЕПСТ (для хворих основної групи – її щадний варіант ЕПТ) та ендоскопічного стентування. Переваги ЕПСТ перед стентуванням полягають у тому, що після ЕПСТ внаслідок асептичного запалення спостерігається звуження декомпресійного отвору, що забезпечує фізіологічність та дозованість внутрішнього дренування, натомість, стентування здійснюється в недозованому режимі через сталість діаметру декомпресійного дренажа, що й проявилося в доведеній подовженості тривалості критичного моменту постдекомпресійного періоду (ЕПСТ — 1 доба, стентування — 1–3 післяопераційна доба). На третьому місці — метод внутрішнього дренування шляхом формування ХЕА, на четвертому місці — внутрішня біліарна декомпресія шляхом формування ХДА. Причому ця відмінність полягала не лише в статистично доведеному зменшенні тривалості критичного моменту постдекомпресійного періоду, але й у достовірно меншій сироватковій концентрації досліджуваних метаболічних предикторів ускладнень впродовж всього терміну післяопераційного спостереження за хворими з НПОЖ. Визначення цих часових інтервалів післяопераційного періоду, коли прогнозується розвиток післяопераційних ускладнень, дозволило здійснити відповідну цілеспрямовану превентивну корекцію діагностованих метаболічних порушень, забезпечуючи неускладнений

перебіг післяопераційного періоду для хворих з НПОЖ.

Висновки

1. За ступенем післяопераційної безпеки щодо ризику постдекомпресійної дисфункції печінки у хворих з НПОЖ методи зовнішньої декомпресії класифіковані:

а) черезшкірні черезпечінкові втручання (ЧЧМХС, ЧЧХС);

б) ендоскопічні втручання з назобіліарним дренуванням (ЕПСТ або ЕПТ з НБД;

в) традиційне (лапаротомне) ЗДХ;

г) лапароскопічне зовнішнє дренування;

методи внутрішньої декомпресії:

• ендоскопічні втручання (ЕПСТ, ЕПТ);
• ендоскопічне стентування;
• БДА з тонкою кишкою (ХЕА);
• БДА з ДПК (ХДА).

2. Опрацювання підходів щодо диференційованого вибору хірургічної тактики та методів її реалізації призвело до перерозподілу структури виконаних оперативних втручань на користь малоінвазивної корекції, створення обгрунтованих протоколів періопераційного консервативного супроводу сприяло зменшенню післяопераційних ускладнень на 10,26 % з (16,87 до 6,61 %), постдекомпресійної печінкової недостатності на 9,19 % з (10,84 до 1,65 %) та летальності на 6,4 % з (7,23 до 0,83 %).

ЛІТЕРАТУРА

1. Гринцов А. Г. Применение лапаролифта в безгазовой лапароскопии при выполнении холецистэктомии / А. Г. Гринцов, О. В. Совпель, В. В. Мате // Медичні перспективи. – 2012. – Том 17, № 1, часть 2. – С. 75 – 76.

2. Даценко Б. М. Обтурационная желтуха – патогенетическая основа развития гнойного холангита и билиарного сепсиса / Б. М. Даценко // Вісник Вінницького національного медичного університету. — 2010. — № 14(1). — С.15-19.

3. Застосування ендоскопічного транспапілярного дренування жовчних проток при порушеннях природного відтоку жовчі / І. Л. Насташенко, О. В. Довбенко, Є. В. Негря, П. П. Бакунець // Вісник Української медичної стоматологічної академії. — 2011. — Том 11, № 1 (33). — С. 93-95.

4. Кондратенко П. Г. Летальность при остром холангите: факторный анализ и пути снижения риска фатального исхода / П. Г. Кондратенко, Ю. А. Царульков, В. Г. Гурьянов // Український журнал хірургії. — 2009. — № 5. — С. 115-120.

5. Некроз и апоптоз гепатоцитов и оценка некоторых биохимических параметров крови у больных с механической желтухой неопухолевой этиологии / С. В. Бойчук, Р. Ш. Шаймарданов, М. М. Миннебаев [и др.] // Российский журнал гастроэнтерологии, гепатологии, колопроктологии — 2007. — № 6. — С. 32-36.

6. Порівняльна характеристика пристроїв для лапароскопічних однопортових трансумбілікальних хірургічних втручань / О. Ю. Іоффе, О. П. Стеценко, О. А. Тихонов [та ін.] // Хірургія України. — 2012. — № 2. — С. 50-57.

СРАВНИТЕЛЬНЫЙ АНАЛИЗ ПОСЛЕОПЕРАЦИОННОЙ БЕЗОПАСНОСТИ МЕТОДОВ ХИРУРГИЧЕСКОГО ЛЕЧЕНИЯ БОЛЬНЫХ С НЕОПУХОЛЕВОЙ ОБТУРАЦИОННОЙ ЖЕЛТУХОЙ

С. И. Саволюк

Резюме. В работе представлены результаты хирургического лечения 510 больных с неопухолевой обтурационной желтухой. Стратификация больных по способу и методам билиарной декомпрессии позволила проанализировать влияние выбора метода хирургического лечения на степень печеночной дисфункции в послеоперационном периоде путем изменения динамики ее прогностических предикторов. Благодаря этому осуществлена оценка степени послеоперационной безопасности традиционных и малоинвазивных методов наружной и внутренней билиарной декомпрессии относительно возможной инициации и прогрессирования постдекомпрессионной дисфункции печени.

Ключевые слова: *неопухолевая обтурационная желтуха, методы хирургической билиарной декомпрессии, степень послеоперационной безопасности, постдекомпрессионная дисфункция печени, критический момент постдекомпрессионного периода.*

COMPARATIVE ANALYSIS OF POSTOPERATIVE SAFETY METHODS SURGICAL TREATMENT OF PATIENTS WITH NONCANCER OBSTRUCTIVE JAUNDICE

S. I. Savoljuk

Summary. The results of surgical treatment of 510 patients with noncancer obstructive jaundice. Stratification of patients according to the process and methods of biliary decompression assessed the impact of the choice of surgical treatment on the degree of hepatic dysfunction in the postoperative period by changing the dynamics of its prognostic predictors. With this accomplished postoperative assessment of the safety of conventional and minimally invasive internal and external biliary decompression on the possible initiation and progression of liver postdecompressive dysfunction.

Key words: *noncancer obstructive jaundice, methods of surgical biliary decompression, stage of postoperative safety, postdecompressive dysfunction of liver, critical moments of postdecompressive period.*

А. І. Годлевський,
С. І. Саволюк,
А. В. Фуніков, О. А. Ярмак

Вінницький національний медичний університет ім М. І. Пирогова

©. Колектив авторів

ЗАЛЕЖНІСТЬ ПОКАЗНИКІВ ЯКОСТІ ЖИТТЯ ПАЦІЄНТІВ ВІД МЕТОДУ ХІРУРГІЧНОЇ КОРЕКЦІЇ УСКЛАДНЕНОЇ ЖОВЧНОКАМ'ЯНОЇ ХВОРОБИ

Резюме. Проведено дослідження результатів лікування 152 хворих на жовчнокам'яну хворобу, ускладнену холедохолітіазом в період з 2008 по 2013 роки. При дослідженні якості життя хворих звертає на себе увагу залежність показників загальної якості життя від виду оперативного втручання. Отримані результати дослідження свідчать про безсумнівну перевагу сфінктерозберігаючих оперативних втручань в лікуванні хворих на жовчнокам'яну хворобу, ускладнену холедохолітіазом.

Ключові слова: *холецистохоледохолітіаз, сфінктерозберігаючі хірургічні втручання, балонна папілодилятація, якість життя.*

Вступ

Лікування хворих на ускладнену жовчекам'яну хворобу ЖКХ є складним питанням гепатобіліарної хірургії. За даними вітчизняних та закордонних авторів частота ЖКХ серед населення розвинутих країн складає 10–15 % і більш ніж у 17 % хворих її перебіг ускладнюється холедохолітіазом. На теперіішній час основними предметами дискуссії є вибір одноетапного чи двохетапного методу хірургічної корекції холецистохоледохолітіазу, оцінка методу балонної дилятації сфінктера Одді, як можливої цінної альтернативи ендоскопічній папілосфінктеротомії (ЕПСТ) [3 ,4, 6]. Зазвичай, ефективність хірургічного лікування оцінюють на основі таких показників як летальність, тривалість перебування у стаціонарі, наявність післяопераційних ускладнень, а також частота і ступінь вираженості функціональних розладів, які реєструють при лабораторних та інструментальних дослідженнях. Однак, не враховується, що для кожного індивідуума має значення не лише динаміка клінічних симптомів, лабораторних та інструментальних показників, але і покращення самопочуття і задоволення життям в психоемоційному та соціальному аспектах, тобто якість його життя [1, 2, 5].

Термін «якість життя» вперше з'явився в роботах психологів на початку XX ст. і був орієнтований на оцінку ступеню задоволення потреб людини. На теперішній час, він широко використовується в медицині закордонних країн. В певних ситуаціях оперативне втручання не завжди виліковує повністю. Так, деякі симптоми чи часткове зниження працездатності зберігаються в післяопераційному періоді, зокрема у хворих на жовчокам'яну хворобу [2, 5].

У вітчизняній хірургічній гастроентерології оцінці якості життя хворих на жовчокам'яну хворобу приділяється мало уваги. За кордоном кількість подібних досліджень невелика.

Мета дослідження

Вивчення результатів хірургічного лікування жовчокам'яної хвороби, що ускладнена холедохолітіазом на основі аналізу показників якості життя пацієнтів у віддаленому періоді.

Матеріали та методи досліджень

Проведено дослідження результатів лікування 152 хворих на жовчнокам'яну хворобу, що ускладнена холедохолітіазом, на клінічних базах кафедри хірургії № 2 ВНМУ ім. М. І. Пирогова в період з 2008 по 2013 роки. Вік хворих склав від 28 до 74 років (в середньому (61±4) роки). Серед них чоловіків було 38 (25 %), жінок — 114 (75 %). Супутня патологія виявлена у 106 (69,73%) хворих. Передопераційне обстеження включало лабораторні дані, УЗД органів черевної порожнини, фіброгастродуоденоскопію, електрокардіографію, оглядову рентгенографію органів грудної клітки та черевної порожнини. Жовтяницю при госпіталізації чи в анамнезі, незначну гіпербілірубінемію, а також виявлення при УЗД холедохолітіазу чи розширення жовчних протоків вважали показами до ЕРХПГ. В подальшому виконувались відкриті та лапароскопічні оперативні втручання. Відповідно до методу хірургічного втручання, хворих розподілено на 5 груп. Серед них двохетапний метод хірургічного лікування — ЕПСТ з наступною лапароскопічною холецистектомією (ЕПСТ+ЛХЕ) виконано 48 (31,57 %) хворим — I група; II групу склал 21 (13,81 %) пацієнт, яким виконано двоетапну малоінвазивну корекцію із застосуванням на ендоскопічному етапі балонної папілодилятації (ЕБПД+ЛХ). Одноетапне хірургічне втручання з ревізією жовчних протоків та холедохолітоекстракцією у 39 (25,6 5%) випадках виконане відкритим способом (ВХЕ+ВРЗЖП) — III група та у 24 (15,78 %) випадках лапароскопічним — IV група (ЛХЕ+ЛРЗЖП); V групу склали 20 (13,15 %) пацієнтів, яким ви-

конувались відкриті оперативні втручання з накладанням холедоходуоденоанастомозу (ВХЕ+ХДА). В дослідження було включено групу здорових осіб з 20 осіб (12 жінок і 8 чоловіків), які склали VI — контрольну групу.

З метою вивчення віддалених результатів лікування хворих на холецистохоледохолітіаз проведено дослідження методами анкетування, клінічного (скарги, огляд), лабораторного (аналіз крові та сечі, рівень білірубіну, АлАт, АсАт, ЛФ) та інструментального (УЗД, ФГДС) обстеження.

Для повторного обстеження та анкетування з'явилось 122 пацієнти, що склало 80,26 % від загальної кількості прооперованих. Серед повторно обстежених хворих 36 (39 %) належало до I групи (ЕПСТ+ЛХЕ), 19 (34,1 %) — до II (ЕБПД +ЛХЕ), 28 (14,6 %) пацієнтів до III групи (ВХЕ+РЗЖП), 20 (12,2 %) хворих до IV групи (ЛХЕ+РЗЖП) та 19 пацієнтів до V групи (ВХЕ+ХДА). Післяопераційний період склав (2,0±0,5) роки.

Статистична обробка результатів проводилась методами варіаційної статистики з використанням програми «STATISTICA for WINDOWS» з використанням непараметричних методів обробки даних.

Результати досліджень та їх обговорення

Вивчаючи якість життя хворих, які перенесли хірургічне лікування з приводу холецистохоледохолітіазу, слід взяти до уваги, що якість життя пацієнта є показником, без врахування якого дати адекватну оцінку ефективності хірургічних втручань на сучасному етапі неможливо. Оцінка якості життя є кінцевим етапом хірургічного лікування і повинна бути застосована до кожного пацієнта.

Вивчення якості життя проводилось за допомогою загального опитувальника MOS SF-36. Опитувальник включає 36 питань, з котрих 35 були об'єднані в 8 шкал, що описують різні аспекти якості: фізичну активність (PF), рольове фізичне функціонування (RP), біль (BP), загальне сприйняття здоров'я (GH), життєдіяльність (VT), соціальну активність (SF), рольове емоційне функціонування (RE), психологічне здоров'я (MH). Показники PF, RP, BP, GH характеризували фізичне здоров'я. Показники VT, SF, RE, MH – психологічне здоров'я (табл., рис.). Фізичне здоров'я визначалося працездатністю, здатністю пацієнта справлятися з повсякденними фізичними навантаженнями. При оцінці цього компоненту якості життя важливим є як толерантність до різних фізичних навантажень, здатність працювати і отримувати задоволення від праці, так і можливість адекватного відпочинку, в тому числі й сну. Психологічне здоров'я включає в себе соціальні аспекти (місце пацієнта в суспільстві і сім'ї, його активну участь в житті суспільства та ін.) і психоемоційний статус пацієнта. Відповіді на запитання оцінювалися в балах. Значення шкал розраховувалося таким чином, що кращій якості життя відповідало більш високе значення відповідного показника.

При дослідженні якості життя хворих звертає не себе увагу залежність показників загальної якості життя від виду оперативного втручання. Порівняльний аналіз показників якості життя у пацієнтів після різних видів хірургічних втручань в I та V групах хворих виявив статистично достовірне ($p<0,01$ і $p<0,001$) зниження рівня якості життя по всім 8 шкалам відносно даних контрольної групи. Отримані показники в групі хворих, яким виконано ендоскопічну папілосфінктеротомію були дещо вищими ніж у групі пацієнтів після холедоходуоденостомії.

В II групі пацієнтів, яким на першому етапі малоінвазивної корекції холецистохоледохолітіазу виконувалась ЕБПД, спостерігалось зниження показників якості життя в порівнянні з контрольною групою, проте, відмінності, що несли статистичну достовірність, стосувались лише шкал фізичної активності (PF), $p<0,001$, рольового фізичного функціонування (RP), $p<0,05$, больових відчуттів (BP), $p<0,001$ та загального здоров'я (GH), $p<0,05$.

Під час аналізу результатів анкетування в III групі пацієнтів, яким виконувалась відкрита холецистектомія з одночасною ревізією

Таблиця

Стан якості життя після оперативних втручань згідно опитувалиника MOS SF-36

Показник / Оперативне втручання	PF	RP	BP	GH	VT	SF	RE	MH
I (ЕПСТ+ЛХ) n=36	***80,65±3,37	***75,11±3,43	***61,22±3,31	***52,34±2,28	***52,48±4,88	***71,74±4,25	**82,16±4,31	***57,67±3,31
II (ЕБПД+ЛХ) n=19	***80,25±2,31	*87,51±4,21	***76,12±2,66	*65,67±3,25	67,53±3,43	90,24±1,33	93,48±3,11	68,31±4,32
III (ВХЕ+РЗЖП) n=28	***79,85±2,73	*85,76±4,55	90,66±2,62	*65,27±3,81	70,35±2,35	88,63±0,87	90,16±2,50	*66,72±1,17
IV (ЛХЕ+РЗЖП) n=20	**90,64±3,43	94,32±2,36	91,45±1,61	70,76±4,56	71,22±1,43	90,86±3,34	92,21±2,13	72,47±3,55
V (ВХЕ+ХДА) n=19	***70,45±7,57	***61,12±2,41	***46,28±1,36	***44,57±3,74	***49,25±4,01	***66,62±2,34	***78,24±3,82	***45,33±2,07
Контрольна група n=20	97,67±1,08	98,69±2,11	94,37±2,59	74,68±1,03	73,30±2,96	95,11±1,77	97,64±3,21	75,82±2,44

Примітка: * — $p<0,05$; ** — $p<0,01$; *** — $p<0,001$

жовчних протоків та їх зовнішнім дренуванням, виявлено статистично достовірне зниження показників загальної якості життя по шкалі фізичної активності (PF) (p<0,001) та по шкалам рольового фізичного функціонування (RP), загального сприйняття здоров'я (GH), психологічного здоров'я (MH). Зниження показників фізичного здоров'я (PF, RP, GH), можливо пов'язане зі зниженням толерантності до фізичних навантажень і зміною способу життя після перенесеного оперативного втручання.

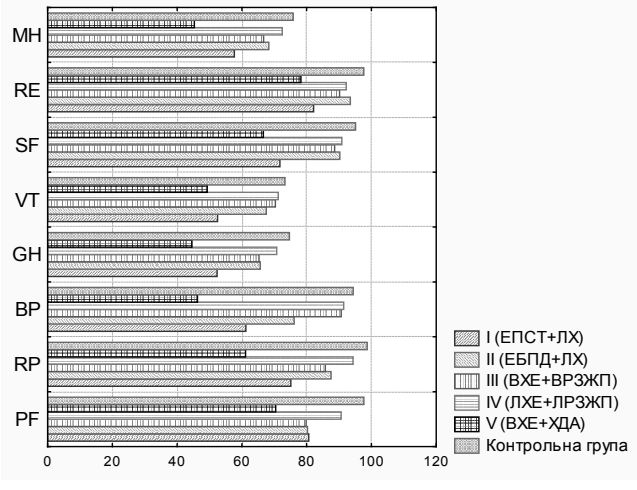

Рис. Залежність стану якості життя від оперативних втручань згідно опитувалиника MOS SF-36

В IV групі хворих у віддаленому періоді після виконання мінімально інвазивних одноетапних втручань — лапароскопічної холецистектомії з одночасною ревізією жовчних протоків — показники загальної якості життя наближались до показників контрольної групи. Однак показник PF був зниженим (p<0,01) в порівнянні з даним показником у здорових осіб.

Отже, клінічні прояви наслідків хірургічної корекції, що мали місце у пацієнтів, яким виконувались оперативні втручання, що руйнують сфінктер Одді (ЕПСТ) або виключають його функцію (ХДА), позбавляючи біліарний тракт автономії, як правило, призводили до суттєвих змін в фізичній та емоційній сферах людини. Незалежно від виду втручання в даних групах пацієнтів відмічалось різке зниження по шкалі компоненту больових відчуттів (BP), що зумовлено наявністю рецидивуючого больового синдрому. В групах хворих, які перенесли ендоскопічні транспапілярні втручання (ЕПСТ, ЕБПД), показники загальної якості життя відчутно переважали серед пацієнтів, яким на ендоскопічному етапі застосовувалась балонна дилятація, що, вірогідно, свідчить про відновлення функціонального стану сфінктерного апарату великого дуоденального сосочка у віддаленому періоді.

Висновки

Таким чином, проведений порівняльний аналіз загальної якості життя пацієнтів залежно від використаного методу хірургічної корекції холецистохоледохолітіазу виявив очевидну диспропорцію рівня якості життя у віддаленому післяопераційному періоді між групами пацієнтів. Отримані результати дослідження свідчать про безсумнівну перевагу сфінктерозберігаючих оперативних втручань як малоінвазивних, так і відкритих, в лікуванні хворих на жовчнокам'яну хворобу, що ускладнена холедохолітіазом.

ЛІТЕРАТУРА

1. Губергриц Н. Б. Хроническая абдоминальная боль. Билиарная боль. Боль при заболеваниях печени / Н. Б. Губергриц. — М. : МЕДПРАКТИКА-М, 2007. — 420 с.

2. Исследование качества жизни больных в хирургии / С. Р. Добровольский, Ю. Х. Абдурахманов, Э. К. Джамынчиев [и др.] // Хирургия. Журнал им. Н. И. Пирогова. — 2008. — № 12. — С. 73–76.

3. Ничитайло М. Ю. Алгоритм диференційної і топічної діагностики обтураційної жовтяниці та мініінвазивної корекції прохідності магістральних жовчовивідних шляхів / М. Ю. Ничитайло // Клінічна хірургія. — 2012. — № 2. — С. 5–10.

4. Осложнения эндоскопических транспапиллярных вмешательств / М. Е. Ничитайло, П. В. Огородник, В. В. Беляев [и др.] // Клінічна хірургія. – 2006. — № 8. — С. 19–21.

5. Чебаненко Н. Качество жизни, wellness, индивидуальное здоровье: сравнительная оценка понятий / Н. Чебаненко // Ліки України. — 2002. — № 12. — С. 55–60.

6. Bile duct infections as a late complication after endoscopic sphincterotomy / Y. Mandryka, J. Klimczak, M. Duszewski [et al.] // Pol Merkur Lekarski. – 2006. – Vol. 21. — P. 525–527.

ЗАВИСИМОСТЬ ПОКАЗАТЕЛЕЙ КАЧЕСТВА ЖИЗНИ ПАЦИЕНТОВ ОТ МЕТОДА ХИРУРГИЧЕСКОЙ КОРРЕКЦИИ ОСЛОЖНЕННОЙ ЖЕЛЧНОКАМЕННОЙ БОЛЕЗНИ.

А. И. Годлевский, С. И. Саволюк, А. В. Фуников, О. А. Ярмак

Резюме. Проведено исследование результатов лечения 152 больных желчнокаменной болезнью, осложненной холедохолитиазом в период с 2008 по 2013 годы. При исследовании качества жизни больных обращает на себя внимание зависимость показателей общего качества жизни от вида оперативного вмешательства. Полученные результаты исследования свидетельствуют о несомненном преимуществе сфинктеросохраняющих оперативных вмешательств в лечении больных желчнокаменной болезнью, осложненной холедохолитиазом.

Ключевые слова: *холецистохоледохолитиаз, сфинктеросохраняющие хирургические вмешательства, балонная папиллодилятация, качество жизни.*

DEPENDENCE OF THE QUALITY OF LIFE OF PATIENTS ON THE METHOD OF SURGICAL CORRECTION OF COMPLICATED CHOLELITHIASIS.

A. I. Godlewski, S. I. Savolyuk, A. V. Funikov, O. A. Yarmak

Summary. Analyzed the results of treatment outcomes of 152 patients with cholelithiasis complicated by choledocholithiasis in the period from 2008 to 2013. In the study of quality of life of patients noteworthy was the dependence of the overall quality of life on the type of surgery. The obtained results suggest the undoubted advantage of sphincter-preserving surgical interventions in the treatment of patients with cholelithiasis complicated by choledocholithiasis.

Key words: *cholecystocholedocholithiasis, sphincter-preserving surgery, balloon dilatation of the papillae, the quality of life.*

Б. С. Запорожченко,
И. Е. Бородаев, О. Б. Зубков,
П. Т. Муравьев, В. Н. Качанов

Одесский национальный медицинский университет

Одесский областной клинический медицинский центр

©. Коллектив авторов

МЕТОДИЧЕСКИЕ АСПЕКТЫ НАЗОГАСТРОИНТЕСТИНАЛЬНОЙ ИНТУБАЦИИ ПРИ ОСТРОЙ ХИРУРГИЧЕСКОЙ ПАТОЛОГИИ

Резюме. Приведены методические аспекты назогастроинтестинальной интубации при острой патологии брюшной полости, сопровождающейся кишечной непроходимостью. Проведенный анализ лечения 135 больных в клинике кафедры хирургии № 2 при ООКМЦ с применением существующих методик интубации желудочно-кишечного тракта показал, что выполнение основного объема операции должно дополняться методом декомпрессии кишечника. Приведенные данные свидетельствуют, что при выполнении декомпрессии кишечника следует отдавать предпочтение закрытой антеградной методике. Это позволяет предотвратить развитие осложнений, связанных с техническими аспектами интубации и позволяет реализовать комплексную методику энтеральной терапии в полном объёме.

Ключевые слова: *острая хирургическая патология, кишечная непроходимость, интубация кишечника.*

Введение

Согласно современной концепции лечения острой абдоминальной патологии, связанной с наличием паретически изменённой тонкой кишки и необходимость дренирования первичного очага инфекции является одним из важнейших этапов лечения кишечной непроходимости. Выполнение эффективной декомпрессии кишечника позволяет механически эвакуировать из его просвета токсическое содержимое, позволяя снизить воздействие кишечного фактора в формировании эндогенной интоксикации, предотвращая его повреждающее действие на слизистую кишечника, что приводит к снижению внутриполостного и внутрибрюшного давления, которое сопровождается восстановлением микроциркуляции в кишечной стенке и улучшает системную гемодинамику за счёт ликвидации интраабдоминальной гипертензии. Одновременно с устранением основных патогенетических механизмов синдрома энтеральной недостаточности (СЭН), адекватная интубация кишечника позволяет проводить его патогенетическую медикаментозную терапию и раннее энтеральное питание [1, 4].

Материалы и методы исследований

В клинике хирургии № 2 ОНМедУ за период с 2008-2013 год по поводу острого живота с необходимостью выполнения назогастроинтестинальной интубации прооперировано 135 больных. Из них у — 80 (59,2 %) больных диагностирована острая кишечная непроходимость(ОКН), у — 27 (20 %)токсическая фаза перитонита, у — 10 (7,4 %) ущемленная грыжа с некрозом кишки, у — 8 (5,9 %) сегментарный тромбоз мерентериальных сосудов, у — 10 (7,4 %) травмы живота. Мужчин — 75 (55,6 %), женщин — 60 (44,4 %) (таб. 1).

Все больные были оперирована в сроки от 2 до 8 часов с момента поступления в клинику. Сроки выполнения операции были определены тяжестью состояния больных, показателями гемодинамики, клиническими проявлениями и степенью шока

Таблица 1

Распределение больных по нозологическим формам

Нозология	Количество больных	%
1. ОКН:		
- опухоль толстой кишки;	50	37,0
- спаечная тонкокишечная непроходимость;	23	17,0
- обтурация просвета кишки безоаром, желчным камнем, инородным телом	7	5,3
2. Токсическая фаза перитонита:		
- при деструктивном аппендиците;	8	5,9
- при деструктивном холецистите;	7	5,3
- при деструктивном панкреатите	12	8,8
3.Ущемленная грыжа с некрозом кишки и перитонитом	10	7,4
4.Сегментарный тромбоз мезентериальных сосудов	8	5,9
5.Травмы живота	10	7,4
Всего	135	100

Результаты исследований и их обсуждение

В настоящее время предложено множество способов и методик декомпрессии тонкой кишки, которые условно разделены на одномоментные и длительные, открытые и закрытые. При этом, многие из них имеют историческое значение [1,2]. Наиболее простой в исполнении и не требующей специальных устройств является методика «сдаивания» кишечного со-

держимого в проксимальном или дистальном направлении во время оперативного вмешательства. Применение такой методики весьма ограничено, т. к. она не только не позволяет осуществлять адекватную декомпрессию кишечника, но и довольно травматична, и способствует усугублению пареза кишечника [2].

Особое место в экстренной хирургии отводится открытым методикам интубации ЖКТ путём введения зондов разной конструкции через искусственные свищи желудочно-кишечного тракта. Проведенный анализ методик интубации желудочно-кишечного тракта показал, что применение открытых методик декомпрессии сопровождается рядом серьёзных осложнений, связанных с формированием искусственного свища ЖКТ и вскрытием просвета полого органа во время операции – развитие гнойных осложнений со стороны послеоперационных ран и брюшной полости, инвалидизация больных ввиду наличия кишечного свища и необходимость повторной операции по его закрытию.

Наиболее обоснованными и эффективными в настоящее время считаются методики закрытой интубации желудочно-кишечного тракта путем введения зондов различных конструкций через естественные анатомические образования без вскрытия просвета полых органов [3]. Использование таких методик позволяет избежать осложнений открытых методик, связанных с наложением искусственного кишечного свища.

Методом выбора дренирования желудочно-кишечного тракта при острой хирургической патологии органов брюшной полости является методика назогастроинтестинальной интубации (рис.).

Рис. Критерии эффективности закрытой интубации кишечника

Тем не менее, применение для этих целей стандартных однопросветных назоэнтеральных зондов, приводит к перераспределению кишечного содержимого и диссеминации штаммов микроорганизмов из терминальных отделов подвздошной кишки в проксимальном направлении [1, 3]. При этом, переполнение желудка кишечным содержимым приводит к рвоте и увеличивает риск аспирации в дыхательные пути.

Это требует постановки дополнительного назогастрального зонда. Кроме того, инфицирование желудка кишечной микрофлорой увеличивает риск развития эрозивно-язвенного гастродуоденита и эзофагита. Больные тяжело переносят нахождение двух зондов в носовых ходах, что затрудняет их раннюю активизацию и повышает риск развития легочных осложнений. Кроме того, этим больным невозможно проводить энтеральную коррекцию; основная часть вводимых препаратов по пути наименьшего сопротивления попадает в желудок [3, 4]. Применение зондов, разработанных в течение последних десятилетий, содержащих два, три декомпрессионных канала – желудочно-дуоденальный и кишечный, обеспечивают более эффективное дренирование ЖКТ по сравнению с однопросветными зондами [3]. Однако применение зондов даже такой усовершенствованной конструкции также не позволяет в полном объеме реализовать методики коррекции синдрома энтеральной недостаточности после операции. Приведенные данные свидетельствуют, что при выполнении декомпрессии кишечника предпочтение следует отдавать закрытой антеградной методике. Для этой цели целесообразно использовать трёхпросветный зонд, который обеспечивает адекватное поэтажное дренирование желудка, двенадцатиперстной кишки и всех отделов тонкой кишки, и позволяет реализовать программу интраинтестинальной терапии и раннего послеоперационного энтерального питания в полном объёме. Конструктивные особенности зонда предотвращают развитие осложнений, связанных с техническими аспектами интубации. В клинике разработаны и защищены патентом Украины оригинальные методики выполнения интубации кишечника, которые заключаются в выполнении гастроинтестинальной интубации, данные методики лишены отрицательных сторон назоинтестинальной интубации, таких как респираторные проблемы, пролежни носоглотки и др.

Объем оперативного вмешательства определялся основной патологией, приведшей к развитию патологического илеуса. В группе больных с ОКН после выполнения лапаротомии основным этапом была выполнена закрытая интубация кишечника у 75 (55,5 %) больных с интраоперационной аспирацией кишечного содержимого из тонкой кишки, газов, что позволило улучшить доступ к патологически измененной кишке, малотравматично выполнить объем операции (табл. 2). Как правило выполнялась операция Гартмана или типа Гартмана, в редких случаях при наличии мно-

Таблица 2

Количество умерших в нозологических группах

Нозология	ОКН (n=80)	Перитонит (n=27)	Ущемленная грыжа (n=10)	Мезантериотромбоз (n=8)	Травма живота (n=10)	Всего (n=135)
Выполнена интубация кишечника (1)	75	23	6	3	4	
Интубация не выполнялась (2)	5	4	4	5	6	
Умерло (1) (2)	2 3	0 2	0 0	0 1	0 1	9

жественных метастатических узлов — наложение двуствольной колостомы. При токсической фазе перитонита выполнялся основной объем, зависящий от причины вызвавшей перитонит, и у 23 (17 %) больных закрытой интубацией кишечника. В группе больных с ущемленной грыжей с некрозом кишки и мезентериотромбозом, выполнена резекция кишки, тромбэктомия, и у 9 (6,6 %) больных — закрытая интубация кишечника (ЗИК). При травме живота, объем зависит от количества и особенностей повреждения органов, у 4 больных выполнена ЗИК. Летальность составила — 6,6 %.

Показаниями к интубации тонкой кишки при ОКН являлись:

— паретическое состояние тонкого кишечника;

— резекция кишечника или ушивание дефекта в ее стенке в условиях пареза или перитонита;

— повторное оперативное вмешательство по поводу спаечной кишечной непроходимости.

Кишечный лаваж (КЛ) начинали сразу же после операции путем введения 1500 мл солевого раствора, идентичного по своему электролитному составу химусу тонкой кишки, через малый просвет назоэнтерального зонда, с последующей его аспирацией. В раннем послеоперационном периоде за сутки проводили 3–4 серии КЛ с активной аспирацией. Для КЛ использовали солевой раствор идентичный и изотоничный химусу тонкого кишечника, предложенный К. С. Симоняном (1971). Со вторых, третьих суток начинали раннее интеральное питание адаптированными смесями, что позволило в более ранние сроки востановить перистальтику кишки. Назоинтестинальный зонд удаляли из просвета кишки на 5–8 сутки после операции. Осложнений от применения ЗИК не наблюдали. Показаниями к удалению зонда явилось: наличие хорошей перистальтики кишечника, самостоятельный стул, отсутствие явлений ранней кишечной непроходимости.

Таким образом, метод закрытой интубации кишечника при острой патологии брюшной полости, сопровождающейся явлениями кишечной непроходимости, является более предпочтительным и менее травматичным по сравнению с открытым методом, позволяет проводить лаваж кишечника и ранее энтеральное питание адаптированными смесями, что в свою очередь уменьшает явления эндотоксикоза и более быстрое восстановление перистальтики кишечника. Предложенные методики гастроинтестинальной интубации и интубации тонкой кишки через микроеюностому позволяет минимизировать дыхательные расстройства у оперированных больных и проводить (в показанных случаях) длительное (до 2-х недель) энтеральное питание и детоксикацию.

ЛИТЕРАТУРА

1. Бойко В. В. Интубация кишечника в ургентной и плановой хирургии / В. В. Бойко, В. К. Логачов, А. А. Вильцанюк. — Х., 2007. — 52 с.

2. Веретенников В. А. Закрытая ретроградная интубация тонкой кишки в терапии синдрома энтеральной недостаточности у пациентов с различными формами острой тонкокишечной непроходимости. Экспериментально-клиническое исследование. / В. А. Веретенников. — Челябинск, 2011. — 105 с.

3. Каримов С. Х. Сочетанное применение интубации тонкой кишки, гастроэнтеросорбции, низкоамплитудной электростимуляции и мониторного толстокишечного сорбционного диализа в лечении послеоперационных парезов кишечника. Диссертация / С. Х. Каримов. — С.-П., 2003. — 151 с.

Шальков Ю. Л. Функциональная кишечная непроходимость. Учебное пособие / Ю.Л.Шальков. — М. : ЦОЛИОВ, — 1985. — 108 с.

МЕТОДИЧНІ АСПЕКТИ НАЗОГАСТРОІНТЕРАЛЬНОЇ ІНТУБАЦІЇ ПРИ ГОСТРІЙ ХІРУРГІЧНІЙ ПАТОЛОГІЇ

Б. С. Запорожченко, І. Є. Бородаєв, О. Б. Зубков, П. Т. Муравйов, В. Н. Качанов

Резюме. Наведено методичні аспекти назогастроінтестінальної інтубації при гострій патології черевної порожнини, що супроводжується кишковою непрохідністю. Проведений аналіз лікування 135 хворих у клініці кафедри хірургії № 2 при ООКМЦ із застосуванням існуючих методик інтубації шлунково-кишкового тракту показав, що виконання основного обсягу операції повинно доповнюватися методом декомпресії кишечника. Наведені дані свідчать, що при виконанні декомпресії кишечника слід віддавати перевагу закритій антеградній методиці, це дозволяє запобігти розвитку ускладнень,які пов'язані з технічними аспектами інтубації та дозволяє реалізувати комплексну методику ентеральної терапії в повному обсязі.

Ключові слова: *гостра хірургічна патологія, кишкова непрохідність, інтубація кишечника.*

METHODOLOGICAL ASPECTS OF NASOGASTROINTESTINAL INTUBATION IN ACUTE SURGICAL PATHOLOGY

B. S. Zaporozhchenko, I. E. Borodaev, O. B. Zubkov, P. T. Muravev, V. N. Kachanov

Summary. Methodical aspects of nasogastrointestinal intubation in acute abdominal pathology accompanied by intestinal obstruction is described. Performed analysis of treatment of 135 patients in the surgery department № 2 under ORMC using existing techniques of gastrointestinal tract intubation showed that the accomplishment of the main extent of operation should be complemented by decompression of the intestine. These data indicate that during bowel decompression should prefer closed antegrade technique, which helps prevent the development of complications related to the technical aspects of intubation and allows to implement comprehensive methodology of enteral therapy in full.

Key words: acute surgical pathology, intestinal obstruction, intestinal intubation.

В. В. Грубник, В. В. Міщенко, Ю. М. Кошель

Одеський національний медичний університет

©. Колектив авторів

ТАКТИЧНІ ПІДХОДИ ДО ЛІКУВАННЯ ГОСТРОЇ КИШКОВОЇ НЕПРОХІДНОСТІ — РОЛЬ І МІСЦЕ НАЗОІНТЕСТИНАЛЬНОЇ ІНТУБАЦІЇ

Резюме. Основні принципи хірургічної тактики при гострій кишковій непрохідності полягають у ретельному обстеженні хворого з рентгенографією органів грудної клітини й черевної порожнини, УЗД органів черевної порожнини (іригоскопія, ректороманоскопія, фіброколоноскопія, фіброгастродуоденоскопія, лапароцентез і лапароскопія — за суворими показаннями). Передопераційна підготовка повинна бути адекватною, інтенсивною й короткочасною з антибіотикопрофілактикою, патогенетичною інфузійною та антибактеріальною терапією. Операціями вибору є серединна лапаротомія, ревізія органів черевної порожнини, встановлення причини непрохідності та ліквідації, назоінтестинальна інтубація, за показаннями — формування зовнішніх нориць (трансверзостома, сигмостома, єюностома), санація та дренування черевної порожнини (4 дренажа). Післяопераційна летальність знижена на 10,2 %, кількість післяопераційних ускладнень на 7,8 %.

Ключові слова: *хірургічна тактика, гостра кишкова непрохідність, назоінтестинальна інтубація.*

Вступ

Хірургічне лікування гострої кишкової непрохідності (ГКН) до теперішнього часу залишається одним з найбільш складних і до кінця невирішеним питанням ургентної абдомінальної хірургії. ГКН — це симптомокомплекс, який супроводжується частковим або повним порушенням проходження кишкового вмісту по кишківнику внаслідок багатьох причин [1, 2].

До ГКН слід віднести обтураційну, странгуляційну (вузлоутворення, заворот, защемлення грижі), змішану (інвагінація, спайкова непрохідність) непрохідності. При ГКН післяопераційні гнійно-септичні ускладнення досягають 42–78 % при летальності 17–47 % [4]. Від чітких і правильних дій хірурга залежить результат лікування [3].

Основним методом лікування є термінове хірургічне втручання, яке спрямоване на усунення ознак ГКН [5, 6]. Вибір оперативного втручання залишається актуальним з позицій етіопатогенеза ГКН, морфофункціональних змін у черевній порожнині та потребує чітких тактичних підходів у вирішенні даної проблеми, зокрема відносно декомпресії кишківника [2].

Існує декілька методів декомпресії кишківника: пункційний, метод «видоювання», підвісна ентеростомія, цекостомія, апендікостомія, дренування через ентеростому за методом Житнюка [3]. До методів декомпресії шлунково-кишкового тракту відноситься інтубація кишківника, яка сприяє зменшенню інтоксикації, стимулює моторику кишківника, попереджує виникнення неспроможності міжкишкових анастомозів та виконує каркасну функцію, створюючи умови до достатнього кровотоку, лімфатичного дренажа, провідникової брижової інервації [4, 5].

За напрямом проведення зонда та розкриття порожнистого органа розрізняють антеградні та ретроградні, «відкриті» та «закриті» методи інтубації кишківника. Зонд можна вводити через ніс, гастростому, ілєостому, апендікостому, пряму кишку. Найбільше розповсюдження має назоінтестінальна інтубація кишківника поліхлорвініловим зондом [1].

Мета дослідження

На основі вивчення результатів лікування хворих з гострою кишковою непрохідностю розробки тактичних підходів до лікування з позицій ролі та місця назоінтестинальної інтубації згідно з клінічним протоколом надання медичної допомоги при даній патології.

Матеріали та методи дослідження

Проаналізовано результати лікування 95 хворих на гостру кишкову непрохідність. Чоловіків було 67 (70,5 %), жінок — 28 (29,5 %) у віці від 18 до 92 років. У 48 (50,5 %) хворих діагностована обтураційна товстокишкова непрохідність пухлинного генезу, у 32 (33,7 %) — спайкова непрохідність, у 10 (10,5 %) — защемлення грижі, у 8 (8,4 %) — вузлоутворення, у 6 (6,3 %) — заворот, у 2 (2,1 %) — тонкокишкова інвагінація.

Ознаки розлитого гнійного перитоніту діагностовано у 32 (33,7 %) випадках. Перфорація пухлинного утвору внаслідок розпаду пухлини або перфорація товстої кишки від перерозтягнення супроводжувались розвитком розлитого калового перитоніту виявлені у 12 (12,6 %) випадках, що свідчить про пізню госпіталізацію таких хворих.

Загальна діагностична програма включала клінічний аналіз крові та сечі, визначення групи крові по системі АВО і резус-фактора, натрія, калія, кальція сироватки крові, глюкози крові у сироватці крові, показники згортальної системи крові. Оглядова рентгенографія черевної порожнини (до дренування шлунка і клізми), електрокардіографія, УЗД органів черевної порожнини, комп'ютерна томографія відносяться до першочергових методів обстеження.

Госпіталізація таких хворих проводилась у хірургічне відділення або у відділення інтенсивної терапії для короткочасної підготовки до операції протягом 1–2 годин.

Важкість стану пацієнта оцінювали за шкалою APACHE I-II та прогностичною шкалою J. Ranson.

Передопераційна лікувальна програма полягала в інтубації й декомпресії шлунка, постановці газовідвідної трубки, у підготовці операційного поля. На доопераціному етапі проводилась корекція дегідратації тяжкого ступеня шляхом внутрішньовенного крапельного введення розчинів глюкози 5 % 1000 мл, Рінгера-Локка — 1000 мл, Рінгера лактат — 400 мл, натрія хлорида 0,9 % 500 мл під контролем ОЦК і ЦВД. Обов'язковим є введення амінокислотних сумішей, антигіпооксидантів, спазмолітиків і препаратів, що поліпшують мікроциркуляцію та реологічні властивості крові.

Під оптимальною за об'ємом операцією з приводу ГКН мається на увазі така, яка забезпечує надійне усунення ознак гострої кишкової непрохідності, адекватну санацію та дренування черевної прожнини. При цьому бажаним є відновлення природнього пасажу кишкового вмісту.

При ГКН оперативне втручання виконували з широкої серединної лапаротомії, проводилась ретельна ревізія органів черевної порожнини, встановлення причини непрохідності та її ліквідація, санація та дренування черевної порожнини (4 дренажа).

При наявності розлитого гнійного або калового перитоніту методом вибору є формування зовнішніх кишкових нориць (трансверзостома, сигмостома, єюностома).

Назоінтестинальна інтубація виконувалась при можливості її технічного виконання та урахування стану хворого.

Методика декомпресії кишківника при назоінтестінальній інтубації полягала у наступному. Перед операцією евакуювали вміст шлунка через зонд, виконували серединну лапаротомію, встановлювали причину ГКН, проводили санацію та промивання черевної порожнини розчинами антисептиків. У корінь брижі кишківника вводили 0,25 % розчин новокаїна. Зонд для інтубації кишківника змащували вазеліновим маслом і через носовий хід вводили до шлунка, укладаючи його по великій кривизні, та через пілоричний відділ проводили до дванадцятипалої кишки. Шляхом піднімання поперечної ободової кишки та підтягування початкового відділу порожньої кишки випрямляли згин кишки у ділянці зв'язки Трейца. Проводили інтубацію кишківника у дистальному напрямі до сліпої кишки з аспірацією кишкового вмісту. Після закінчення інтубації тонкий кишківник вкладали у черевну порожнину подібно до операції Нобля. У післяопераційному періоді 4–6 разів на добу проводили промивання кишкового зонда фізіологічним розчином хлористого натрію. Для ентеральної детоксикації через зонд у кишку вводили на 30 хвилин розчин ентеродеза, неогемодеза (400,0 мл), що потім видаляється самочинно або легкою аспірацією шприцем. На 2–3 добу після операції з момента відновлення перистальтики проводимо ентеральне зондове харчування Берламін-Модуляром, бульйоном, кефіром, киселем. Час находження зонда в кишківнику визначається відновленням перистальтики, появою самостійного випорожнення та відсутністю застійних мас у шлунку (3–5 діб), після отримання калу зонд видаляли. Перед евакуацією зонду хворому даємо випити 30 мл вазелінового масла та через зонд вводимо додатково ще 30 мл вазелінового масла та 50,0 мл фізіологічного розчину, після чого зонд повільно видаляємо.

У після операційному періоді для корекції метаболічних порушень (енергетичні, водно-електролітні, кислотно-відновні) та профілактики кардіореспіраторних ускладнень, для покращення безпосередніх результатів лікування застосовуємо у комплексній терапії Гекодез — препарат гідроксіетилкрохмалу з плазмозамінною, протишоковою дією, який збільшує об'єм циркулюючої крові, корегує гіповолемію, підвищує артеріальний тиск, сприяє адекватній гемодилюції та гіперосмолярний комбінований препарат Сорбілакт і комплексний інфузійний препарат Реосорбілакт, які володіють протишоковими, реологічними, дезінтоксикаційними властивостями, стимулюють перистальтику кишечника, нейтралізують метаболічний ацидоз. Протягом перших 3-х діб після оперативного втручання для парентерального харчування застосовуємо комбіновані препарати розчинів амінокислот та жирових емульсій.

З метою поліпшення найближчих і віддалених результатів хірургічного лікування хворих ГКН нами проводилася профілактика та лікування гнійносептичних ускладнень.

При визначені важкості стану пацієнта за шкалою APACHE I-II менше 13 балів застосовували фторхінолони (Лефлоцин (Левофлоксацин) 500 мг 2 рази, Моксифлоксацин 400 мг 1 раз, Пефлоксацин 0,4 г 2 рази на добу), або цефалоспоріни (цефтриаксон (Альцизон) по 2 г, Цефоперазол + Сульбактам (Файтобакт) по 2,0 г), комбінуючи їх з введенням орнідозола (Орнігіл) по 100,0 мл 3 рази на добу. При стані пацієнта за шкалою APACHE I-II більше 13 балів призначали карбопенеми (Меропенем 500 мг або Іміпенем + циластатин 500 мг/500 мг 4 рази на добу; Цефепім (Цефікад) 1,0 г — β–лактамний цефалоспориновий антибіотик IV покоління + Орнігіл 0,5 % 100,0 мл 2 рази на добу). Препарати вводили в/в крапельно протягом 7 діб.

Для санації черевної порожнини та зони операційної рани під час операції ми застосовували Декасан — 0,02 % розчин декаметоксина — антисептичний препарат.

Результати дослідження та їх обговорення

Застосування загальної діагностичної та лікувальної програми у хворих з гострою кишковою непрохідністю дозволило отримати наступні результати.

З 95 хворих у ранньому післяопераційному періоді померло 10 (10,5 %). Основна причина смерті — триваючий перитоніт і поліорганна недостатність.

Застосовані основні принципи хірургічної тактики при гострій кишковій непрохідності дозволили знизити післяопераційну летальність на 10,2 % і значно (з 14,6 до 6,8 %) зменшити кількість післяопераційних ускладнень.

Висновки

1. Гостра кишкова непрохідність вимагає екстреного оперативного лікування.

2. Назоінтестинальна інтубація є методом вибору декомпресії шлунково-кишкового тракту.

2. Запропоновані основні принципи хірургічної тактики при гострій кишковій непрохідністі можуть бути рекомендовані для практичного застосування в ургентній хірургії.

ЛІТЕРАТУРА

1. Бойко В.В. Интубация кишечника в ургентной и плановой хирургии / В. В. Бойко, В. К. Логачев, А. А. Вильцанюк. — Харьков, 2007. — 52 с.

2. Важенин А. В. Результаты лечения больных с опухолевой толстокишечной непроходимостью / А. В. Важенин, Д. А. Маханьков, С. Ю. Сидельников // Хирургия. — 2007. — № 4. — С. 49–53.

3. Жидков С. А. Декомпрессия кишечника при острой кишечной непроходимости и перитоните у лиц старше 60 лет / С.А. Жидков // Медицинский журнал. Белорусский государственный медицинский университет. — 2005. — № 4. — С. 54–55.

4. Стандарты организации и профессионально ориентированные протоколы оказания медицинской помощи больным с неотложной хирургической патологией органов живота / под редак. Березницкого Я. С., Фомина П. Д. — К.: Здоровье Украины, 2011. — 392 с.

5. Хірургічні хвороби / під редак. Грубника В.В. — Одеса, Одеський мед. університет, 2003. — С. 245–248.

6. Эффективная интубация кишечника при острой кишечной непроходимости / Н. А. Мендель, Е. В. Волостников, Ю. В. Плотников [и др.] // Вестник хир. им И. И. Грекова. — 2013. — №4. — С. 100–104.

ТАКТИЧЕСКИЕ ПОДХОДЫ К ЛЕЧЕНИЮ ОСТРОЙ КИШЕЧНОЙ НЕПРОХОДИМОСТИ — РОЛЬ И МЕСТО НАЗОИНТЕСТИНАЛЬНОЙ ИНТУБАЦИИ

В. В. Истопник,
В. В. Мищенко,
Ю. М. Кошель

Резюме. Основные принципы хирургической тактики при острой кишечной непроходимости состоят в тщательном обследовании больного с рентгенографией органов грудной клетки и брюшной полости, УЗИ органов брюшной полости (ирригоскопия, ректороманоскопия, фиброколоноскопия, фиброгастродуоденоскопия, лапароцентез и лапароскопия — по строгим показаниям). Предоперационная подготовка должна быть адекватной, интенсивной и кратковременной с антибиотикопрофилактикой, патогенетической инфузионной и антибактериальной терапией. Операциями выбора являютя срединная лапаротомия, ревизия органов брюшной полости, установление причины непроходимости и её ликвидация, назоинтестинальная интубация, по показаниям — формирование наружных свищей (трансверзостома, сигмостома, еюностома), санация и дренирование брюшной полости (4 дренажа). Послеоперационная летальность снижена на 10,2 %, количество послеоперационных осложнений на 7,8 %.

Ключевые слова: *хирургическая тактика, острая кишечная непроходимость, назоинтестинальная интубация.*

TACTICAL APPROACHES TO THE TREATMENT OF ACUTE INTESTINAL OBSTRUCTION - THE ROLE AND PLACE OF NASOINTESTINAL INTUBATION

V. V. Grubnik,
V. V. Mishchenko,
Yu. M. Koshel

Summary. Basic principles of surgical tactics in acute intestinal obstruction is a thorough examination of the patient: abdominal and chest X-ray, ultrasound of the abdomen (irrigoscopy, sigmoidoscopy, fibrocolonoscopy, fibrogastroduodenoscopy, paracentesis and laparoscopy — on strict conditions). Preoperative preparation should be adequate, intensive and short-term with antibiotic prophylaxis, pathogenetic infusion and antibiotic therapy. Operation of choice is a midline laparotomy, inspection of the abdominal cavity, determining the cause of obstruction and its elimination, nasointestinal intubation, by indications - formation of external fistulas (transverse colostomy, sigmostoma, jejunostomy), sanation and drainage of the abdominal cavity (4 drainages). Postoperative mortality has been reduced by 10.2%, the number of postoperative complications by 7.8%.

Key words: *surgical tactics, acute intestinal obstruction, nasointestinal intubation*.

Н. В. Красносельский,
С. А. Т. Гони

Харьковский национальный медицинский университет

© Н. В. Красносельский,
С. А. Т. Гони

ОСОБЕННОСТИ ХИРУРГИЧЕСКОГО ЛЕЧЕНИЯ ЛУЧЕВЫХ ПОВРЕЖДЕНИЙ ПОКРОВНЫХ ТКАНЕЙ

Резюме. Представлен анализ результатов лечения 54 больных поздними лучевыми повреждениями покровных тканей. Изучена эффективность различных видов кожной пластики при различных локализациях лучевых язв. Больные были разделены по типу пластики: пластика местными тканями (34 больных, 63 %), свободная кожная пластика (2 больных, 4 %) и несвободная кожная пластика (18 больных, 33 %). Локализация лучевых язв — грудная клетка, передняя брюшная стенка, поясничная и крестцовая области. Размеры язв варьировали от 4 до 10 см.

Ключевые слова: *поздняя лучевая язва, кожная пластика.*

Введение

В настоящее время частота развития поздних лучевых повреждений в мире составляет около 5 % от всех пациентов, перенесших лучевую терапию, однако по данным некоторых исследователей формирование данной патологии превышает 10–1 5%. Местные лучевые повреждения, развиваются преимущественно при лучевой терапии злокачественных опухолей как следствие воздействия ионизирующего излучения в суммарной очаговой дозе 60–70 Гр. и отличаются торпидностью к лечению различными медикаментозными средствами. Несмотря на внедрение новых высокотехнологических методик, определение оптимального времени воздействия и дозы излучения, разработку и применение методов защиты окружающих тканей проблема частоты возникновения и тяжести постлучевых повреждений кожи и подлежащих здоровых тканей остается до конца не решенной.

Основным методом лечения постлучевых повреждений покровных тканей остается хирургический. В зависимости от локализации и состояния окружающих тканей проводится выбор наиболее эффективного метода кожной пластики. В связи со снижением репаративных свойств окружающих тканей и нарушением микроциркуляции наиболее предпочтительным является метод пластики кожно-подкожным лоскутом на сосудистой ножке. Однако проведение кожной пластики в условиях инфекции часто приводит к неудовлетворительным результатам.

Лечение как ранних, так и поздних лучевых повреждений представляет собой сложную проблему и требует дифференцированного подхода к определению программы лечения данной категории больных.

Материалы и методы исследований

За период с 2010 по 2013 гг. в отделении лучевой патологии Института медицинской радиологии им. С. П. Григорьева НАМН Украины изучены результаты лечения 54 (100 %) больных поздними лучевыми повреждениями покровных тканей. Средний возраст больных (56,3±12,6) лет. Мужчин было 24 (45 %), женщин — 30 (55 %). Больные получали лучевое лечение по поводу рака тела матки, прямой кишки, простаты, мочевого пузыря, грудной железы. Сроки возникновения поздних лучевых повреждений варьировали от 8 месяцев до 3 лет, в среднем составили 1,2 года. Размеры лучевых язв варьировали от 4 до 10 см. Выбор метода пластики основывался на локализации лучевой язвы, размеров, наличия инфицированности язвы, состояния окружающих тканей, технической возможности проведения того или иного метода пластики. Больные были разделены по типу пластики на три группы. В первой группе производилась пластика местными тканями (34 больных, 63 %), во второй — свободная кожная пластика (2 больных, 4 %), а в третей — несвободная кожная пластика (18 больных, 33 %).

Результаты лечения оценивались как удовлетворительные и неудовлетворительные. К удовлетворительным мы относим полное приживление кожного трансплантата и заживление швов первичным натяжением, частичный краевой некроз аутотрансплантата с заживлением вторичным натяжением в отдаленные сроки. К неудовлетворительным результатам мы относим тотальный или субтотальный некроз кожного лоскута, осложнение в послеоперационном периоде инфицированием транстплантата с дальнейшим его отторжением, заживление вторичным натяжением в сроки более 6 месяцев.

Всем больным проведено консервативное лечение и предоперационная подготовка по общепринятым методикам. Производилось полное клиническое обследование, оценка общего состояния больного, состояние окружа-

ющих и подлежащих тканей. Также больным проводилось бактериологическое исследование выделений язв по стандартным методикам с посевом возбудителей на элективные среды и определения чувствительности к основным антибактериальным препаратам. Для оценки состояния микроциркуляции окружающих тканей мы применяли термометрию, УЗИ.

Результаты исследований и их обсуждение

Изучены результаты лечения больных с поздними постлучевыми повреждениями кожи с 2010 по 2014 год на базе отделения лучевой патологии Института медицинской радиологии им. С. П. Григорьева НАМН Украины. Всего в исследовании приняло участие 54 больных с поздними лучевыми поражениями различной локализации: грудная клетка, передняя брюшная стенка, поясничная и крестцовая области. Основными видами онкологической патологии, по поводу которой больные получали лучевую терапию, являются: рак тела матки, мочевого пузыря, прямой кишки, простаты, молочной железы. Из пластических методик применялись пластика местными тканями (иссечение язвы и мобилизация краев раны с наложением швов, пластика на ножке ротационным способом, предварительное формирование и перемещение П-образного лоскута), свободная кожная пластика (расщепленным кожным лоскутом) и несвободная кожная пластика (кожным лоскутом на питающей ножке с отдаленных участков тела. Больные были разделены на три группы по типу пластики: 1) пластика местными тканями (34 больных, 63 %); 2) свободная кожная пластика (2 больных, 4 %) и 3) несвободная кожная пластика (18 больных, 33 %). При дефектах больших размеров перемещали большой сальник.

Основными осложнениями при пластическом лечении являются краевой или тотальный некроз трансплантата, инфицирование и отторжение трансплантата, расхождение краев раны.

Свободная кожная пластика аутотрансплантатом выполнена только у 2 (4 %) пациентов с дефектами мягких тканей в подмышечной области после лучевой терапии рака молочной железы. Перед проведением пластики производилась оценка состояния окружающих тканей, санация язвы от инфекционного агента. Результаты лечения: у одного больного (50 %) — полное приживление кожного трансплантата, у второго больного (50 %) — частичный некроз трансплантата и последующее заживление через 2 месяца вторичным натяжением. В общем в этой группе результаты лечения можно оценить как удовлетворительные.

У 34 больных (63 %) была произведена пластика местными тканями. Из них 13 больным (38 %) (подгруппа А) была произведена мобилизация краев раны с наложением швов, а 21 больному (62 %) (подгруппа Б) — пластика полнослойным лоскутом на ножке ротационным способом. В подгруппе А основными показаниями для проведения данного оперативного лечения служили пластические возможности окружающих тканей, небольшие размеры лучевых язв (до 6 см в диаметре). При этом производилось по возможности широкое иссечение патологических тканей, мобилизация краев раны и наложение швов. Результаты оперативного лечения: у 8 больных (62 %) — наблюдалось полное заживление ран первичным натяжением, у троих (23 %) — частичное расхождение швов и заживление вторичным натяжением, у двоих (15 %) — субтотальное расхождение швов и краевой некроз краев раны с заживлением дефекта вторичным натяжение в течение последующих 7 месяцев. В целом удовлетворительные результаты в этой подгруппе получены у 11 больных (85 %), а неудовлетворительные — у 2 (15 %). В подгруппе Б производилась пластика полнослойным кожно-подкожным лоскутом, перенесенным ротационным способом из близлежащих участков здоровых тканей. При этом после предоперационной подготовки иссекались патологические ткани, выкраивался лоскут необходимых размеров из локальных здоровых тканей и ротационно перемещался на подготовленную основу. У 18 (86 %) больных в результате лечения произошло полное приживление трансплантата, из них у 5 (28 %) больных — частичный краевой некроз трансплантата с последующим заживлением. У 3 больных (14 %) произошло инфицирование и некроз трансплантата. Таким образом удовлетворительные результаты в этой группе получены у 86 % больных, а неудовлетворительные — у 14 %. В общем по данной группе с хирургическим лечением местными тканями удовлетворительные результаты получены в 85,5 % случаев, а неудовлетворительные — у 14,5 %.

У 18 больных (33 %) была произведена несвободная кожно-подкожная пластика с отдаленных участков тела на питающей ножке. Основными показаниями для проведения данного оперативного лечения служили невозможности окружающих тканей для пластического закрытия дефектов. При этом производилось по возможности широкое иссечение патологических тканей, пластика полнослойным кожно-подкожным лоскутом, перенесенным ротационным способом из отдаленных участков тела. При наличии больших дефектов производилась пластика большим сальником. У 16 (89 %) больных в результате лечения произошло полное приживление трансплантата, из них у 4 (25 %) больных — частичный краевой некроз

трансплантата с последующим заживлением. У 2 больных (11 %) произошло инфицирование и некроз трансплантата. Таким образом удовлетворительные результаты в этой группе получены у 89 % больных, а неудовлетворительные — у 11 %.

Таким образом при хирургическом лечении больных с традиционной предоперационной подготовкой различными способами кожной пластики удовлетворительные результаты получены у 87 % больных, а неудовлетворительные — у 13 % пациентов. Основным осложнением в данной группе – некроз и инфицирование с последующим отторжением трансплантата.

Поэтому благоприятный исход основного заболевания еще не означает полного выздоровления. Учитывая, что большинство пациентов находится в трудоспособном возрасте, проблема местных лучевых повреждений приобретает социальную значимость и требует поиска эффективных методов профилактики и реабилитации, которые позволят обеспечить приемлемые условия их жизни и деятельности.

ЛИТЕРАТУРА

1. Бардычев М. С. Местные лучевые повреждения / М. С. Бардычев, А. Ф. Цыб. — М.: Медицина, 1985. — 240 стр.

2. Евтеев А. А. Анализ причин и структуры неудач аутодермопластики при использовании хирургических методов подготовки ран к пластическому закрытию / А. А. Евтеев // Сборник научн. Труд. I Съезда комбустиологов России.— М., 2005 — С.162–164.

3. Иванов В. В. Свободная пересадка расщепленного лоскута кожи / В. В. Иванов // Хирургия. — 2008.— № 6. — С. 11–16.

ОСОБЛИВОСТІ ХІРУРГІЧНОГО ЛІКУВАННЯ ПРОМЕНЕВИХ ПОШКОДЖЕНЬ ПОКРИВНИХ ТКАНИН.

М. В. Красносельський, С. А. Т. Гоні

Резюме. Предоставлено аналіз результатів лікування 54 хворих з пізніми променевими пошкодженнями покривних тканин. Вивчено ефективність різних видів шкірної пластики при різних локалізаціях променевих виразок. Хворі були розділені по типу пластики: пластика місцевими тканинами (34 хворих, 63 %), вільна шкірна пластика (2 хворих, 4 %) і невільна шкірна пластика (18 хворих, 33 %). Локалізація променевих виразок — грудна клітина, передня черевна стінка, поперековий та крижовий регіони. Розміри виразок варіювали від 4 до 10 см.

Ключові слова: *пізня променева виразка, шкірна пластика*

FEATURES OF SURGICAL TREATMENT OF RADIATION DAMAGE EPITHELIAL TISSUES.

N. V. Krasnosel'skii, S. A. T. Goni

Summary. Presents an analysis of the results of treatment of 54 patients with late radiation damage epithelial tissues. Studied the effectiveness of different types of skin plastics at different locations of radiation ulcers. Patients were divided by the type of plastic: plastic with local tissues (34 patients, 63 %), free dermepenthesis (2 patients, 4 %) and unfree dermepenthesis (18 patients, 33 %). Localization of radiation ulcers — chest, anterior abdominal wall, lumbar and sacral area. Size of the ulcers ranged from 4 to 10 cm.

Key words: *late radiation ulcers, skin plastic.*

Р. В. Бондарев, А. Л. Чибисов, С. С. Селиванов

ГУ «Луганский государственный медицинский университет»

©. Коллектив авторов

ЛАПАРОСКОПИЧЕСКАЯ АППЕНДЭКТОМИЯ КАК ПАРАЛЛЕЛЬ ТРАДИЦИОННОЙ АППЕНДЭКТОМИИ В ЛЕЧЕНИИ ОСТРОГО АППЕНДИЦИТА

Резюме. Проведена сравнительная оценка результатов лечения 933 больных с острым аппендицитом. Лапароскопическая аппендэктомия выполнена у 463, традиционный способ аппендэктомии — у 470 больных. Улучшен метод лапароскопической аппендэктомии путем применения колипротейного бактериофага. Осложнения со стороны раны и брюшной полости при лапароскопической аппендэктомии отмечены в два раза меньше, чем при традиционном способе аппенэктомии. Применение колипротейного бактериофага позволило предупредить возникновение гнойных осложнений. Показана эффективность лапароскопии в диагностике острого аппендицита у диагностически сложных больных. Лапароскопическую аппендэктомию можно считать операцией выбора при неосложненном остром аппендиците.

Ключевые слова: *острый аппендицит, лапароскопическая аппендэктомия, традиционный способ аппендэктомии, колипротейный бактериофаг.*

Введение

Острый аппендицит (ОА) по-прежнему является одним из самых распространенных хирургических заболеваний. В Украине заболеваемость на 10000 населения составляет близко 20 случаев [1], что определяет социальную значимость данной патологии. Основными причинами неблагоприятных исходов являются поздняя госпитализация и диагностические ошибки на всех этапах, составляющие от 12 до 35 % случаев [2, 3]. Ошибки диагностики также приводят к удалению микроскопически неизмененных червеобразных отростков (ЧО) в 20–45 % случаев [4]. Тем более, что анализ отдаленных последствий аппендэктомий свидетельствует о наличии спаечного процесса в брюшной полости у 45–78 % больных [5, 6].

Частота осложнений при выполнении открытой аппендэктомии за последние 30 лет существенно не изменилась и составляет от 0,4 до 8,5 % [7] с явным преимуществом раневых инфекций. Внедрение малоинвазивных методик удаления ЧО показывает преимущества эндовидеохирургического метода перед традиционным способом аппендэктомии (ТСАЭ). Использование в хирургической практике лапароскопической аппендэктомии (ЛАЭ) при ОА позволяет улучшить результаты лечения и избавить больных от травматической лапаротомии и связанных с ней осложнений [8, 9]. После ЛАЭ раневые осложнения наблюдаются в 2–4 раза реже по сравнению с ТСАЭ [10]. Тем не менее, ряд авторов указывают на высокую частоту послеоперационных осложнений после ЛАЭ (A. P. Ekeh и соавт., 2007; В. Е. Оловянный и соавт., 2009; Ю. Т. Ахтемійчук та співавт., 2008; А. Н. Прехин и соавт., 2005), а широкое внедрение этого метода в лечение ОА вызывает большое количество вопросов (Л. А. Левин и соавт., 2006; B. Kirshtein и соавт., 2007). Скептическое отношение к методу ЛАЭ базируется на технической сложности на сегодня методов лапароскопического удаления ЧО и недостаточность квалифицированных эндоскопических хирургов (А. А. Коновалов и соавт., 2006; М. Д. Василюк та співавт., 2011). Все это указывает на то, что применение ЛАЭ в лечении больных с ОА продолжает дискутироваться и требует дальнейшего изучения.

Цель исследования

Улучшение лечения больных с ОА путем оптимизации метода ЛАЭ и проведение сравнительной оценки разработанного метода ЛАЭ с ТСАЭ.

Материалы и методы исследований

Сравнительный анализ результатов лечения проведен у 933 больных с ОА, которые по способу оперативного вмешательства разделены на 2 группы. ЛАЭ проведена у 463 пациентов, традиционный вид оперативного вмешательства из доступа по Волковичу–Дьяконову у 470 больных. Мужчин — 413, женщин — 520, в возрасте от 18 до 84 лет. В отдельную группу вошли 86 пациентов, которым выполнена диагностическая лапароскопия. По клинико-морфологическим формам больные распределились следующим образом: острый флегмонозный аппендицит — 704, гангренозный — 188, гангренозно-перфоративный — 26, периаппендикулярный абсцесс — 15. Местный перитонит

отмечен у 48 больных. Больных с распространенной формой перитонита не рассматривали в виду особенности тактики интраоперационного и послеоперационного лечения.

По способу реализации программы хирургического вмешательства при ЛАЭ больные были распределены на две подгруппы. В первой подгруппе (n=241) в лечении использовали санацию очага воспаления раствором декасана или физиологическим раствором натрия хлорида, либо санация не проводилась (n=65). Во второй подгруппе (n=157) операцию заканчивали орошением очага воспаления колипротейным бактериофагом. Метод ЛАЭ с колипротейным бактериофагом применяется в настоящее время.

Распределение больных при ЛАЭ и ТСАЭ в зависимости от клинико–морфологической формы ОА было однородным.

При поступлении всем больным выполняли комплексное обследование, включающее сбор анамнеза, жалобы, клинический осмотр, лабораторные исследования (общий анализ крови и мочи), при необходимости проводили консультации смежных специалистов (гинеколог, уролог, терапевт). Выполняли ультразвуковое исследование (УЗИ) органов брюшной полости. При УЗИ определяли наличие или отсутствие свободной и отграниченной жидкости в брюшной полости, размер и расположение ЧО, признаки его воспаления и возможного вовлечения в инфильтрат. При необходимости дифференциальной диагностики выполнялась лапароскопия, которая в случае верификации диагноза ОА из диагностического вмешательства переходила в лечебную.

ЛАЭ выполняли из 3-х или 4-х точек. Обработку брыжейки ЧО проводили биполярной коагуляцией с дополнительным клипированием аппендикулярной артерии. В случае выраженной инфильтрации брыжейки, на нее накладывали интракорпоральный узел капроновой нитью с дальнейшим пересечением L-образным электродом и клипированием артерии. Культю ЧО обрабатывали лигатурным методом. Первую лигатуру фиксировали в области основания отростка, вторую (при диаметре отростка более 6 мм) на расстоянии 1–2 мм от первой, или при диаметре отростка до 6 мм вместо лигатуры накладывали клипсу. Обработку слизистой культи ЧО осуществляли с помощью монополярной коагуляции. Операцию завершали орошением очага воспаления колипротейным бактериофагом объемом 20–40 мл (2 подгруппа) или раствором декасана (1 подгруппа).

Во всех наблюдениях брюшная полость дренировалась –2 трубчатыми дренажами. ЧО из брюшной полости извлекали через 11 мм троакар. Если диаметр отростка был более 11 мм или его объем увеличен за счет участка пересеченной брыжейки, то извлечение ЧО производили в эндоконтейнере с использованием зажима Люэра в левой подвздошной области. Рану после извлечения эндоконтейнера санировали колипротейным бактериофагом или соответственно декасаном.

Результаты исследований и их обсуждение

Противопоказанием к выполнению ЛАЭ были: декомпенсированная сердечно-сосудистая и дыхательная недостаточность, поздние сроки беременности, выраженный спаечный процесс брюшной полости, распространенный перитонит, требовавший назоинтестинальной интубации.

Конверсия произведена у 7 (1,5 %). Причиной конверсии явились: плотный периаппендикулярный инфильтрат — 2, периаппендикулярный абсцесс — 3 (выделение из которых ЧО не представилось возможным), кровотечение — 2.

У 86 больных, которым выполнена диагностическая лапароскопия, диагноз ОА установлен в 58 случаях, с дальнейшим проведением ЛАЭ. При гистологическом исследовании деструкция определена во всех удаленных ЧО. Патология придатков матки диагностирована у 25 больных, посттравматическая гематома сальника — 2, абдоминальный ишемический синдром — 1.

Сравнивая результаты лечения больных в обеих подгруппах при ЛАЭ следует отметить, что у больных, которым применяли колипротейный бактериофаг, частота возникновения осложнений со стороны брюшной полости и троакарных ран снизилась в 2 раза, отсутствовали гнойные осложнения. Эффективность применения бактериофага отразилась и в более ранних клинических проявлениях: нормализация температуры тела, отсутствие перифокальной гиперемии раны, резкое снижение раневой экссудации, нормализация лабораторных показателей.

Таких осложнений, как несостоятельность культи ЧО, гнойные осложнения (во 2-й подгруппе), внутрибрюшные кровотечения из культи брыжейки ЧО не было. Отсутствие указанных осложнений связываем с проведением такой хирургической тактики: дополнительное накладывание на культю ЧО лигатуры или клипсы, дополнительное клипирование аппендикулярной артерии при обработке и пересечении брыжейки отростка, и проведение в каждом случае санации очага воспаления с использованием колипротейного бактериофага.

Послеоперационные осложнения после ЛАЭ в общем составили 14 (3,0 %): инфильтрат брюшной полости — 3, абсцесс брюшной полости — 1; со стороны троакарной раны, место

извлечения ЧО серома — 6, инфильтрат — 3, нагноение — 1. Инфильтрат брюшной полости регрессировал на фоне антибактериальной терапии. Абсцесс брюшной полости удален пункционным методом под УЗИ-контролем с дальнейшим проведением комплексной консервативной терапии. Больные с осложнениями со стороны троакарной раны получали местное лечение. Важно отметить, что нагноение трокарной раны, в отличие от лапаротомной, не отразилось на общем состоянии больных и не требовало продолжения стационарного лечения. Летальных исходов не было.

Послеоперационные осложнения при выполнении ТСАЭ возникли у 29 (6,2 %) больных: послеоперационная спаечная болезнь — 3, инфильтрат брюшной полости — 4, абсцесс брюшной полости — 2, инфильтрат мягких тканей послеоперационной раны — 8, серома послеоперационной раны — 6, нагноение раны — 6. Умер 1 больной 74 лет с сопутствующей кардиальной патологией. Причина смерти — тромбоэмболия легочной артерии.

Активация больных после ЛАЭ осуществлялась через 6–8 часов после окончания вмешательства, при ТСАЭ — в период 12–24 часа.

Длительность ЛАЭ составила (50,3±6,8) мин., ТСАЭ — (48,5±8,1) мин ($p>0,05$). Средний койко-день после ЛАЭ был значительно меньше (3,4±0,8), чем после ТСАЭ (6,9±1,1).

Вывод

ЛАЭ по сравнению с ТСАЭ позволяет почти в два раза снизить количество осложнений со стороны раны и брюшной полости, тем самым сократить длительность пребывания в стационаре. Оптимизация лапароскопического метода операции путем применения колипротейного бактериофага предупреждает возникновение гнойных осложнений. При неосложненном ОА ЛАЭ можно считать как альтернативный метод оперативного лечения.

ЛИТЕРАТУРА

1. Акимов А. Н. Оптимизация хирургической тактики и перспективы эндохирургии в лечении сочетанной и изолированной травмы живота / А. Н. Акимов // Эндоскопичсекая хирургия. — 2005. — № 1. — С. 171–172.

2. Бояринцев В. В. Эндовидеохирургия в военно-полевой хирургии / В. В. Бояринцев, В. В. Суворов, В. Ю. Маркевич // Военно-медицинский журнал. — 2006. — № 9. — С. 45–52.

3. Васильев А. Ф. Осложнения лапароскопической аппендэктомии / А. Ф. Васильев, Е. В. Братчиков, А. П. Березницкий // Эндоскопическая хирургия. — 2006. — № 2. — С. 27.

4. Гешелін С. О. Порівняння лапароскопічної та відкритої апендектомії: технічні та раціональні аспекти / С. О. Гешелін, М. А. Каштальян, В. Ю. Шаповалов // Шпитальна хірургія. — 2007. — № 1. — С. 34–37.

5. Лапароскопия в диагностике и лечении острого аппендицита / П. А. Ярцев, А. С. Ермолов, Г. В. Пахомова [и др.] // Хирургия. — 2010. — С. 21–25.

6. Савельев В .С. Руководство по неотложной хирургии органов брюшной полости / под ред. В. С. Савельева. — М.: Триада-Х, 2006. — 640 с.

7. Сорока А. К. Лапароскопия в проведении клинических и морфологических параллелей аппендэктомий / А. К. Сорока // Эндоскопическая хирургия. — 2013. — № 1. — С. 12–15.

8. Хаджибаев А. М. Применение эндовидеохирургической технологии в лечении острого аппендицита / А. М. Хаджибаев, Ф. Б. Алиджанов, У. Р. Арипов // Український журнал хірургії. — 2013. — № 2. — С. 115–118.

9. Althoubaity F. K. Suspected acute appendicitis in female patients. Trends in diagnosis in emergency department in a University Hospital in Western region of Saudi Arabia / F. K. Althoubaity // Saudi. Mad. J.— 2006. — Vol. 11. — P. 1667–1673.

10. Rebecca C. Britt Still looking for Reasons in Appendicitis / C. Rebecca // Archives of Surgery. — 2010. — Vol. 145. — P. 71.

ЛАПАРОСКОПІЧНА АПЕНДЕКТОМІЯ ЯК ПАРАЛЕЛЬ ТРАДИЦІЙНОЇ АПЕНДЕКТОМІЇ У ЛІКУВАННІ ГОСТРОГО АПЕНДИЦИТУ

Р. В. Бондарєв, О. Л. Чибісов, С. С. Селіванов

Резюме. Проведено порівняльну оцінку результатів лікування 933 хворих на гострий апендицит. Лапароскопічна апендектомія виконана у 463, традиційний спосіб апендектомії — у 470 хворих. Покращено метод лапароскопічної апендектомії шляхом застосування коліпротейного бактеріофага. Ускладнень зі сторони рани та черевної порожнини при лапароскопічній аппендектомії в два рази менше, ніж при традиційному способі апендектомії. Застосування коліпротейного бактеріофагу дозволило попередити виникнення гнійних ускладнень. Показано ефективність лапароскопії у діагностиці гострого апендициту у діагностично складних хворих. Лапароскопічну апендектомію можна вважати операцією вибору при неускладненому гострому апендициті.

Ключові слова: *гострий апендицит, лапароскопічна апендектомія, традиційний спосіб апендектомії, коліпротейний бактеріофаг.*

LAPAROSCOPIC APENDECTOMY AS A PARALLEL OF TRADITIONAL APENDECTOMY IN TREATMENT OF ACUTE APPENDICITIS

R. V. Bondarev, A. L. Chibisov, S. S. Selivanov

Summary. A comparative evaluation of the results of treatment 933 patients with acute appendicitis. Laparoscopic appendectomy was performed in 463, the traditional method of appendectomy — in 470 patients. Improved method of laparoscopic appendectomy by applying koliproteyny bacteriophage. Complications of the wound and the abdomen during laparoscopic appendectomy marked two times less than the traditional appendectomy. Application of koliproteyny bacteriophage gives possible to prevent the occurrence of septic complications. The effectiveness of laparoscopy in the diagnosis of acute appendicitis in diagnostically challenging patients. Laparoscopic appendectomy can be considered as the procedure of choice for uncomplicated acute appendicitis.

Key words: *acute appendicitis, laparoscopic appendectomy, the traditional method of appendectomy, koliproteynyy bacteriophage.*

В. О. Шапринський,
А. І. Дзьоба

Вінницький національний медичний університет ім. М. І. Пирогова

©. Шапринський В. О., Дзьоба А. І.

АНАЛІЗ РЕЗУЛЬТАТІВ ЛІКУВАННЯ ХВОРИХ НА СИНДРОМ МЕЛЛОРІ-ВЕЙССА

Резюме. Проаналізовано результати лікування 147 хворих на синдром Меллорі – Вейсса. Встановлена частота виявлення фонових захворювань — хронічного гепатиту, грижі стравохідного отвору діафрагми, виразкової хвороби шлунку, дванадцятипалої кишки. Висока частота виявлення хронічного гепатиту, грижі стравохідного отвору діафрагми свідчить про причинно-наслідковий зв'язок. Ступінь активності кровотечі оцінили за Forest. Найчастіше ступінь активності кровотечі був F IIb та F IIc. На ступінь крововтрати мали вплив наявність хронічного гепатиту, грижі стравохідного отвору діафрагми, виразкової хвороби шлунку та ДПК, особливо їх поєднання. Також мали вплив ступінь активності кровотечі при госпіталізації та кількість розривів. Консервативно проліковано 94,6 % хворих. Частота рецидивів кровотеч – 8 %. Оперованих 4 хворих. Після операції помер 1. Загальна летальність 2,7 %.

Ключові слова: *синдром Меллорі – Вейсса, кровотеча, лікування.*

Вступ

Синдром Меллорі – Вейсса (СМВ) або стравохідно–шлунковий розривно–геморагічний синдром на сьогоднішній день посідає вагоме місце в структурі кровотеч з верхніх відділів травного тракту, сягаючи 5–15 % [1, 2, 4, 5, 6, 7] та 36 –50 % кровотеч невиразкового ґенезу [3]. Летальність СМВ 1,8–8,6 % [1,2,4,5,7,8]. Згідно літературних даних частота рецидивів кровотеч може сягати 20–35 % [6,7]. За останнє десятиріччя спостерігається чітка тенденція до зростання захворюваності СМВ, особливо серед населення працездатного віку, що становить важливу не лише медичну, а й соціальну та економічну проблему. Водночас спостерігається зростання частки крововтрат важкого ступеня в структурі кровотеч при СМВ [8], що в результаті підвищує тривалість та вартість лікування.

Актуальність даної теми підтверджується відсутністю єдиної думки про механізми розвитку СМВ, роль супутньої патології як причини, чи обтяжуючих факторів протікання даної патології. Відсутність чіткого, загальноприйнятого етіопатогенетично обґрунтованого механізму виникнення та протікання СМВ зумовлює відсутність, в повній мірі, адекватного лікування даної патології на теперішній час. Хоч в переважній більшості випадків сучасна діагностично–лікувальна програма СМВ дозволяє досягти успіху, все ж мають місце незадовільні результати лікування. Проте завдяки вдосконаленню лікувально– діагностичних можливостей сучасної медицини (а саме сучасних препаратів для досягнення консервативного гемостазу, поширенню використання ендоскопічних методів гемостазу) збільшення летальності серед хворих СМВ не відмічається.

На думку авторів поглиблене вивчення етіологічних факторів та патогенетичних механізмів СМВ, та розробка відповідної діагностично – лікувальної програми, дасть змогу покращити якість лікування даних хворих. Це спонукає до подальшого поглибленого вивчення патології СМВ.

Матеріали та методи досліджень

Нами виконано ретроспективний аналіз медичних карт хворих, що лікувались з СМВ у Хмельницькій обласній та міській лікарнях за період з 2007 по 2013 роки. Загальна кількість хворих склала 147. Серед них чоловіків 125 (85 %), а жінок 22 (15 %). Осіб працездатного віку було 127 (86,4 %).

Результати досліджень та їх обговорення

Згідно аналізу медичних карт в динаміці спостерігається незначне збільшення кількості хворих на СМВ з піком у 2013 році. Це відповідає світовим тенденціям зростання захворюваності СМВ. Загальноприйнятою причиною виникнення розривів вважають різке підвищення внутрішньошлункового тиску. Більшість практикуючих лікарів пов'язують розвиток захворювання зі зловживанням алкоголем та наступною блювотою. Такий причинно-наслідковий зв'язок згідно нашого дослідження спостерігався лише у 38,1 % хворих. У інших хворих були інші причини підвищення внутрішньошлункового тиску: переїдання, надмірне фізичне навантаження, вагітність, черепно-мозкова травма, отруєння, загострення хронічного панкреатиту чи холециститу,

виразкова хвороба дванадцятипалої кишки (ВХДПК), шлунку (ВХШ), їх комбінація та не встановлені причини.

Згідно даних сучасної літератури до етіопатогенетичних факторів виникнення СМВ різні автори відносять фонові захворювання: патологію печінки, запальні захворювання стравоходу, шлунку, дванадцятипалої кишки, ВХШ, ВХДПК, грижу стравохідного отвору діафрагми (ГСОД), алкоголізм. Згідно проведеного аналізу медичних карт, серед супутньої патології хворих СМВ, виділено ознаки хронічного гепатиту у 19,7 % хворих, перенесеного гепатиту в анамнезі відмічено у 4,8 % хворих, у багатьох випадках з проявами портальної гіпертензії, грижі стравохідного отвору діафрагми або недостатності кардії встановлена у 33,3 % хворих, ВХШ та ВХДПК у 10,2 % хворих, запальних захворювань стравоходу, шлунку чи дванадцятипалої кишки у 40,8 % хворих, алкоголізм у 7,5 % хворих. Слід відмітити, що у більшості випадків хворі не були предметно обстежені з приводу супутньої патології. Після досягнення гемостазу хворі виписувались з відділення під нагляд гастроентеролога за місцем проживання, чи переводились у гастроентерологічне відділення. Закономірним буде припущення, що при більш детальному дослідженні хворих відсоток супутньої патології буде вищим та дасть змогу покращити лікування з огляду на етіопатогенетичні фактори СМВ. Провівши аналіз залежності наявної супутньої патології та ступеню важкості крововтрати, необхідно відмітити поєднання декількох фонових захворювань (зокрема хронічного гепатиту, ГСОД, ВХДПК, ВХШ) у хворих з важким та вкрай важким ступенем крововтрати. Закономірною є і більша частота виявлення ГСОД у 38,5 % хворих з важким ступенем крововтрати та у 40 % з вкрай важким, хронічного гепатиту у 30,7 та 80 % хворих відповідно, ВХШ та ВХДПК у 19,2 та 20 % відповідно.

При госпіталізації всім хворим проводилась ФЕГДС з метою виявлення джерела кровотечі, ступеня активності кровотечі, локалізації, розмірів та кількості розривів. Локалізація розривів в стравохідно–шлунковому переході виявлена у 42,9 % хворих. Локалізація в кардії та стравоході була порівну по 28,6 %. Найчастіше розриви були розташовані по задній стінці — 31,8 %, по передній у 27,3 %, правій — 22,7 % та лівій — 13,6 %. Одиничні розриви були виявлені у 72,1 %, натомість множинні у 27,9 %. Проаналізувавши взаємозв'язок кількості розривів та важкості крововтрати можна відмітити невелике збільшення важкості крововтрати у хворих з множинними розривами.

Ступінь активності кровотечі можна характеризувати за Forest. F Ia — лише у 0,8 % хворих. F Ib — у 16,5 %, F IIa — у 4,1%, F IIb — у 34,7 %, F IIc — у 24 %, F III — у 19,8 %. Проаналізувавши взаємозв'язок ступеня активності кровотечі з важкістю крововтрати можна зробити висновок, що більш важкий ступінь крововтрати спостерігається у пацієнтів з ступенем активності кровотечі при поступлені F Ia, F Ib, F IIa, F IIb. Водночас легший ступінь крововтрати спостерігається у хворих з ступенем активності кровотечі при госпіталізації у вигляді F IIc та F III.

Щодо ступеня крововтрати, то здебільшого це легкий ступінь — 66 %. Середній ступінь крововтрати — у 12,2 %, важкий — у 18,4 % та вкрай важкий — у 3,4 % хворих. Проаналізувавши динаміку ступеня крововтрати можна відмітити тенденцію до збільшення випадків важкої та вкрай важкої крововтрати.

Щодо розмірів дефекту, то в жодному описаному випадку вони не перевищували 3 см. Зокрема повздовжні розриви до 1 см зустрічались 55,1 % хворих, до 2 см у 39,1 %, до 3 см у 7,3 % хворих. Проаналізувавши взаємозв'язок довжини розривів з важкістю крововтрати ми не знайшли закономірності.

У переважній більшості хворих (94,6 %) за допомогою консервативної терапії був досягнутий адекватний гемостаз з наступним загоєнням дефектів (інфузійна терапія, етамзилат, вікасол, дицинон, транексам, амінокапронова к-та, антисекреторна, протиблювотна, при потребі гемотрансфузійна терапія). Рецидив кровотечі зафіксований у 8 (5,4 %) хворих. З них троє померло без оперативного втручання. У одного досягнутий консервативний гемостаз. Четверо хворих оперовані (2,7 %). Після операції помер один хворий. Проаналізувавши зв'язок рецидивів кровотеч зі ступенем гемостазу при госпіталізації, морфологічними характеристиками розривів, супутньою патологією, слід відмітити, що у більшості були множині розриви. Ступінь гемостазу при госпіталізації мав вигляд активної капілярної кровотечі, або фіксованого згортка крові. ГСОД виявлено у 4 хворих (50 %), хронічний гепатит у 5 хворих (62,5 %), у деяких з переходом у цироз, ВХШ та ВХДПК у 4 хворих (50 %). У більшості хворих відмічалось поєднання вищеперерахованих супутніх захворювань.

Загалом померло четверо хворих (2,7 %). Аналіз летальних випадків показав, що у трьох був хронічний гепатит з переходом у цироз, при цьому в одного з них поєднувався з ГСОД II ст., ВХДПК. Ще один померлий мав поєднання ВХШ та ГСОД. Ступінь гемостазу при госпіталізації у двох померлих — F Ib, у двох інших — F IIb. Середній ліжкодень склав 5,1. Летальність 2,7 %.

Висновки

1. Висока частота виявлення хронічного гепатиту, ГСОД у хворих на синдром Меллорі — Вейсса свідчить про причинно-наслідковий зв'язок.

2. На ступінь крововтрати мали вплив наявність хронічного гепатиту, грижі стравохідного отвору діафрагми, виразкової хвороби шлунку та ДПК, особливо їх поєднання. Також мали вплив ступінь активності кровотечі при госаіталізаціїі та кількість розривів.

3. Консервативно проліковано 94,6 % хворих. Частота рецидивів кровотеч — 8 %. Показами до оперативного втручання є рецидив кровотечі та відсутність ефекту від консервативної терапії, ендоскопічного гемостазу.

ЛІТЕРАТУРА

1. Бондаренко Н. М. Синдром Мэллори-Вейсса как одна из причин желудочного кровотечения / Н. М. Бондаренко, В. Н. Барвинский, Н. Ф. Витвицкий // Клінічна хірургія. — К., — 1998. — № 6. — С. 45–46.

2. Дуданов И. П. Хирургическая тактика при синдроме Маллори-Вейсса / И. П. Дуданов, Г. А. Шаршавицкий, А. М. Меженин // Вестник хирургии им. И. И. Грекова. — СПб., — 1998. — Т. 157, № 3. — С. 67–69.

3. Клініко-статистичні аспекти синдрому Меллорі-Вейса / С. О. Мунтян, В. П. Кришень, М. В. Трофімов [и др.] // Шпитальна хірургія. — 2004. — № 4. — С. 7–12.

4. Клініко-морфологічні особливості перебігу синдрому Меллорі-Вейса / М. В. Трофімов, О. В. Желтяков, В. І. Діденко, М. Є. Кононенко // Шпитальна хірургія. Український науково-практичний журнал. — 2005. — № 3. — С. 79–82.

5. Панцырев Ю. М. Эндоскопическое лечение кровотечений, обусловленных синдромом Меллори-Вейсса / Ю. М. Панцырев, Е. Д. Федоров, М. Е. Тимофеев // Хирургия. Журнал им. Н. И. Пирогова. — 2003. — № 10. — С. 35–40.

6. Соловьев А. С. Применение сочетанных эндоскопических методов гемостаза при пищеводно-желудочных кровотечениях у больных с синдромом Меллори-Вейсса / А. С. Соловьев // Анналы хирургии. Annals of surgery. — 2007.— № 1. – С. 29–33.

7. Тимербулатов Ш. В. Редкие причины синдрома Маллори-Вейсса / Ш. В. Тимербулатов, В. М. Тимербулатов // Вестник хирургии имени И. И. Грекова. — 2009. — Т. 168, № 2. — С. 114–116

8. Трофімов М. В. Клінічно-статистичні аспекти синдрому Меллорі-Вейсса / М. В. Трофімов, О. В. Желтяков // Львівський медичний часопис. Acta Medica Leopoliensia. — 2005. — Т. 11, № 3. — С. 143–144.

АНАЛИЗ РЕЗУЛЬТАТОВ ЛЕЧЕНИЯ БОЛЬНЫХ СИНДРОМОМ МЭЛЛОРИ – ВЕЙССА

В. О. Шапринский, А. И. Дзёба

Резюме. Проанализированы результаты лечения 147 больных синдромом Мэллори – Вейсса. Установлена частота выявления фоновых заболеваний — хронического гепатита, грыжи пищеводного отверстия диафрагмы, язвенной болезни желудка, двенадцатиперстной кишки. Высокая частота выявления хронического гепатита, грыжи пищеводного отверстия диафрагмы свидетельствует о причинно-следственной связи. Степень активности кровотечения оценили по Forest. Наиболее частая степень активности кровотечения была F IIa и F IIb. На степень кровопотери повлияли наличие хронического гепатита, грыжи пищеводного отверстия диафрагмы, язвенной болезни желудка и ДПК, особенно их сочетание. Также повлияли степень активности кровотечения при поступлении, количество разрывов. Консервативно пролечено 94,6 % больных. Частота рецидивов кровотечений — 8 %. Оперированных 4 больных. После операции умер 1. Общая летальность 2,7 %.

Ключевые слова: *синдром Мэллори –Вейсса, кровотечение, лечение.*

ANALYSIS OF THE RESULTS OF THE TREATMENT OF THE MALLORY – WEISS SYNDROME

V. O. Shaprinskiy, A. I. Dzoba

Summary. We analyzed the results of the treatment of 147 cases of Mallory – Weiss syndrome. It has been established the frequency of detection of the background diseases – chronic hepatitis, hiatal hernia, gastric ulcer and duodenal ulcer. The high incidence of chronic hepatitis, hiatal hernia indicates the cause–effect relationship. Level of bleeding activity assessed by Forest. The most common level of activity of bleeding was F IIa and F IIb. The degree of blood loss was influenced by the presence of chronic hepatitis, hiatal hernia, ulcers of the stomach and duodenum, especially their combination. Also influenced the degree of activity of bleeding on admission and the number of gaps. 94,6 % of patients were treated conservatively. Rebleeding rate — 8 %. 4 operated patients. After surgery 1 died. The total mortality of 2,7 %.

Key words: Mallory – Weiss syndrome, bleeding, treatment.

Д. И. Гребенюк

Винницкий национальный медицинский университет им. М. И. Пирогова

© Гребенюк Д. И.

СОБСТВЕННЫЙ ОПЫТ ЛЕЧЕНИЯ ГАСТРОДУОДЕНАЛЬНЫХ КРОВОТЕЧЕНИЙ ЯЗВЕННОЙ ЭТИОЛОГИИ

Резюме. В ходе данного исследования был проанализирован собственный опыт лечения язвенных кровотечений. Всем пациентам была назначена медикаментозная терапия, которая при необходимости, дополнялась эндоскопическим гемостазом или оперативным вмешательством. Антисекреторная терапия с использованием только ингибиторов протонной помпы являются достоверно достаточной для надежного снижения секреции желудочного сока при гастродуоденальных кровотечениях язвенного генеза. Эндоскопическое и оперативное лечение обеспечивало отсутствие рецидива абсолютно у всех пациентов обследуемого контингента.

Ключевые слова: *язва желудка, язва двенадцатиперстной кишки, гастродуоденальное кровотечение.*

Введение

Несмотря на пересмотр в последние десятилетия патогенетических механизмов развития гастродуоденальных язв, оптимизацию подходов к консервативному их лечению, развитие современной фармакологической индустрии, язвенная болезнь желудка и двенадцатиперстной кишки (ДПК) продолжает оставаться актуальной проблемой современной гастроэнтерологии, а распространённость данной патологии с каждым годом увеличивается. Так, если в 1997 году она составляла 2239,7 на 100 тысяч населения по Украине, то в 2006 году она возросла до 2805,8 [2].

Особое внимание следует обратить на осложнения язвенной болезни, а именно на кровотечение. В структуре кровотечений из верхних отделов желудочно-кишечного тракта, кровотечения язвенного генеза составляют 46–61 %. Кроме того, язвенные кровотечения составляют 18–23 % среди всей ургентной патологии органов брюшной полости [1].

Лечение язвенных гастродуоденальных кровотечений было и остаётся одной из актуальных, сложных и до конца нерешённых проблем медицины. Остановить кровотечение консервативными мерами удаётся не всегда (частота рецидивов язвенного кровотечения составляет 12–40 %), а потому хирурги прибегают к открытым оперативным вмешательствам, которые в большинстве случаев обеспечивают надёжный гемостаз. Оперативная активность при кровотечении из язвы в развитых странах составляет 1,5–4 % и имеет тенденцию к снижению. При этом общая летальность в данной группе больных не превышает 0,5–2 %. В первую очередь это является результатом широкого внедрения в практику новых эндоскопических технологий гемостаза [3].

В то же время в странах постсоветского пространства статистика приводит значительно более высокие показатели оперативной активности, достигающих 45–60 %. Однако, несмотря на многолетнее развитие, совершенствование и оптимизацию тактики оперативных вмешательств, достичь существенного снижения летальности не удаётся, и данный показатель составляет 8–20 % [1].

Появление новых эндоскопических технологий и высокоэффективных противоязвенных препаратов диктует необходимость оценки их возможностей при лечении кровотечений из язв желудка и двенадцатиперстной кишки. Это особенно актуально в связи с ростом количества больных пожилого возраста, которые тяжело переносят травматические оперативные вмешательства.

Задачей нашего исследования было оценить собственные результаты лечения пациентов с гастродуоденальными кровотечениями язвенного генеза.

Материалы и методы исследования

В основу исследования положен проспективный анализ историй болезни 204 пациентов, проходивших лечение по поводу гастродуоденальных кровотечений язвенной этиологии в клинике кафедры хирургии № 1 с курсом эндоскопической и лазерной хирургии Винницкого национального медицинского университета им. М. И. Пирогова на базе хирургического отделения, центра кровотечений и реанимационного отделения Винницкой областной клинической больницы им. М. И. Пирогова в период с 1 января 2011 года по 30 июня 2012 года.

Среди обследованного контингента лица мужского пола составляли 136 (66,7 %), женского — 68 (33,3 %). Средний возраст обследуемого

контингента составлял 56,6±1,7 лет. Средний возраст для мужчин составлял (53,9±17,6) лет, для женщин — (61,9±14,1) лет.

Выбирая комбинацию лечебных мероприятий для каждого отдельного пациента, лечащие врачи опирались на клинический опыт и Стандарт организации и профессионально ориентированные протоколы оказания неотложной помощи больным с язвой желудка и двенадцатиперстной кишки, осложненной кровотечением.

Всем пациентам назначалась медикаментозная терапия, направленная на достижение гемостаза и снижения уровня желудочной секреции. Среди назначенных препаратов были средства гемостатической терапии, средства антисекреторной терапии (ингибиторы протонной помпы (ИПП), М-холиноблокаторы, H_2-гистаминоблокаторы, препараты соматостатина), средства восполнения объёма циркулирующей крови, а также эритроцитарная маса при наличии выраженной анемии.

На фоне медикаментозной терапии, при необходимости, пациентам выполнялись эндоскопические вмешательства, направленные на достижение гемостаза. В случае невозможности достижения гемостаза эндоскопическим путём или в качестве альтернативы эндоскопическому гемостазу выполнялось оперативное вмешательство, направленное на устранение источника кровотечения.

Таким образом, нами были выделены три основные, отличающиеся между собой, комбинации лечебных мероприятий. Так, только антисекреторную терапию получали 159 (77,9 %) пациентов, комбинация антисекреторной терапии и эндоскопического гемостаза была применена у 29 (14,3 %) человек, а сочетание антисекреторной терапии и хирургического лечения имело место в 16 (7,8 %) случаях. Каждая из указанных комбинаций при необходимости дополнялась инфузионной и гемостатической терапией.

В качестве антисекреторной терапии применялись ингибиторы протонной помпы (омепразол или пантопразол в дозе 80 мг/сут в/в капельно) и М-холиноблокаторы (гастроцепин в дозе 20 мг/сут в/в капельно) в моноварианте или в сочетании. В единичных случаях дополнительно назначали H_2-гистаминоблокаторы или препараты соматостатина, однако из-за незначительной частоты назначения такие пациенты не были включены в исследование.

В начале лечения антисекреторную терапию в моноварианте планировалось применять у 173 (84,8 %) больных. В качестве монотерапии ингибиторы протонной помпы были назначены 69 (39,9 %), а гастроцепин — 42 (24,3 %) пациентам. Комбинация одного из ИПП и Гастроцепин применялась в 62 (35,8 %) случаях. Однако после развития рецидива кровотечения у 14 (8,1 %) больных и последующего эндоскопического гемостаза антисекреторная терапия моноварианта оказалась применяемой у 159 (77,9 %) пациентов. Так, ИПП (группа 1) и комбинация ИПП и Гастроцепина (группа 2) применялись примерно в одинаковом количестве пациентов — 66 (41,5 %) и 61 (38,4 %) соответственно. Гастроцепин в качестве монотерапии (группа 3) назначался 32 (20,1 %) больным.

Для оценки эффективности проведенного лечения нами был выбран такой показатель, как развитие рецидива кровотечения.

Говоря о рецидиве кровотечения, подразумевают повторное кровотечение, после спонтанной остановки, эндоскопического гемостаза или хирургического вмешательства в течении одной госпитализации.

Результаты исследований и их обсуждение

В группе 1, где, в качестве антисекреторной терапии применялись только ИПП, частота развития рецидивов кровотечения составила 5 (7,3 %) случаев. В группе 2 этот показатель составил 4 (6,25 %). В группе 3 рецидив кровотечения имел место у 15 (35,7 %) пациентов.

При сравнении частоты рецидивов в группах 1 и 2 не было выявлено достоверных различий ($p>0,05$, точный двусторонний критерий Фишера).

При сравнении аналогичного показателя в группах 1 и 3, было обнаружено, что частота рецидивов в группе 1 достоверно меньше частоты рецидивов в группе 3 ($p<0,001$, точный двусторонний критерий Фишера).

Аналогичная тенденция прослеживалась и при сравнении частоты рецидива кровотечения в группах 2 и 3. Так, частота рецидивов в группе 2 была достоверно меньшей частоты рецидивов в группе 3 ($p<0,001$, точный двусторонний критерий Фишера).

Таким образом, применение в качестве антисекреторной терапии ИПП или комбинации ИПП с Гастроцепином позволяет достоверно ($p<0,001$) снизить частоту рецидивирования по сравнению с монотерапией гастроцепином.

Эндоскопический гемостаз был применен у 29 (14,3 %) пациентов как при инициальной эндоскопии (n=15 (51,7 %)), так и при повторном эндоскопическом исследовании по поводу рецидива кровотечения (n=14 (48,3 %)). Из них, инъекционный гемостаз был выполнен 16 (55,2 %) пациентам, аргоно-плазменная коагуляция — 12 (41,4 %), клипирование — 1 (3,4 %) пациенту.

Подавляющее большинство случаев применения эндоскопического гемостаза (n=22 (75,9 %)) имело место при локализации язвенного дефекта в желудке. Так, инъекционный гемостаз был применен в 10 (45,5 %) случаях,

аргоно-плазменная коагуляция — у 11 (50,0 %) пациентов и у 1 (4,5 %) пациента было выполнено клипирование кровоточащего сосуда.

При локализации язвы в двенадцатиперстной кишке 5 (83,3%) пациентам было проведено инъекционный гемостаз и 1 (16,7 %) — аргоно-плазменная коагуляция.

Только 1 (3,4 %) пациенту с язвой анастомоза был выполнен эндоскопический гемостаз в виде инъекции 20 мл физиологического раствора.

Эндоскопический гемостаз применялся только при активных кровотечениях (Forrest I). Так, у 11 (37,9 %) пациентов применение эндоскопического гемостаза имело место при кровотечении Forrest Ib, у 16 (55,2 %) – при кровотечении Forrest Ix и только 2 (6,9 %) пациентам эндоскопический гемостаз выполнялся по поводу струйного кровотечения Forrest Ia.

Хотя, согласно литературным данным, рекомендуется применять эндоскопические методики гемостаза и при нестабильном гемостазе Forrest II для предупреждения риска развития рецидива кровотечения, в исследуемом контингенте эндоскопический гемостаз с профилактической целью не применялся ни у одного пациента.

Применение эндоскопических методик гемостаза обеспечивало надежный мгновенный гемостаз, и, кроме того, позволяло избежать рецидива кровотечения у всех (n = 29 (100 %)) пациентов из данной группы. Однако оценить эффективность каждой из методик эндоскопического гемостаза было невозможно в связи с малочисленными и неоднородными выборками пациентов.

При сравнении консервативного лечения и эндоскопического гемостаза также ориентировались на частоту рецидивирования.

Среди 173 пациентов, лечившихся консервативно, рецидив кровотечения имел место в 24 (13,9 %) случаях. При применении эндоскопического гемостаза из 29 пациентов рецидива кровотечения не было ни у одного из них.

При статистическом анализе оказалось, что в группе эндоскопического гемостаза частота рецидивирования была достоверно ниже, чем в группе пациентов, которым была назначена консервативная терапия ($p<0,05$, точный двусторонний критерий Фишера).

Так как консервативное лечение назначалось абсолютно всем пациентам, а эндоскопический гемостаз выполнялся только в сочетании с консервативными мерами, поэтому было решено проверить зависимость эффективности эндоскопического гемостаза от антисекреторной терапии.

При статистическом анализе полученных данных оказалось, что в группе пациентов, которые принимали в качестве антисекреторной терапии ИПП и которая составляла 69 человек, было 5 (7,3 %) случаев рецидива язвенного кровотечения. Среди 9 пациентов, у которых антисекреторная терапия ИПП дополнялась эндоскопическим гемостазом, ни одного случая рецидива не было обнаружено.

Однако при статистическом анализе частоты рецидивирования в данных двух группах достоверно различия подтверждены не были ($p>0,05$, точный двусторонний критерий Фишера).

Аналогичные данные были получены при сравнении частоты рецидивирования в группе пациентов, которым была назначена комбинация ИПП и Гастроцепина в качестве антисекреторной терапии и группе пациентов, которым такая комбинация антисекреторных препаратов при необходимости дополнялась эндоскопическим гемостазом. Так, в группе пациентов, принимавших в качестве антисекреторной терапии комбинацию ИПП и Гастроцепина и которая составляла 62 человека, было 4 (6,4 %) случая рецидива язвенного кровотечения. Среди 6 пациентов, у которых такой вариант антисекреторной терапии при необходимости дополняли эндоскопическим гемостазом, ни одного случая рецидива не было обнаружено.

Аналогично, при статистическом анализе частоты рецидивирования в данных двух группах достоверные различия выявлены не были ($p>0,05$, точный двусторонний критерий Фишера).

Среди 42 пациентов, принимавших Гастроцепин как средство для снижения желудочной секреции, у 15 (35,7 %) человек наблюдались случаи рецидивирования гастродуоденального кровотечения язвенного генеза. Среди 14 пациентов, принимавших в качестве антисекреторной терапии Гастроцепин и которым был выполнен эндоскопический гемостаз, не наблюдали ни одного случая рецидива кровотечения.

При статистическом анализе различий в этих двух группах было выявлено, что частота рецидивирования язвенного кровотечения была достоверно больше в группе пациентов, которым не выполнялся эндоскопический гемостаз ($p<0,05$, точный двусторонний критерий Фишера).

Оперативное лечение применяли 16 (7,8 %) пациентам. Все оперативные вмешательства были направлены или на ликвидацию источника кровотечения, или на профилактику рецидива кровотечения.

По поводу язвы желудка чаще выполнялась секторальная резекция — 5 (31,25 %) случаев, а по поводу язвы ДПК — экстериоризация язвы (n = 4 (25,0 %)). Из 9 пациентов с гастроеюнальными язвами только 1 (6,25 %) было

выполнено оперативное вмешательство — резекция гастроеюноанастомоза с реконструкцией по Roux. Резекция желудка по Billroth-II была выполнена 4 (25,0 %) пациентам. Иссечение язвы с пилоропластикой (n=1 (6,25 %)) и мостовидных резекция ДПК с дуоденопластикой (n=1 (6,25 %)) выполнялись лишь у одного пациента каждая.

Подавляющее число операций выполнялось в первые двое суток после поступления больного в стационар. Так, в первые сутки было выполнено 4 (25 %) операции, и почти половина (n=7 (43,75 %)) всех оперативных вмешательств была выполнена на 2 сутки. Оперативные вмешательства выполнялись или в максимально короткие сроки для остановки кровотечения, или в более отдалённые сроки для ликвидации источника кровотечения с целью профилактики рецидивов в будущем.

После выполненного оперативного лечения ни одного рецидива не наблюдалось, что объясняется полной ликвидацией источника кровотечения в ходе оперативного вмешательства.

Выводы

Антисекреторная терапия с использованием только ингибиторов протонной помпы являются достоверно ($p<0,001$, точный двусторонний критерий Фишера) достаточной для надежного снижения секреции желудочного сока при гастродуоденальных кровотечениях язвенного генеза.

Применение М-холиноблокаторов (гастроцепин) в качестве монотерапии достоверно ($p<0,001$, точный двусторонний критерий Фишера) не является эффективным для снижения желудочной секреции, а их преимущество при комбинированном применении с ингибиторами протонной помпы статистически не доказана ($p>0,05$, точный двусторонний критерий Фишера).

Эндоскопическое и оперативное лечение обеспечивало стабильный гемостаз абсолютно у всех пациентов у обследуемого контингента, которым оно выполнялось, однако статистически достоверно подтвердить эти факты не было возможности.

В группе пациентов, которым в качестве антисекреторной терапии назначали только Гастроцепин частота рецидивов кровотечения была достоверно выше, чем в группе, где антисекреторная терапия Гастроцепином была дополнена эндоскопическим гемостазом.

ЛИТЕРАТУРА

1. Багненко С. Ф. Применение протоколов организации лечебно-диагностической помощи при язвенных кровотечениях в клинической практике / С. Ф. Багненко, Г. И. Синенченко, В. Г. Вербицкий // Вестник хирургической гастроэнтерологии. — 2006. — № 1. — С. 57.

2. Філіппов Ю. О. Захворюваність основними хворобами органів травлення в Україні : Аналітичний огляд офіційних даних Центру статистики МОЗ України / Ю. О. Філіппов, І. Ю. Скирда, Л. М. Петречук // Гастроентерологія. — 2007. — № 38. — С. 3-15.

3. High dose proton pump inhibition decrease both rebleeding and mortality in high-risk patients with acute peptic ulcer bleeding : A series of meta-analyses / M. Bardou, Y. Toubouti, D. Benhaberou-Brun [et al.] // Gastroenterology. — 2003. — № 123. — С. 625-633.

ВЛАСНИЙ ДОСВІД ЛІКУВАННЯ ГАСТРОДУОДЕНАЛЬНИХ КРОВОТЕЧ ВИРАЗКОВОГО ҐЕНЕЗУ

Д.І. Гребенюк

Резюме. В ході даного дослідження було проаналізовано власний досвід лікування виразкових кровотеч. Всім пацієнтам було призначено медикаментозну терапію, яку при необхідності, доповнювали ендоскопічним гемостазом або оперативним втручанням. Антисекреторна терапія з використанням лише інгібіторів протонної помпи є достовірно достатньою для надійного зниження секреції шлункового соку при гастродуоденальних кровотечах виразкового ґенезу. Ендоскопічне та оперативне лікування забезпечувало відсутність рецидиву абсолютно у всіх пацієнтів із обстежуваного контингенту.

Ключові слова: *виразка шлунку, виразка дванадцятипалої кишки, гастродуоденальна кровотеча.*

OWN EXPERIENCE IN THE TREATMENT OF GASTRODUODENAL BLEEDINGS OF ULCER ETIOLOGY

D.I. Grebeniuk

Summary. In this study analyzed the own experience of treatment of ulcer bleedings. All patients were assigned to medical therapy, which, if necessary, supplemented by endoscopy or surgical intervention. Antisecretory therapy with proton pump inhibitors alone is sufficient to reliably secure reduce of gastric acid secretion at gastroduodenal bleeding of ulcer genesis. Endoscopic and surgical treatment provided absolutely no relapse in all patients.

Key words: *gastric ulcer, duodenal ulcer, gastroduodenal bleeding.*

БОРИС МАКАРОВИЧ ДАЦЕНКО

(к 80-летию со дня рождения)

25 марта 2014 года исполнилось 80 лет со дня рождения и 56 лет врачебной, научной и педагогической деятельности профессора кафедры хирургии и проктологии Харьковской медицинской академии последипломного образования, доктора медицинских наук, профессора Бориса Макаровича Даценко.

Бориса Макарович родился 25 марта 1934 года в г. Москве во врачебной семье. В 1957 году окончил с отличием Харьковский медицинский институт, после чего в течение 3 лет работал в Донбассе врачом-хирургом Алчевской городской больницы Луганской области.

С 1961 по 1964 год прошел обучение в аспирантуре на кафедре торакальной хирургии и анестезиологии Украинского института усовершенствования врачей (ныне — Харьковская медицинская академия последипломного образования) под руководством академика А. А. Шалимова, ставшего его учителем и наставником. В 1965 году защитил кандидатскую диссертацию, после чего работал в должности ассистента, а с 1969 года — доцента кафедры онкологии Харьковского института усовершенствования врачей. В 1971 году Б. М. Даценко защитил докторскую диссертацию «Регионарная химиотерапия злокачественных опухолей в сочетании с аутотрансплантацией костного мозга, консервированного программным замораживанием (-196° С)». Проведенные им исследования по низкотемпературному консервированию биологических объектов сыграли значимую роль в организации в г. Харькове в 1972 году Института проблем криобиологии и криомедицины АН Украины, где Б. М. Даценко в течение 2 лет работал руководителем отдела трансплантации консервированных органов и тканей.

С 1974 года Борис Макарович вновь работает в Харьковском институте усовершенствования врачей в должности профессора, а с 1978 по 2007 год — заведующего кафедрой хирургии и проктологии. Его приоритетные исследования в области местного медикаментозного лечения гнойных ран хорошо известны в Украине и России. Созданные в этих целях под его руководством комбинированные препараты — гидрофильные мази Левосин, Диоксиколь, Левомеколь и др. до настоящего времени являются препаратами выбора для лечения очагов местной раневой инфекции. За разработку и внедрение указанных лекарственных средств в клиническую практику Б. М. Даценко награжден Дипломом и золотой медалью ВДНХ Украины. Приоритетными являются разработки Б. М. Даценко в области использования низких температур в проктологии: им предложен оригинальный способ контролируемого криовоздействия на патологический очаг без повреждения перифокальных нормальных тканей. Одним из первых Б. М. Даценко внедрил в проктологическую практику тактику двухэтапного лечения острого нагноения эпителиального копчикового хода, ультразвуко-

вую диагностику острой кишечной непроходимости, сложных форм острого парапроктита, а также инвагинационный метод формирования колоректального анастомоза при низких локализациях рака прямой кишки. Профессор Б. М. Даценко – автор 52 изобретений и 450 научных работ, опубликованных в отечественной и зарубежной литературе, в том числе 11 монографий и раздела «Местная лекарственная терапия гнойных ран» в коллективном руководстве «Раны и раневая инфекция» (Москва, 1990). Под его руководством защищено 10 докторских и 55 кандидатских диссертаций.

Ученый и педагог, доброжелательный и одновременно требовательный человек, Борис Макарович постоянно передает свой опыт и знания молодым хирургам, всегда стараясь помочь им советом и делом в выполнении клинической работы или научных исследований. За многолетний творческий труд он награжден почетной грамотой Кабинета министров Украины (2009), грамотой Верховного совета Украины (2013), нагрудным знаком «Отличник здравоохранения» (1977), медалями «За трудовое отличие» (1981) и «Ветеран труда» (1987), орденом Президента Украины «За заслуги» (1998), а также Памятной медалью «Академик А. В. Вишневский» (1980), Юбилейной медалью «30 лет РСЦХ им. академика В. Вахидова» (2005), и Памятной медалью «20 лет Ассоциации колопроктологов России» (2011).

Профессор Б. М. Даценко — хирург высшей категории, член Правления ассоциации хирургии Украины, действительный член (академик) Инженерной академии Украины, Почетный академик Белорусской академии медицинских наук, Почетный член Белорусского научного общества хирургов, Почетный член международной Ассоциации хирургов-гепатологов, член международного общества колопроктологов и вице-президент Украинской ассоциации колопроктологов, а также президент Всеукраинской организации лечения ран.

Профессор Б. М. Даценко является членом редакционной коллегии журналов «Проблеми медичної науки та освіти» (Харьков), Хірургія України (Киев), «Харківська хірургічна школа» (Харьков), а также членом редакционного совета журналов «Колопроктология» (Москва), «Хірургія Донбасу» (Луганск), «Сучасна хірургія та колопроктологія» (Киев).

Свой славный юбилей Борис Макарович встречает полным энергии и творческих сил. Члены Харьковского областного научного общества хирургов, ученики и сотрудники Харьковской медицинской академии последипломного образования сердечно поздравляют дорогого юбиляра и искренне желают ему доброго здоровья и новых успехов в научной, учебной и врачебной работе.

Редакционная коллегия журнала «Проблеми безперервної медичної освіти та науки» присоединяется к поздравлениям и желает Борису Макаровичу отличного здоровья и творческого долголетия.

Ректорат Харьковской медицинской академии последипломного образования, редакция журнала «Харьковская хирургическая школа»

Памяти
ШАЛЬКОВА ЮЛИЯ ЛЕОНИДОВИЧА

1 января 2014 г. на 80-м году жизни после продолжительной тяжелой болезни ушел из жизни доктор медицинских наук, профессор-хирург Шальков Юлий Леонидович.

Родился Юлий Леонидович 21 июня 1934 г. в с. Клинцы Брянской области в семье служащих. Отец по роду своей деятельности был военным, участником ВОВ, мать – учительницей младших классов. В то время семьи военных часто переезжали по местам расположения частей, гарнизонам. После окончания средней школы успешно учился в Казанском медицинском институте который закончил в 1958 году. Начал свою самостоятельную лечебную деятельность врачом в одной из участковых больниц Саратовской области. В этом же году поступил в клиническую ординатуру на кафедру госпитальной хирургии Казанского мединститута, которую успешно окончил и возглавил хирургическое отделение ЦРБ Саратовской области. В последующем, не прерывая хирургическую практику, работал главным врачом ЦРБ. Защитил кандидатскую диссертацию по хирургии.

После переезда семьи в г. Харьков Юлий Леонидович длительное время работал в Харьковском институте общей и неотложной хирургии. Под руководством проф. А. А. Шалимова, будучи первым учеником великого хирурга и академика, в 1971 году успешно защитил докторскую диссертацию на тему: «Диагностика и хирургическое лечение хронических нарушений абдоминального артериального кровотока». Этому фундаментальному научному исследованию высокую оценку дали чл.-кор. АМН СССР, засл. деят. наук, доц. мед. н., проф. Н. И. Краковский, засл. деят. науки РСФСР, доктор мед. наук, проф. Д. П. Чухриенко и другие ведущие специалисты СССР.

С 1982 г. работал профессором-хирургом в Украинском институте усовершенствования врачей, а с 1988 по 2006 год — заведующим кафедрой онкохирургии и онкогинекологии ХМАПО, возглавлял лечебную, научную и организационную службу по онкологии в Харьковской области. Под руководством проф. Ю. Л. Шалькова возглавляемая им кафедра стала опорной кафедрой по онкологии в Украине. В 2006 году Юлий Леонидович перешел работать на кафедру эндоскопии, хирургии ХМАПО, расположенной в Харьковском гарнизонном военном госпитале, где и закончил свою трудовую деятельность. Профессор Ю. Л. Шальков до последних дней активно оперировал, выполняя самые сложные операции на желудке, пищеводе, поджелудочной железе, кишечнике, внедрял свои новые прогрессивные в хирургии разработки, обучал молодых хирургов.

Юлий Леонидович первым среди хирургов в СССР стал исследовать висцеральный крово-

ток при острой патологии брюшной полости. Разработал и внедрил методики рентгенологической диагностики кишечной непроходимости контрастными метками и методы декомпрессии кишечника при перитонитах и илеусе. Профессор Ю. Л. Шальков всегда вел очень активную научную деятельность как в Украине, так и за рубежом, регулярно принимал участие в работе хирургических съездов и конференций. Под его руководством подготовлено 6 докторов наук и 34 кандидата медицинских наук. Он является автором более 350 научных трудов, 7 учебных пособий, 9 методических рекомендаций, 10 монографий, 12 изобретений.

Профессор Ю. Л. Шальков был членом Правления научного общества онкологов Украины и Ассоциации хирургов Российкой Федерации им. Н. И. Пирогова, активно участвовал в работе редакционной коллегии журнала «Харьковская хирургическая школа». За многолетний труд в 2012 году был награжден Почетной грамотой МОЗ Украины. Увлекался туризмом. С 1980 года мастер спорта по туризму СССР, а с 1998 года — заслуженный мастер спорта Украины по туризму, кандидат в мастера спорта по шахматам. Профессор Ю. Л. Шальков всегда был доброжелательным, исключительно педантичным и принципиальным в научных исследованиях.

Ю. Л. Шальков воспитал двух замечательных дочерей, которые защитив кандидатские диссертации успешно работают в области онкологии и гинекологии.

Светлую память об ушедшем на долгие годы сохранят его ученики.

проф. Леонов В. В., проф. Кононенко Н. Г.,
доц. Кащенко Л. Г., доц. Леонов А. В.,
доц. Пак В.Я., редакция журнала
«Харьковская хирургическая школа»