ISSN 2308-7005

ХАРКІВСЬКА ХІРУРГІЧНА ШКОЛА

№ 6(69) 2014

МЕДИЧНИЙ НАУКОВО-ПРАКТИЧНИЙ ЖУРНАЛ

Національна академія медичних наук України
ДУ «Інститут загальної та невідкладної хірургії імені В. Т. Зайцева НАМН України»

Харківський національний медичний університет

«Харківська хірургічна школа» — медичний науково-практичний журнал
Заснований у листопаді 2000 р.
Виходить 6 разів на рік

Засновник —
ДУ «Інститут загальної та невідкладної хірургії імені В.Т. Зайцева НАМН України»

Свідоцтво про державну реєстрацію друкованого засобу масової інформації серія КВ № 20183-9983ПР від 20.08.2013 р.

Журнал внесено до переліку фахових видань у галузі медичних наук (Постанова президії ВАК України № 1-05/06 від 16.12.2009 р.)

Рекомендовано вченою радою ДУ «ІЗНХ імені В. Т.Зайцева НАМН України» (Протокол № 11 від 20.10.2014 р.)

Редактор
Н. В. Карпенко
Коректор
В. В. Теплинська
Адміністратор
К. В. Пономарьова
Перекладач
С. Ю. Басилайшвілі

Підписано до друку 11.09.2014 р.
Формат 60×84 1/8.
Папір офсетний. Друк офсетний.
Ум. друк. арк. 18,75.
Обл.-вид. арк. 16.15. Тираж 1000 пр.

Адреса редакції:
61018, м. Харків,
в'їзд Балакірєва, 1.
Тел.: (057) 715-33-48
349-41-99
715-33-45

Видання віддруковане у ТОВ фірма «НТМТ»
61072, м. Харків,
просп. Леніна, 58, к. 106
Тел. (057) 763-03-80

Розмножування в будь-який спосіб матеріалів, опублікованих у журналі, допускається лише з дозволу редакції

Відповідальність за зміст рекламних матеріалів несе рекламодавець

© «Харківська хірургічна школа», 2014

Головний редактор В. В. Бойко

Заст. головного редактора
І. А. Криворучко
Заст. головного редактора
І. А. Тарабан
Відповідальний секретар
К. В. Мішеніна

РЕДАКЦІЙНА КОЛЕГІЯ:

П. А. Бездетко
М. М. Велігоцький
М. К. Голобородько
Т. Г. Григор'єва
В. Б. Давиденко
Б. М. Даценко
В. Г. Дуденко
О. О. Зайцев
Ю. І. Караченцев
В. В. Леонов
В. М. Лісовий
В. К. Логачов
В. І. Лупальцов
О. В. Малоштан
О. О. Павлов
М. В. Панченко
Б. І. Пєєв
В. І. Сипітий
В. О. Сипливий
В. І. Стариков
С. В. Сушков
А.К. Флорікян
О. М. Тищенко
Є. Д. Хворостов
С. І. Шевченко

РЕДАКЦІЙНА РАДА:

С. А. Андреєщев (Київ)
М. М. Бондаренко (Дніпропетровськ)
О. Ф. Возіанов (Київ)
В. К. Гринь (Донецьк)
М. Ф. Дрюк (Київ)
Ю. П. Зозуля (Київ)
І. В. Іоффе (Луганськ)
П. Г. Кондратенко (Донецьк)
М. Г. Кононенко (Суми)
Г. В. Книшов (Київ)
А. М. Лизіков (Гомель, Білорусь)
К. П. Павличенко (Донецьк)
Г. П. Ричагов (Мінськ, Білорусь)
Л. Г. Розенфельд (Київ)
В. Ф. Саєнко (Київ)
С. А. Сушков (Вітебськ, Білорусь)
М. І. Тутченко (Київ)
С. О. Шалімов (Київ)

Зміст

ОРИГІНАЛЬНІ ДОСЛІДЖЕННЯ

Оценка эффективности способа профилактики спайкообразования у ранее оперированных больных на органах брюшной полости 5
В. В. Бойко, Д. А. Евтушенко, И. А. Тарабан, В. Г. Грома

Клінічні особливості перебігу виразкової кровотечі шлунка та дванадцятипалої кишки 8
В. П. Кабиш, Д. С. Дудко, А. А. Ружицький, В. І. Петров, Ю. С. Бачинський, В. Ю. Бодяка, І. О. Козак, Ю. П. Петлюк, А. В. Ковтуняк, В. В. Стельмащук

Результаты применения однорядного и двухрядного швов при формировании анастомозов в абдоминальной хирургии 13
С. Г. Гривенко, П. А. Резанов

Превентивное аллопротезирование передней брюшной стенки в профилактике возникновения послеоперационных вентральных грыж 17
Р. С. Шевченко, О. О. Брек, О. П. Брек

Ангиосомальная модель реваскуляризации нижних конечностей у больных с критической ишемией 22
А. И. Питык, В. А. Прасол, В. В. Бойко, А. Б. Бабынкин

ЕКСПЕРИМЕНТАЛЬНІ ДОСЛІДЖЕННЯ

Зміни порожнинної мікробіоти товстої кишки білих щурів за експериментального гострого набрякового панкреатиту. 27
С. І. Іващук

К вопросу о несостоятельности при анастомозах кишечника в условиях перитонита: экспериментальное обоснование 34
В. К. Логачев, М. Е. Тимченко, С. А. Береснев

Холангиогенный септический шок: патоморфологическая характеристика печени и холедоха в эксперименте 40
В. Б. Борисенко, И. В. Сорокина, Н. И. Горголь

Contents

ORIGINAL RESEARCHES

Evaluating the effectiveness of a method for preventing adhesion formation in patients previously operated on abdominal cavity 5
V. V. Boyko, D. A. Yevtushenko, I. A. Taraban, V. G. Groma

Clinical features of ulcerous hemorrhages course of the stomach and duodenum 8
V. P. Kabysh, D. S. Dudko, A. A. Ruzhytskyi, V. I. Petrov, Yu. S. Bachynskyi, V. Yu. Bodyaka, I. O. Kozak, Yu. P. Petliuk, A. V. Kovtunyak, V. V. Stelmashchuk

The results of applying single- and double-layered sutures in the formation of anastomoses in abdominal surgery 13
S. H. Hryvenko, P. A. Rezanov

Preventive alloprosthetics of anterior abdominal wall to prevent postoperative ventral hernias. 17
R. S. Shevchenko, O. O. Breck, O. P. Breck

Angiosomal model lower limb revascularization in patients with critical ischemia 22
A. I. Pityk, V. A. Prasol, V. V. Boyko, A. B. Babynkin

EXPERIMENTAL RESEARCHES

Changes of the cavitary microbiota of the white rats colon in the edematous experimental acute pancreatitis 27
S. I. Ivashchuk

Before the insolvency by anastomosis of the intestine in terms of peritonitis: a pilot study 34
V. K. Logachov, M. E. Timchenko, S. A. Beresnev

Holangiogenic septic shock: pathomorphological characteristics of the liver and choledochus in the experiment. . . . 40
V. B. Borisenko, I. V. Sorokina, N. I. Gorgol

Патологическая анатомия смешанных герминогенных опухолей яичка 44
С. Н. Потапов

Влияние открытого КВЧ облучения брюшной полости на активность спаечного процесса при перитоните 51
А. Н. Гамидов

Pathological anatomy of mixed germ cell tumors of the testis 44
S. N. Potapov

Influence of open extremely high frequency irradiation abdominal adhesions activity in peritonitis 51
A. N. Gamidov

ПИТАННЯ ХІРУРГІЧНОЇ ОНКОЛОГІЇ

QUESTIONS OFSURGICAL ONCOLOGY

Методы интервенционной радиологии в диагностике и лечении больных с метастазами колоректального рака в печень 56
Ю. В. Авдосьев

Особенности эндоваскулярной подготовки пациентов с колоректальными метастазами к расширенной резекции печени 64
О. Г. Котенко, В. А. Кондратюк, Д. А. Федоров, А. В. Гриненко, А. А. Коршак, А. В. Гусев, А. О. Попов, М. С. Григорян

Хірургічне лікування гостро кровоточивого колоректального раку 69
П. В. Іванчов, О. М. Андрусенко, О. В. Заплавський

Interventional radiology in diagnostic and treatment of colorectal liver metastases 56
Yu. V. Avdosyev

Peculiarities of endovascular preparation in patients with colorectal metastases to extended liver resection 64
O. G. Kotenko, V. A. Kondratyuk, D. A. Fedorov, A. V. Grinenko, A. A. Korshak, A. V. Gusev, A. O. Popov, M. S. Grigoryan

Surgical treatment in patients with acute bleeding colorectal cancer 69
P. V. Ivanchov, O. M. Andrusenko, O. V. Zaplavskiy

ПИТАННЯ ХІРУРГІЧНОЇ ІНФЕКЦІЇ

QUESTIONS OF SURGICAL INFECTION

Профилактика гнойно-воспалительных осложнений при хирургических вмешательствах на толстой кишке 77
В. В. Бойко, В. Н. Лыхман, А. Н. Шевченко, А. А. Меркулов

Prophylaxis of inflammatory complications in surgical interventions on the colon 77
V. V. Boyko, V. N. Lyhman, A. H. Shevchenko, A. A. Merkulov

ПИТАННЯ АНЕСТЕЗІОЛОГІЇ

QUESTIONS OF ANESTHESIOLOGY

Мощность сердца при терапии фибрилляции предсердий кордароном и рибоксином на фоне эндотоксического шока 83
К. Г. Михневич

Heart power at Cordarone and Riboxinum therapy of atrial fibrillation on a background of endotoxic shock 83
K. G. Mikhnevich

ПИТАННЯ АКУШЕРСТВА ТА ГІНЕКОЛОГІЇ

QUESTIONS OF OBSTETRICS AND GYNECOLOGY

Удосконалення патогенетичної терапії плацентарної дисфункції у інфікованих вагітних 88
Н. М. Пасієшвілі

Improvement of pathogenetic therapy of placental dysfunction in infected pregnant 88
N. M. Pasieshvili

Особливості ведення пологів за аномалій розвитку жіночих статевих органів 93
М. О. Щербина, О. В. Салтовський, Н. П. Сухіна

Онкогенный риск, ассоциированный с ожирением, у женщин в перименопаузальном периоде 97
О. С. Прокопюк, В. В. Лазуренко, И. Ю. Мурызина, В. Ю. Прокопюк, О. В. Чуб

Features of labor management with genitalia anomalies. 93
N. A. Sherbina, O. V. Saltovsky, N. P. Sukhina

Obesity-linked oncogenic risk in women of perimenopausal period. 97
O. S. Prokopyuk, V. V. Lazurenko, I. Yu. Muryzina, V. Yu. Prokopyuk, O. V. Chub

ПИТАННЯ ОФТАЛЬМОЛОГІЇ

Комплексне дослідження післятравматичних проліферативних вітреоретинальних процесів в залежності від ступенів важкості травм очного яблука. 101
П. А. Бездітко, Л. І. Левченко, В. П. Гербенко

QUESTIONS OF OPHTHALMOLOGY

A comprehensive study of post-traumatic proliferative vitreoretinal processes depending on the severity of eyeball injuries 101
P. A. Bezdetko, L. I. Levchenko, V. P. Gerbenko

ПИТАННЯ УРОЛОГІЇ

Комбинированная озонотерапия и усилители противопротозойной терапии в комплексном лечении бактериально-протозойно-вирусной инфекции мочеполовых органов 108
Ю. И. Козин, А. Н. Беловол, И. Э. Лукьянов

QUESTIONS OF UROLOGY

Combined ozone therapy and antiprotozoan therapy boosters in combined treatment of bacterial-protozoan-viral infection of urogenital organs 108
Yu. I. Kozin, A. N. Belovol, I. E. Lukyanov

ОГЛЯД ЛІТЕРАТУРИ

Острые венозные тромбозы в системе нижней полой вены и эндоваскулярные методы их лечения 119
Е. В. Мишенина

LITERATURE REVIEW

Acute venous thrombosis in the inferior vena cava and endovascular methods of treatment 119
E. V. Mishenina

ЗАПИСКИ ПРАКТИЧНОГО ЛІКАРЯ

Особенности реконструктивного этапа при панкреатодуоденальной резекции 126
Н. Н. Велигоцкий, С. Э. Арутюнов

NOTES OF MEDICAL PRACTITIONER

Features of the reconstruction phase in pancreaticoduodenectomy 126
N. N. Veligotsky, S. E. Arutyunov

В. В. Бойко, Д. А. Евтушенко, И. А. Тарабан, В. Г. Грома

ГУ «Институт общей и неотложной хирургии им. В. Т. Зайцева НАМН Украины», г. Харьков

© Коллектив авторов

ОЦЕНКА ЭФФЕКТИВНОСТИ СПОСОБА ПРОФИЛАКТИКИ СПАЙКООБРАЗОВАНИЯ У РАНЕЕ ОПЕРИРОВАННЫХ БОЛЬНЫХ НА ОРГАНАХ БРЮШНОЙ ПОЛОСТИ

Резюме. Изучена эффективность метода профилактики спайкообразования у ранее оперированных больных на органах брюшной полости. Исследовано 42 пациента после операции Гартмана, из них 20 — восстановительный этап выполнялся с использованием разработанного нами толстокишечного анастомоза. В основной группе больных на фоне использования разработанного метода восстановления целостности толстой кишки показатели компонентов соединительной ткани в большей части не отличалась от референтных значений.

Ключевые слова: *спаечная болезнь, реконструктивные операции, толстокишечный анастомоз.*

Введение

Спаечная болезнь брюшины остается одной из сложных и до конца не решенных проблем абдоминальной хирургии. Значимость ее возрастает в связи с постоянным ростом числа и объема операций на органах брюшной полости.

По данным литературы, в 55–70 % пациентов, после абдоминального хирургического вмешательства развивается спаечный процесс в брюшной полости, способен привести к такому грозному осложнению, как острая спаечная кишечная непроходимость [1, 3]. Послеоперационная летальность при неблагоприятном течении острой спаечной кишечной непроходимости достигает 16–25 % [2, 4].

Профилактика спаечного процесса является важной задачей практической хирургии. Вследствие развития новых технологий, в последние годы активно разрабатываются и внедряются в клиническую практику различные барьерные противоспаечные средства. Использование с профилактической целью подобных методов является этиопатогенетически обоснованным. С одной стороны, эти препараты разделяют раневые поверхности на время, необходимое для регенерации травмированной брюшины, предотвращая их консолидации, склеивание фибрина и спайкообразования, с другой стороны, травмирования брюшина покрывается защитным слоем, что способствует ее регенерации.

Цель исследования

Изучение эффективности методов профилактики спайкообразования у раннее оперированных больных на органах брюшной полости.

Материалы и методы исследований

Известно, что одним из патогенетических факторов формирования спаечной болезни является нарушение метаболизма соединительной ткани. Среди факторов, которые оказывают влияние на процессы образования спаек, существенное значение имеют индивидуальные генетические особенности обмена коллагена и предшественников его синтеза — оксипролина, а также других соединительнотканных метаболитов — гликозамингликанов, хондроитинсальфатов и др. От метаболических процессов, течение которых осуществляется в соединительной ткани, будут зависеть процессы адгиогенеза, а степень выраженности биохимических изменений будет коррелировать со степенью тяжести патологического процесса. В связи с этим в данной категории лиц в раннем послеоперационном периоде изучали наличие и изменения концентрации важных структурных компонентов межклеточного вещества и соединительнотканных метаболитов. Для оценки прогноза развития спаечного процесса, были изучены результаты восстановительных операций на толстой кишке. В исследуемую группу включено: 42 больных после операции Гартмана, из них восстановительный этап выполнялся путем использования разработанной нами методики наложения толстокишечного анастомоза у 20 больных и 22 больных с использованием стандартных методик восстановления целостности кишки. Материалом для исследования служила гепаринизированная кровь и сыворотка, а также суточная моча пациентов. Особенности системного метаболизма матрикса соединительной ткани определяли по концентрации ГАГ в сыворотке крови по карбазольной реакции J. Dische (1956), а также по уровню

уроновых кислот и гексоз в суточной моче по методу Д. В. Косягина (1988). Для фракционирования ГАГ использовали папаиновый гидролиз и фракционирование гидролизата по методу S. Schiller (1961). Полученные фракции соответствовали гиалуроновой кислоте, хондроитинсульфатам и гепарину.

Для профилактики образования спаек в брюшной полости нами был разработан способ отграничения зоны толстокишечного анастомоза после резекции толстой кишки с опухолью (патент Украины № 59425). Сегмент толстой кишки с опухолью удаляли. Упорную головку циркулярного сшивающего аппарата соответствующего размера размещали в проксимальном сегменте кишки. На проксимальную культю анастомозируемой кишки накладывали кисетный шов. Пластину Тахо Комо закрепляли на головке аппарата. Шов затягивали. Дистальный конец анастомозируемой кишки прошивали. Сшивающие аппараты проводили через задний проход до дистального сегмента кишки. Прокалывали прошитый ранее дистальный сегмент кишки. Оба сегмента кишки подводили к сопоставлению. Сегменты, между которыми находится пластина Тахо Комба, сшивали. Аппарат удаляли из просвета кишки. За зону анастомоза заводили трансанально зонд № 30 с целью декомпрессии кишки. Толстокишечный анастомоз экстраперитонизировали.

Результаты исследований и их обсуждение

Результаты проведенного исследования наличия и изменений концентрации структурных компонентов межклеточного пространства – общих гликозаминогликанов у больных, оперированных на органах брюшной полости представлены в таблице (табл.).

Таблица

Концентрация компонентов соединительной ткани у пациентов, ранее оперированных на органах брюшной полости

Показатели	Референтные значения	Основная группа	Группа сравнения
Общие ГАГ, мкмоль/л	12,5 ± 0,62	11,3 ± 0,33	9,8 ±058
ГАГ 1 фракция, мкмоль/л	5,8 ± 0,3	5,7 ± 0,23	6,7 ± 0,53
ГАГ 2 фракция, мкмоль/л	4,2 ± 0,21	3,0 ± 0,18	1,6 ± 0,11
ГАГ 3 фракция, мкмоль/л	3,3 ± 0,16	3,5 ± 0,21	1,5 ± 0,1
Хондроитинсульфаты, г/л	9,6 ± 0,48	10,0 ± 0,73	14,0 ± 0,84

В группе сравнения выявлено снижение концентрации ГАГ за счет фракции 2 и 3, а так же уроновых кислот, при этом содержание хондроитинсульфатов, стимулирующих синтез гиалуроновой кислоты, которая укрепляет и повышает прочность соединительной ткани, было повышено до (14,0±0,84) г/л.

В основной группе больных на фоне использования разработанного метода восстановления целостности толстой кишки показатели компонентов соединительной ткани в большей части исследуемых показателяй не отличалась от референтных значений.

Выводы

За счет разработанной методики наложения анастомоза достигнуто повышение механической прочности, биологической герметичности анастомоза и изоляции зоны анастомоза от париетальной листка брюшины, что обеспечивает снижение риска развития спайкообразования в брюшной полости, о чем свидетельствуют показатели соединительнотканных метаболитов в пределах контрольных величин.

ЛИТЕРАТУРА

1. Воробьев А. А. Хиругическая анатомия оперированного живота и лапароскопическая хирургия спаек / А. А. Воробьев, А. Г. Бебуришвили // — Волгоград: Государственное учреждение «Издатель», 2001. — 240с.
2. Гушул А. В. Современные барьерные средства для профилактики образования послеоперационных сращений брюшной полости / А. В. Гушул, Е. А. Минаева // Актуальные проблемы экспериментальной и клинической медицины. — Волгоград. — 2007. — С. 72.
3. Липатов В. А. Спаечная болезнь брюшины как полиэтиологическое мультифакториальное заболевание / В. А. Липатов, А. Д. Мясников. // Сб. матер. Российской науч. конфер. с междунар. участием «Медико-биологические аспекты мультифакториальной патологии». В 2-х томах.— Курск : КГМУ, 2006. — Том 1. — С. 324–329.
4. Boys F. The prophylaxis of peritoneal adhesions. / F. Boys // Br. J. Surg. — 2002. — Vol. 89, №1. — P. 50–56.

ОЦІНКА ЕФЕКТИВНОСТІ СПОСОБУ ПРОФІЛАКТИКИ СПАЙКОУТВОРЕННЯ У РАНІШЕ ОПЕРОВАНИХ ХВОРИХ НА ОРГАНАХ ЧЕРЕВНОЇ ПОРОЖНИНИ

В. В. Бойко, Д. О. Євтушенко, І. А. Тарабан, В. Г. Грома

Резюме. Вивчено ефективність методу профілактики спайкоутворення у раніше оперованих хворих на органах черевної порожнини. Досліджено 42 пацієнти після операції Гартмана, з них 20 — відновний етап виконувався з використанням розробленого нами товстокишкового анастомозу. В основній групі хворих на тлі використання розробленого методу відновлення цілісності товстої кишки показники компонентів сполучної тканини в більшій частині не відрізнялися від референтних значень.

Ключові слова: *спайкова хвороба, реконструктивні операції, товстокишковий анастомоз.*

EVALUATING THE EFFECTIVENESS OF A METHOD FOR PREVENTING ADHESION FORMATION IN PATIENTS PREVIOUSLY OPERATED ON ABDOMINAL CAVITY

V. V. Boyko, D. A. Yevtushenko, I. A. Taraban, V. G. Groma

Summary. The efficiency of the method for preventing adhesion formation in patients previously operated on abdominal cavity is studied. 42 patients after Hartmann surgery, 20 of them - the reconstructive stage is performed using the developed colonic anastomosis. In the study group patients against the use of the developed method of restoring the integrity of colon indicators connective tissue components in most of the studied parameters did not differ from the reference values.

Key words: *adhesive disease, reconstructive surgery, colonic anastomosis.*

В. П. Кабиш, Д. С. Дудко, А. А. Ружицький, В. І. Петров, Ю. С. Бачинський, В. Ю. Бодяка, І. О. Козак, Ю. П. Петлюк, А. В. Ковтуняк, В. В. Стельмащук

Красилівська центральна районна лікарня, Хмельницька область

Буковинський державний медичний університет, м. Чернівці

Вінницький національний медичний університет ім. М. І. Пирогова

© Колектив авторів

КЛІНІЧНІ ОСОБЛИВОСТІ ПЕРЕБІГУ ВИРАЗКОВОЇ КРОВОТЕЧІ ШЛУНКА ТА ДВАНАДЦЯТИПАЛОЇ КИШКИ

Резюме. У статті представлено клінічні особливості виникнення та перебігу шлунково-кишкових кровотеч виразкового ґенезу, а також результати їх лікування, які встановлено шляхом аналізу медичних карток стаціонарного хворого за останні шість років. Встановлено, що пацієнти літнього та старечого віку мають найбільш негативні клінічні характеристики перебігу гастродуоденальних кровотеч, порівняно з іншими віковими групами. Виявлені особливості необхідно враховувати при виборі тактики лікування, а також з метою запобігання ускладнень виразкової хвороби шлунка та дванадцятипалої кишки.

Ключові слова: *гострокровоточива виразка шлунка або дванадцятипалої кишки.*

Вступ

Незважаючи на значний розвиток сучасної гастроентерології частота ускладнень виразкової хвороби шлунка та дванадцятипалої кишки (ДПК), у вигляді гострої кровотечі, продовжує невпинно зростати. За даними різних авторів, загальна летальність при гострих шлунково-кишкових кровотечах виразкової етіології становить 10–14 %, а післяопераційна – від 12 до 35 %. У структурі летальних випадків домінують ті, які виникли на фоні раннього рецидиву кровотечі (РРК). Так, частота летальності на висоті кровотечі складає від 21,3 до 31,6 %, при появі РРК – від 22,6 до 38,4 %. Причому рецидив кровотечі виникає у 17,8–24,3 % пацієнтів. Основна частка летальних випадків припадає на пацієнтів із тяжкою крововтратою, яка виникає на тлі поєднаної супровідної патології [2, 3, 4, 5].

Шлунково-кишкова кровотеча — це ускладнення виразкової хвороби яке потребує негайного надання висококваліфікованої медичної допомоги, інколи виконання складного оперативного втручання, проте на сьогоднішній день серед хірургів не існує єдиної думки стосовно вибору раціональної хірургічної тактики. Залишаються недостатньо визначені питання стосовно консервативного лікування, особливо у пацієнтів з нестійким гемостазом, відсутні чіткі критерії вибору методу оперативного втручання як на висоті кровотечі, так і в ранні терміни після її самостійної зупинки.

Дослідження особливостей клінічного перебігу гострокровоточивої виразки шлунка або ДПК дасть змогу більш об'єктивно оцінювати дане захворювання, тим самим поліпшить результати лікування.

Мета дослідження

Ретроспективно вивчити клінічні особливості перебігу виразкових гастродуоденальних кровотеч, а також результати їх лікування.

Матеріали та методи досліджень

Для вирішення поставленої мети нами проведено аналіз 159 медичних карток стаціонарного хворого хірургічного відділення Красилівської центральної лікарні Хмельницької області з 2008 по 2013 рік.

Вивчали такі показники, як тривалість захворювання, наявність виразкового анамнезу, локалізацію виразки, її розміри, стан гемостазу, ступінь тяжкості кровотечі, наявність хронічної супровідної патології, особливості тактики лікування, характер післяопераційної, а також загальної летальності, кількість післяопераційних ускладнень, частоту виникнення раннього рецидиву кровотечі, середню тривалість лікування.

Величину крововтрати визначали за допомогою формули Мура (1969). Ступінь тяжкості кровотечі визначали, використовуючи класифікацію О. О. Шалімова (1987) [2], де втрата до 20 % об'єму циркулюючої крові (ОЦК) – легкий ступінь крововтрати, 20–30 % ОЦК – середній, понад 30 % ОЦК – тяжкий.

Розмір виразки оцінювали за класифікацією А. В. Мазуренка (1984), де виразка розмірами до 0,5 см вважалася мала, від 0,6 до 1,0 см – середня, від 1,1 до 3,0 см – велика та понад 3,0 см – велетенська [6].

Ендоскопічне дослідження виконували апаратом «Olympus», під час якого визначали локалізацію виразки, її розміри, глибину, стан

гемостазу в ділянці виразки оцінювали за класифікацію Форреста (1974) [8, 9].

Згідно із класифікацією вікових груп за ВООЗ (Київ, 1973) пацієнтів розподіляли за такими віковими групами: особи молодого віку (до 45 років), середнього — (46–59 років), літнього — (60-74 роки) старечого — (75-89 років) та віком понад 90 років – довгожителі [7].

Статистичну обробку отриманих результатів досліджень виконували на персональному комп'ютері з використанням формул теорії статистики. Оцінювали середні значення отриманих даних (M), їхні стандартні відхилення (m), достовірність статистичних показників (p) за t-критерієм Стьюдента. З метою оцінки вірогідності різниці між відсотковими долями двох вибірок використовували критерії Фішера.

Результати досліджень та їх обговорення

Впродовж останніх шести років у хірургічному відділенні Красилівської центральної районної лікарні перебувало 159 хворих на виразкову хворобу шлунка або ДПК, ускладнену гострою кровотечею. Якщо проаналізувати дану кількість пацієнтів, залежно від локалізації виразкового дефекту, то 85 (53,5 %) осіб мали виразку ДПК, а 69 (43,4 %) – шлунка. Слід додати, що у 5 (3,1 %) пацієнтів виразкові дефекти були одночасно локалізовані, як в шлунку так і у ДПК.

Результати дослідження локалізації виразкового дефекту, залежно від віку та статі пацієнтів, представлені в табл. 1. Кількість осіб молодого віку становила 38 (23,9 %) осіб, середнього – 35 (22,0 %), літнього – 53 (33,3 %) та старечого – 33 (20,8 %). Така вікова категорія як довгожителі була відсутня.

Таблиця 1

Розподіл пацієнтів за віком та статтю, залежно від локалізації виразкового дефекту

Локалізація виразки	Стінка органа	Стать	Вікові групи пацієнтів			Абс.	%
			< 45	46-59	60 і >		
Шлунок	Передня	Чол.	4	3	12	19	12,3
		Жін.	1	2	12	15	9,7
	Задня	Чол.	3	5	13	21	13,6
		Жін.	3	2	9	14	9,1
ДПК	Передня	Чол.	11	8	10	29	18,8
		Жін.	1	5	11	17	11,1
	Задня	Чол.	13	6	8	27	17,6
		Жін.	2	2	8	12	7,8
Усього			38	33	83	154	100

Незважаючи на переважання кількості пацієнтів літнього віку, вірогідної різниці між всіма віковими категоріями осіб не має. Для зручності подальших досліджень пацієнтів літнього та старечого віку (ЛСВ) об'єднано в одну вікову категорію.

Середній вік пацієнтів становив (58,6 ± 1,442) роки. Пацієнти чоловічої статі, у кількості 96 (60,4 %) осіб, вірогідно переважають жіночу – 63 (39,6 %).

Для вивчення кількості хворих на гострокровоточиву гастродуоденальну виразку, залежно від групи крові, нами досліджено 105 осіб. Вірогідно найвищу кількість становили пацієнти із першою групою крові 50 (47,6 %), а найменшу – із четвертою 8 (7,6 %). Друге місце, за кількістю, склали особи із другою групою крові 29 (27,6 %), які вірогідно переважають пацієнтів із третьою – 18 (17,2 %).

Отримані результати повністю співпадають з даними літератури, де у осіб з першою групою крові ризик виникнення виразкової хвороби шлунка або ДПК виший ніж у всіх інших [6].

У 61 (38,4 %) хворого на гостру гастродуоденальну кровотечу мав місце виразковий анамнез, серед яких у 13 (21,3 %) осіб були ускладнення у вигляді перфорації та кровотечі.

На основі клініко-морфологічних даних, у хворих ЛСВ на виразкову хворобу ДПК, ряд авторів розрізняють два типи виразки — «застаріла» (виразкова хвороба, що виникла в молодому або середньому віці), а також «стареча», яка вперше виникає після 60 років, має патофізіологічні та морфологічні особливості, зумовлені патогенетичними зв'язками із хронічною супровідною патологією, зокрема розповсюдженим атеросклерозом [1, 3].

Проведений клінічний аналіз свідчать про невірогідну різницю кількості хворих ЛСВ на гострокровоточиву виразку ДПК між «застарілим» 21 (52,5 %) типом виразки та «старечим» 19 (47,5 %).

Важливим чинником, який безпосередньо впливає на результати лікування є термін від початку кровотечі до звернення пацієнта у лікарню, тобто тривалість захворювання. В наших дослідженнях 62 (39,0 %) особи звернулися до лікувального закладу впродовж першої доби та 28 (17,6 %) осіб — у терміни від одної до двох діб. Кількість пацієнтів, яка звернулася до лікарні впродовж другої доби захворювання вірогідно менша проти всіх інших термінів. Найбільша кількість осіб, а саме 69 (43,4 %), має тривалість захворювання понад дві доби.

Таке тривале зволікання медичною допомогою призводить до швидкого виснаження пристосовних механізмів, у пацієнтів із активною кровотечею, а також значно підвищує ризик її рецидиву, в разі зупинки останньої [3, 4].

Нами проаналізовано розміри виразки у 136 хворих на гострокровоточиву виразку шлунка та ДПК (табл. 2). Виразку малих розмірів мали лише 2 (1,4 %) особи, а велетенського – 9 (6,6 %). Вірогідно переважала кількість пацієнтів із виразкою середнього 61 (44,9 %) та

великого 64 (47,1 %) розмірів. Якщо проаналізувати розмір виразкового дефекту, залежно від вікової групи пацієнтів, то вірогідно переважає кількість осіб ЛСВ, які мають виразки великих та велетенських розмірів. Також, переважає кількість пацієнтів ЛСВ, які мають виразку середніх розмірів, проте ця різниця вірогідна тільки проти осіб середнього віку.

Таблиця 2

Розподіл хворих на гострокровоточиву виразку шлунка та дванадцятипалої кишки, залежно від розмірів виразкового дефекту

Розмір виразки	Вікові групи пацієнтів						Абс.	%
	Молодий		Середній		ЛСВ			
	Абс.	%	Абс.	%	Абс.	%		
Мала	1	0,7	1	0,7	-	-	2	1,5
Середня	22	16,2	14	10,3	25	18,4	61	44,8
Велика	11	8,1	14	10,3	39	28,7	64	47,1
Велетенська	1	0,7	2	1,5	6	4,4	9	6,6
Усього	35	25,7	31	22,8	70	51,5	136	100

У табл. 3 представлено ступінь тяжкості кровотечі, залежно від вікової групи пацієнтів. Отримані результати вказують, що 87 (54,7 %) пацієнтів мали кровотечу легкого ступеня, 53 (33,4 %) – середнього та 19 (11,9 %) – тяжкого. Вірогідно переважає кількість осіб із легким ступенем тяжкості кровотечі проти всіх вікових груп. Також, вірогідно переважає кількість пацієнтів із середнім ступенем тяжкості кровотечі проти тяжкої.

Якщо розглянути ступінь тяжкості кровотечі всередині кожної вікової групи, то у пацієнтів молодого віку вірогідно переважає кількість осіб із легкою крововтратою. У осіб середнього віку, також вірогідно переважає кількість пацієнтів із легким ступенем кровотечі. У пацієнтів ЛСВ вірогідно переважає кількість пацієнтів із легким та середнім ступенем тяжкості кровотечі.

Таблиця 3

Розподіл пацієнтів за віковою категорією, залежно від ступеня тяжкості кровотечі

Вікова категорія пацієнтів	Ступінь тяжкості кровотечі						Абс.	%
	Легка		Середня		Тяжка			
	Абс.	%	Абс.	%	Абс.	%		
Молодий	29	18,2	5	3,2	4	2,5	38	23,9
Середній	21	13,2	9	5,7	5	3,1	35	22,0
ЛСВ	37	23,3	39	24,5	10	6,3	86	54,1
Усього	87	54,7	53	33,4	19	11,9	159	100

У наших спостереженнях 79 (49,7 %) пацієнтів мали хронічну супровідну патологію, яка суттєво впливає на вибір об'єму оперативного втручання, особливо на висоті кровотечі та в ранні терміни після неї (табл. 4). Вірогідно найвищий відсоток серед цієї кількості осіб мали пацієнти ЛСВ – 65 (82,3 %). Якщо розглянути наявність хронічної супровідної патології, залежно від вікової групи, то у пацієнтів молодого віку вона становила 10,5 % (4 особи), середнього – 28,6 % (10 осіб) та ЛСВ – 75,6 % (65 осіб). У структурі хронічної супровідної патології вірогідно переважала кількість пацієнтів із серцево-судинною, проте друге місце належало поєднаній.

Таблиця 4

Розподіл пацієнтів із хронічною супровідною патологією, залежно від систем органів та вікової категорії осіб

Супровідна патологія	Вікові групи пацієнтів						Абс.	%
	Молодий		Середній		ЛСВ			
	Абс.	%	Абс.	%	Абс.	%		
Серцево-судинна	-	-	4	5,1	42	53,1	46	58,2
Легенева	2	2,5	-	-	2	2,5	4	5,1
Ендокринна	-	-	-	-	4	5,1	4	5,1
Нервова	1	1,3	2	2,5	2	2,5	5	6,3
Інша	1	1,3	3	3,8	4	5,1	8	10,1
Поєднана	-	-	1	1,3	11	13,9	12	15,2
Усього	4	5,1	10	12,7	65	82,2	79	100

Аналізуючи стан гемостазу гострокровоточивої виразки за ендоскопічною класифікацією Форреста (F), який представлено в табл. 5, слід зазначити, що у 4 (2,5 %) пацієнтів на момент звернення у лікувальний заклад мала місце активна кровотеча, тобто F-I. Якщо розглянути відсоток пацієнтів із зупиненою кровотечею (F-II, F-III), залежно від ендоскопічних стигмат, то різниця між ними невірогідна. Найбільшу кількість складали пацієнти із ендоскопічною стигматою F-II b. У наших дослідженнях РРК був у 23 (14,8 %) осіб. У осіб молодого віку РРК виник у 3 (13,1 %) пацієнтів, середнього – у 3 (13,1 %) та ЛСВ – у 17 (73,8 %).

Таблиця 5

Розподіл хворих на виразкову кровотечу та її ранній рецидив, залежно від ендоскопічних стигмат

Виразкова кровотеча	Ендоскопічні стигмати зупиненої кровотечі								Абс.	%
	F-II a		F-II b		F-II c		F-III			
	Абс.	%	Абс.	%	Абс.	%	Абс.	%		
Кровотеча	26	16,8	42	27,1	31	20,0	33	21,3	132	85,2
Рецидив кровотечі	10	6,4	7	4,5	4	2,6	2	1,3	23	14,8
Усього	36	23,2	49	31,6	35	22,6	35	22,6	155	100

Вагоме значення має термін виникнення РРК, оскільки це дає змогу більш адекватно підготувати пацієнта до оперативного втручання, виконати корекцію супровідної патології. Отримані результати вказують, що у 10 (43,5 %) осіб РРК виник у перші дві доби, у 7 (30,4 %) – в терміни від трьох до чотирьох діб та у 6 (26,1 %) – починаючи з п'ятої доби лікування.

Це свідчить, що у переважної більшості пацієнтів рецидив кровотечі виникає в ранні терміни, що негативно впливає на результати оперативного лікування, особливо у осіб ЛСВ.

Заважаючи на відсутність можливості проведення ендоскопічного гемостазу в умовах центральної районної лікарні ми дотримувалися вичікувальної тактики. Тобто, пацієнтам із активною виразковою кровотечею (F-I) виконували оперативні втручання на її висоті. Особам із зупиненою кровотечею (F-II, F-III) проводили комплекс консервативних заходів спрямований на запобігання виникнення РРК, а також постійний контроль за станом гемостазу ділянки виразки, у вигляді повторних ендоскопічних досліджень, динаміки рівня еритроцитів, гемоглобіну тощо. У разі виникнення РРК, виконували оперативне втручання на висоті останнього.

З метою виконання хірургічного гемостазу гострокровоточивої виразки використовували паліативні, органозберігаючі та радикальні оперативні втручання. Так, прошивання кровоточивої виразки застосували 8 (29,6 %) пацієнтам, висічення виразки з подальшим виконанням дуодено- або пілоропластики та ваготомією – 11 (40,8 %) особам. Резекцію шлунка за Більрот–II у модифікації Гофмейстера Фінстерера або Бальфура виконали 8 (29,6 %) пацієнтам.

Аналіз ефективності лікування показав, що з 27 (16,9 %) прооперованих пацієнтів померло 2 особи, тобто післяопераційна летальність склала 7,4 %. Із 132 (83,1 %) консервативно пролікованих хворих на гострокровоточиву виразку шлунка або ДПК померло 7 (5,3 %) пацієнтів, таким чином загальна летальність склала 12,7 %.

Середній термін стаціонарного лікування у пацієнтів молодого (9,79 ± 0,612) діб та середнього (9,79 ± 0,553) діб віку майже не відрізняється, проте у осіб ЛСВ (12,53 ± 0,702) діб він вірогідно перевищує попередні.

Отже, підсумовуючи результати проведеного дослідження слід відмітити певні особливості клінічного перебігу гострокровоточивих гастродуоденальних виразок. Так, на виразкову хворобу шлунка або ДПК, ускладнену гострою кровотечею, частіше хворіють особи ЛСВ, переважно чоловічої статі, із виразкою середнього та великого розмірів. У переважній більшості пацієнтів відсутній виразковий анамнез, а також майже половина осіб звертається до лікувальної установи в терміни понад дві доби. Більшість пацієнтів має крововтрату легкого та середнього ступенів тяжкості. Майже у половині осіб є хронічна супровідна патологія, переважно з боку серцево-судинної системи. Рецидив кровотечі виникає здебільшого у пацієнтів ЛСВ, у терміни до двох діб.

Висновок

Пацієнти літнього та старечого віку мають найбільш негативні клінічні характеристики перебігу виразкової хвороби шлунка або дванадцятипалої кишки, ускладненої гострою кровотечею, порівняно з іншими віковими групами осіб.

Перспективи подальших досліджень. У подальшому вважаємо за доцільне вивчити та порівняти клінічні особливості перебігу гострокровоточивих гастродуоденальних виразок, а також результати їх лікування в інших районах Хмельницької області.

ЛІТЕРАТУРА

1. Дзюбановський І. Я. Рецидивні дуоденальні виразкові кровотечі: прогнозування і вибір лікувальної тактики / І. Я. Дзюбановський, І. І. Басистюк // Український журнал малоінвазивної та ендоскопічної хірургії. — 2007. — Т. 11, № 1. — С. 23–24.
2. Диагностика и лечение острого кровотечения в просвет пищеварительного канала / В. Ф. Саенко, И. Г. Кондратенко, Ю.С. Семенюк и др. – Ровно, 1997. – 384 с.
3. Іващук О.І. Сучасні підходи в лікуванні хворих, старше 60 років, на гострокровоточиву дуоденальну виразку : монографія / О. І. Іващук, В. Ю. Бодяка, Ю. М. Мишковський. – Чернівці: Медуніверситет, 2009. – 416 с.
4. Інноваційні технології хірургічного лікування гострих шлунково-кишкових кровотеч / Л. Я. Ковальчук, Є. М. Шепетько, В. О. Шапринський та ін.; за ред. Є. М. Шепетька. – К.: Фенікс, 2014. – 424 с.
5. Кондратенко П. Г. Тактика лечения больных с кровотечением из острых язв верхних отделов пищеварительного тракта / П. Г. Кондратенко, Е. Е. Раденко // Харківська хірургічна школа. – 2010. – № 6 (44). – С. 111-114.
6. Окороков А. Н. Диагностика болезней органов пищеварения / А. Н. Окороков. – М.: Мед. лит., 2000. – 560 с.
7. Словарь-справочник по социальной геронтологии / под ред. Б. Г. Тукумцева. – Самара : Изд-во «Самарский университет», 2003. – 208 с.
8. Forrest J. Endoscopy in gastrointestinal bleeding / J. Forrest, N. Finglayson, D. Shearman // Lancet. – 1974. – Vol. 11, N 7877. – P. 394-397.
9. The outcome of suspected upper gastrointestinal bleeding with 24-hour access to upper gastrointestinal endoscopy: a prospective cohort study / CH Lim, D Vani, SG Shah [et al.] // Endoscopy. – 2006. – N 38. – P. 581-585.

КЛИНИЧЕСКИЕ ОСОБЕННОСТИ ТЕЧЕНИЯ ЯЗВЕННЫХ КРОВОТЕЧЕНИЙ ЖЕЛУДКА И ДВЕНАДЦАТИПЕРСТНОЙ КИШКИ

В. П. Кабыш, Д. С. Дудко, А. А. Ружицкий, В. И. Петров, Ю. С. Бачинский, В. Ю. Бодяка, И. А. Козак, Ю. П. Петлюк, А. В. Ковтуняк, В. В. Стельмащук

Резюме. В статье представлены клинические особенности возникновения и течения желудочно-кишечных кровотечений язвенного генеза, а также результаты их лечения, которые определены путем анализа медицинских карточек стационарного больного за последние шесть лет.

Определено, что пациенты пожилого и старческого возраста имеют наиболее негативные клинические характеристики протекания гастродуоденальных кровотечений, в сравнении с другими возрастными группами. Установленные особенности необходимо учитывать при выборе тактики лечения, а также с целью профилактики осложнений язвенной болезни желудка и двенадцатиперстной кишки.

Ключевые слова: *острокровоточащая язва желудка или двенадцатиперстной кишки.*

CLINICAL FEATURES OF ULCEROUS HEMORRHAGES COURSE OF THE STOMACH AND DUODENUM

V. P. Kabysh, D. S. Dudko, A. A. Ruzhytskyi, V. I. Petrov, Yu. S. Bachynskyi, V. Yu. Bodyaka, I. O. Kozak, Yu. P. Petliuk, A. V. Kovtunyak, V. V. Stelmashchuk

Summary. Clinical peculiarities of the origin and progress of gastric and duodenal bleedings of ulcerous genesis as well as the results of their treatment established by analyzing an in-patient's medical records for the last six years are presented in the article. It has been determined that elderly and aged patients have the most negative clinical characteristics of gastric and duodenal ulcer as bleedings in comparison with other age groups. The peculiarities revealed must be considered when choosing a policy of treatment, and for prevention of complications of gastric and duodenal ulcer disease.

Key words: *acute bleeding gastric or duodenal ulcer.*

С. Г. Гривенко, П. А. Резанов

ГУ «Крымский государственный медицинский университет имени С. И. Георгиевского», г. Симферополь

© Гривенко С. Г., Резанов П. А.

РЕЗУЛЬТАТЫ ПРИМЕНЕНИЯ ОДНОРЯДНОГО И ДВУХРЯДНОГО ШВОВ ПРИ ФОРМИРОВАНИИ АНАСТОМОЗОВ В АБДОМИНАЛЬНОЙ ХИРУРГИИ

Резюме. В статье обобщен собственный клинический опыт хирургического лечения 163 пациентов с различной патологией органов брюшной полости, которым производили формирование анастомозов. Изложены предложения по технике формирования авторского однорядного анастомоза на желудочно-кишечном тракте. Освещены ближайшие и отдаленные результаты в сравнительном аспекте.

Ключевые слова: *анастомоз, кишечный шов, осложнения.*

Введение

Операции на желудочно-кишечном тракте, сопровождающиеся вскрытием просвета полого органа и формированием кишечных швов, всегда таят угрозу возникновения гнойно-воспалительных осложнений. Их риск резко возрастает в ургентной хирургии [6]. По литературным данным, после резекций и реконструктивных операций на полых органах брюшной полости в 0,4–28,3 % случаев развивается несостоятельность швов анастомоза [1, 6, 7]. При этом летальность, по данным разных авторов, варьирует от 39,7 до 60 % [6, 7].

Существует множество способов и более 300 приемов наложения кишечных анастомозов, которые используются в различных хирургических клиниках до нашего времени. Целью их является обеспечение гибкого, широкого и функционального анастомоза, не подвергающегося риску расхождения швов, инфицированию и непроходимости. В повседневной хирургической практике применяется лишь небольшое число из описанных способов наложения кишечных соустий. К сожалению, несмотря на столь широкий ассортимент видов и способов формирования анастомозов между различными отделами желудочно-кишечного тракта, пока нет идеального кишечного шва и безупречного метода сшивания кишечника [3]. Поэтому продолжает оставаться дискутабельным вопрос о способе формирования анастомоза, и в настоящее время нет единого мнения о количестве рядов анастомоза. Предлагаются не только двухрядные, но и трехрядные анастомозы, несмотря на доказанность ухудшения кровоснабжения сшиваемых концов кишки с каждым новым рядом швов [2, 8].

Цель исследования

Провести сравнительную оценку результатов применения авторского однорядного и двухрядного швов в абдоминальной хирургии при формировании анастомозов на желудочно-кишечном тракте.

Материалы и методы исследований

Сравнительное изучение эффективности и преимуществ однорядного и двухрядного швов в абдоминальной хирургии проведено в двух группах больных. Основную группу составили 74 больных, оперированных по поводу заболеваний органов брюшной полости, у которых применяли технику авторского однорядного шва при формировании анастомозов [4]. В контрольную группу вошли 89 больных с аналогичной патологией, у которых для формирования анастомозов применяли технику двухрядного шва. Среди 163 больных в ургентном порядке прооперировали – 45 (27,6 %), в плановом – 118 (72,4 %). Возраст больных от 26 до 82 лет. Из них было 80 (49 %) мужчин и 83 (51 %) женщины. Оценку общего состояния проводили на основании субъективных и объективных данных. Использовали общеклинические исследования крови и мочи, рентгенологические методы, эзофагогастродуоденоскопию, ультразвуковую диагностику. На основании этих данных оценивалась функция анастомозов, нарушения связанные с органическими изменениями соустий (несостоятельность анастомозов, рубцовые деформации и сужения, анастомозиты, лигатурные свищи и язвы линии анастомоза).

Методика формирования анастомозов заключалась в следующем. В основной группе применялся однорядный узловой серозно-мышечный шов узелками внутрь на задней губе и наружу на передней губе при формировании гастро-энтеро, энтеро-энтеро и билио-дигестивных анастомозов. При этом завязывание узлов производили с силой до соприкосновения краев анастомозируемых участков. В случаях диастаза слизистой оболочки по линии анастомоза при формировании однорядного шва торцевой край слизистой сводится несколькими узловыми швами, так чтобы линия анастомоза была прикрыта слизистой [4].

Вместе с тем выделены отличительные особенности формирования гастро-энтеро и эн-

теро-энтероанастомозов: они заключаются в том, что при формировании соустий расстояние между отдельными швами составляет 6-7 мм, а глубина захвата краев ткани не более 3,5–4 мм. Особенностями при формировании билио-дигестивных анастомозов является то, что расстояние между отдельными швами составляет 5–6 мм, а глубина захвата тканей от краев раны не более 3,5 мм (Заявка №U 2014 07290 от 27.06.2014 г.). При формировании гастро-энтеро, энтеро-энтеро и билио-дигестивных анастомозов слизистую оболочку насквозь не прокалывали. Однорядный шов на толстой кишке формировали по такой же методике, как и при энтеро-энтеро анастомозе.

При формировании двухрядного соустья у больных контрольной группы первый ряд узловых швов накладывали через все слои, расстояние между отдельными швами 6–7 мм, глубина захвата от краев раны не более 3,5–4 мм. Второй ряд узловых швов — серозно-мышечный, накладывали в шахматном порядке по отношению к первому ряду швов.

В качестве шовного материала в период 1990–1995 гг. применялись линейка материалов, получивших название «Капромед» и «Капройод». Эти разработки велись в СССР в начале 90 годов прошлого столетия, и у истоков которых стоял и автор статьи [5]. С 2004 в качестве шовных материалов у этой категории больных начали применять нити «Капроаг», «Викрил» и «Викрил плюс».

Результаты исследований и их обсуждение

Количество и типы анастомозов у больных обеих групп представлены в таблице.

Таблица

Количество и типы анастомозов у больных основной и контрольной групп

Типы анастомозов	Группы больных	
	Основная	Контрольная
Эзофано-еюнальные	4	—
Гастро-гастро	1	5
Гастро-дуодено	2	5
Гастро-еюно	21	24
Еюно-еюно	23	26
Холедохо-дуодено	12	14
Холецисто-энтеро	2	6
Гепатико-энтеро	1	—
Тонко-толстокишечные	6	7
Толсто-толстокишечные	2	2
Всего	74	89

В раннем послеоперационном периоде у больных основной группы диагностировано одно осложнение: анастомозит (1). В контрольной же группе диагностированы следующие осложнения: анастомозит (7), кровотечение из линии анастомоза (1), несостоятельность швов (1), спаечная болезнь (1), кишечный свищ (1). Наиболее обширную группу ранних послеоперационных осложнений составили нарушения эвакуации содержимого из культи желудка. В первые дни послеоперационного периода нередко наблюдались признаки нарушения эвакуаторной функции культи желудка, больные жаловались на чувство полноты в верхних отделах живота, отрыжку, изредка рвоту. Эти явления не нарушали общего состояния, их легко удавалось снять промыванием желудка и к моменту восстановления перистальтики они проходили полностью. У одного больного основной и 6-ти больных контрольной группы послеоперационное течение осложнилось острым анастомозитом. Признаки непроходимости анастомоза развивались в основном на 4–7 день после резекции желудка. На фоне благоприятно протекавшего послеоперационного периода возникали чувство тяжести в верхнем отделе живота, отрыжка, рвота. У всех живот был мягким, прослушивалась обычная перистальтика, отходили газы. В большинстве наших наблюдений анастомозит проявлялся в небольшом повышении температуры тела, лейкоцитозе, изредка сдвиге формулы крови влево. У 3-х больных контрольной группы определяли воспалительный инфильтрат выше пупка. Нередко он выявлялся с трудом и нечетко, чаще всего через несколько дней после проявления клинической картины анастомозита. У остальных больных при глубокой пальпации отмечали некоторую болезненность без пальпируемого воспалительного инфильтрата. При рентгенологическом исследовании, проведенном через 2–3 дня после появления клинической картины анастомозита, определяли расширенную, заполненную жидкостью культю желудка, прохождение бариевой взвеси через анастомоз не выявлялось. В то же время, нарушения эвакуации содержимого из желудка у больных основной группы протекали благоприятнее и возникали значительно реже. Из 21 находившегося под наблюдением гастро-энтероанастомоза у больных основной группы анастомозит диагностирован в одном случае (4,5 %). В контрольной же группе из 24 гастро-энтеро анастомозов анастомозит отмечен у 6 больных (25 %). Причем анастомозиты в контрольной группе протекали с выраженным болевым синдромом, часто сопровождались эрозивно-язвенным поражением в области анастомоза. Среди осложнений раннего послеоперационного периода кроме этого у одного больного контрольной группы на 5 день после субтотальной резекции желудка возникла спаечная кишечная непроходимость, потребовавшая оперативного лечения.

У больных обеих групп наблюдения при формировании тонко-тонко, тонко-толсто и толсто-толсто кишечных анастомозов явле-

ния воспаления в области соустий были незначительными и не имели специфических проявлений.

Отдаленные результаты прослежены у 57 больных основной и 53 контрольной групп. У больных основной группы рентгенологически функция анастомозов не была нарушена ни в одном случае. При проведении контрольных эндоскопий (в сроки от 3 месяцев до 1 года) воспалительная реакция в области соустий практически отсутствовала, рубцовых деформаций и стенозов анастомозов с нарушением и без нарушения эвакуации не выявлено. Не отмечено также лигатур, эрозий и язв в области анастомозов.

В контрольной же группе у 3 больных в сроки от 6 месяцев до 1,5 лет выявлены различной степени сужения гастро-гастро анастомозов, которые в двух случаях проявлялись нарушениями эвакуации содержимого из желудка. Лигатуры гастро-гастро анастомозов выявлены у двоих больных контрольной группы в сроки от 9 месяцев до 1,5 лет после операции. Последние поддерживали хроническое воспаление в области анастомоза и сопровождались эрозиями слизистой оболочки. При контрольной эндоскопии через две недели после удаления лигатур признаки хронического воспаления не отмечены. У 3 больных после формирования гастро-энтеро анастомозов эндоскопически имелась деформация и рубцовое сужение линии анастомоза до 2 см в диаметре, без клинических и рентгенологических признаков нарушения пассажа. У 2 больных контрольной группы в сроки от 11 месяцев до одного года после операции обнаружены лигатуры анастомоза, в сочетании с явлениями хронического анастомозита. После эндоскопического удаления лигатур признаки анастомозита исчезли в сроки от 2 до 3 недель. У этих больных при повторной эндоскопии через 6 месяцев после удаления лигатур линия анастомозов чистая, без признаков воспаления. Эрозивно-язвенные анастомозиты (без наличия лигатур в области анастомоза) выявлены у двух больных.

После формирования холедохо-дуодено анастомозов у больных основной группы поздних осложнений не выявлено. Эндоскопически на 14–21 день наступала полная регенерация слизистой, явления воспаления отсутствовали, анастомозы не деформированы. Через 30–40 дней просвет анастомозов не сужен, лигатурные гранулемы не выявлены. При контрольном УЗИ резидуальных камней не обнаружено. В контрольной же группе у одной больной после выполнения холедохо-дуодено анастомоза через 10 месяцев после операции выявлены 3 лигатуры в области анастомоза, с признаками хронического воспаления. После эндоскопического снятия лигатур признаки воспаления исчезли через две недели после манипуляции.

После формирования тонко-толстокишечных и толсто-толстокишечных анастомозов осложнений у больных основной группы не выявлено. Функционально анастомозы полноценные, при контрольной эндоскопии через один год после операции лигатур в области анастомоза, стеноза не выявлено. У одной больной контрольной группы после формирования тонко-толстокишечного анастомоза функционировал кишечный свищ до 1,5 месяцев после операции. Других осложнений у больных контрольной группы не выявлено.

Таким образом, проведенный анализ результатов применения авторского однорядного и двухрядного швов в абдоминальной хирургии при формировании анастомозов на желудочно-кишечном тракте показал значительные преимущества техники однорядного формирования анастомозов на органах брюшной полости. Применение данной техники вызывает неосложненное течение процессов регенерации в зоне анастомозов, что является решающим фактором в профилактике несостоятельности анастомозов в хирургии желудочно-кишечного тракта.

Выводы

Предлагаемая техника формирования однорядных анастомозов способствует благоприятному течению послеоперационного периода, что позволяет уменьшить частоту осложнений. Полученные результаты позволяют рекомендовать предлагаемую технику формирования анастомозов при выполнении реконструктивно-восстановительных операций на органах брюшной полости.

ЛИТЕРАТУРА

1. Далгатов Г.М. Новая техника формирования конце-концевого межкишечного анастомоза / Г. М. Далгатов, Н. Н. Загирова // Вестник новых медицинских технологий. – 2008. – Т. XV, № 4. – С. 227 – 228.
2. Моргоев А. Э. Прецизионные хирургические технологии формирования толстокишечного анастомоза при лечении больных колоректальным раком / А. Э. Моргоев, С. Г. Павленко, Г. Б. Каиров // Кубанский научный медицинский вестник. – 2010. – №7(121). – С. 114 – 117.
3. Опыт применения латексного тканевого клея при абдоминальных хирургических вмешательствах / В. В. Астапенко, С. В. Зарецкий, А. Г. Марковский, Д. В. Хмара // Медицинская панорама. – 2011. – № 4. – [Електронний ресурс]. – Режим доступу до журн. : http://www.bsmu.by/files/fa4dce7113e3e2844391ac34e73b68d9/
4. Пат. 88732 Україна, МПК A61B 17/00 (2006.01). Спосіб формування анастомозу на шлунково-кишковому тракті / Гривенко С.Г.,Резанов П.О.; заявники і патентовласники Гривенко С.Г.,Резанов П.О. – № u2013 13320; заявл. 15.11.13; опубл. 25.03.14, Бюл. № 6.
5. Полоус Ю. М. Применение нити «Капройод» в хирургии пищеварительного тракта / Ю. М. Полоус, С. Г. Гривенко, В. Б. Гошинский // Клінічна хірургія. – 1994. – № 1–2. – С. 46–48.
6. Принципы профилактики послеоперационных осложнений в колоректальной хирургии / Н. Н. Каншин, А. В. Воленко, В. А. Горский [и др.] // Альманах клинической медицины. – 2006. – № 11. – С. 39–43.
7. Профилактика несостоятельности анастомозов желудочно-кишечного тракта в эксперименте / О. В. Галимов, А. Ж. Гильманов, В. О. Ханов [и др.] // Медицинский альманах. – 2008. – Спецвыпуск, май. – С. 187 – 188.
8. McMillan D. C. A clinical risk score to predict 3-, 5- and 10-year survival in patients undergoing surgery for Dukes B colorectal cancer / D. C. McMillan, C. S. McArdle, D. S. Morrison // Br. J. Cancer. – 2010. – Vol. 103(7). – P. 970 – 974.

РЕЗУЛЬТАТИ ЗАСТОСУВАННЯ ОДНОРЯДНОГО ТА ДВОХРЯДНОГО ШВІВ ПРИ ФОРМУВАННІ АНАСТОМОЗІВ У АБДОМІНАЛЬНІЙ ХІРУРГІЇ

С. Г. Гривенко, П. О. Резанов

Резюме. У статті узагальнено власний клінічний досвід хірургічного лікування 163 пацієнтів з різноманітною патологією органів черевної порожнини, яким проводили формування анастомозів. Викладено пропозиції по техніці формування авторського однорядного анастомозу на шлунково-кишковому тракті. Висвітлені найближчі та віддалені результати у порівняльному аспекті.

***Ключові слова**: анастомоз, кишковий шов, ускладнення.*

THE RESULTS OF APPLYING SINGLE- AND DOUBLE-LAYERED SUTURES IN THE FORMATION OF ANASTOMOSES IN ABDOMINAL SURGERY

S. G. Hryvenko, P. A. Rezanov

Summary. This article summarizes an own clinical experience of surgical treatment of 163 patients with various abdominal pathologies, which undergone anastomoses formation. It expounds propositions in author's single-layered anastomosis formation on gastrointestinal tract. Short-and long-term results are covered in comparative aspect.

***Key words**: anastomosis, intestinal suture, complications.*

Р. С. Шевченко,
О. О. Брек,
О. П. Брек

Харьковский национальный медицинский университет

© Коллектив авторов

ПРЕВЕНТИВНОЕ АЛЛОПРОТЕЗИРОВАНИЕ ПЕРЕДНЕЙ БРЮШНОЙ СТЕНКИ В ПРОФИЛАКТИКЕ ВОЗНИКНОВЕНИЯ ПОСЛЕОПЕРАЦИОННЫХ ВЕНТРАЛЬНЫХ ГРЫЖ

Резюме. Перспективным методом профилактики возникновения ПОВГ является превентивное аллопротезирование. Однако результаты превентивной аллопластики пока еще не достаточно изучены и мало освещены в медицинской литературе. Нами установлена прямая коррелятивная связь (r- 1,5, p- 0,05, t- 47) между степенью угнетения артериального кровотока и степенью дегенеративных изменений передней брюшной стенки. Использование на дооперативном этапе доплеровского УЗИ и КТ мышечно-апоневротических структур передней брюшной стенки дают возможность выставить показания к превентивному аллопротезированию, как способу профилактики возникновения вентральных грыж.

Ключевые слова: *аллопротезирование, дегенеративные изменения мышц, УЗИ, КТ.*

Введение

Увеличение числа и сложности операций на органах брюшной полости малого таза и забрюшинного пространства привело к возрастанию частоты возникновения послеоперационных вентральных грыж (ПОВГ) [1,2, 3, 6, 12].

По данным отечественной и зарубежной литературы у 6–35 % больных после лапаротомии, выполняемой по поводу различных заболеваний органов брюшной полости возникает ПОВГ [4, 6, 7, 8, 10].

Операции по поводу вентральной грыжи относятся к наиболее часто выполняемым оперативным вмешательствам [5, 6, 7, 12, 13].

В настоящее время подробно изучены факторы возникновения послеоперационных вентральных грыж. Однако предложенные методы их профилактики (стимуляция репаративных процессов в операционной ране, профилактика нагноений послеоперационных ран, укрепление зоны операционной раны местными тканями) оказались малоэффективными. Перспективным методом профилактики возникновения ПОВГ является превентивное аллопротезирование [9, 10, 14]. Однако результаты превентивной аллопластики пока еще не достаточно изучены и мало освещены в медицинской литературе.

Цель исследования

Определить показания и изучить ближайшие и отдаленные результаты лечения больных с различной патологией органов брюшной полости с превентивным протезированием аллотрансплонтантом передней брюшной стенки.

Материалы и методы исследований

Изучены результаты хирургического лечения 50 больных с различной патологией органов брюшной полости, ранее не перенесших лапаротомию, которые находились на лечении в хирургическом отделении 17 КМБ г. Харькова в период с 2008 по 2012 года. Возраст пациентов от 21 до 75 лет, женщин было 35 (70 %), мужчин – 15 (30 %).

Характер основной патологии, по поводу которой планировалась операция, были различными. Так, желчекаменная болезнь и ее осложнения наблюдались у 16 (32 %) больных, заболевания желудка и двенадцатиперстной кишки – 7 (14 %), заболевания печени – у 10 (20 %), заболевания поджелудочной железы – у 5 (10 %) и заболевания кишечника – у 12 (24 %) пациентов (табл. 1).

Таблица 1

Характер основной патологии, по поводу которой планировалась операция

Характер основной патологии	Количество	
	абс.	%
Желчекаменная болезнь	16	32
Заболевания желудка и двенадцатиперстной кишки	7	14
Заболевания печени	10	20
Заболевания поджелудочной железы	5	10
Заболевания кишечника	12	24

Среди сопутствующих заболеваний наиболее часто встречались заболевания сердечно-сосудистой системы (34 %), заболевания вен нижних конечностей (24 %) и ожирение различной степени (44 %). Хронический бронхит и бронхиальная астма наблюдались у 4 (8 %) больных, сахарный диабет — у 7 (14 %), язвен-

ная болезнь двенадцатиперстной кишки — у 2 (4 %) и гемангиома печени — у 4 (8 %).

В комплексе дооперационных обследований больным выполнялись лабораторные исследования, мониторинг сердечно-сосудистой системы, спирограмма, рентгенологическое исследование. Проводилось УЗ и компьютерное исследование не только органов брюшной полости по поводу основного заболевания, а и изучалась толщина мышечно-апоневротического слоя передней брюшной стенки, ширина диастаза мышц, степень их атрофии и дегенеративных изменений мышечно-апоневротических структур.

Ультразвуковое исследование выполнялось на аппарате PhilipsHDII при использовании линейного, поверхностного и секторного датчиков с частотой сканирования 3,5–7,5 мГц. Применялись программы дуплексного сканирования совместно с цветовой визуализацией кровотока в прямой мышце живота и энергетическим картированием. Для оценки показателей периферического сопротивления сосудов определяется индекс резистентности (ИР) и линейную скорость кровотока (ЛСК).

Компьютерная томография выполнялась на аппарате фирмы aAcvilium 16 мульти-спиральный (16 срезовый). Область исследования ограничивалась куполом диафрагмы и костями лонного сочленения. Параметры исследования: шаг спила 8 мм, толщина среза 10 мм.

Данные исследования являлись критерием использования превентивного аллопротезирования передней брюшной стенки.

Результаты исследований и их обсуждение

В результате проведенного УЗ исследования передней брюшной стенки, у 50 пациентов выявлено развитие подкожно-жировой клетчатки, различной степени выраженности: в 15 (30 %) наблюдениях определено ее нормальное состояние (не более 3 см), в 13 (26 %) – умеренное (от 2 до 4 см) и в 22 (44 %) — выраженное (более 4 см). При пальпации дефектов в мышечно-апоневротическом слое не было выявлено.

По данным УЗД было отмечено, что с увеличением возраста исследуемых дегенеративные изменения проявляются у пациентов после 50 лет и старше, что было отмечено в 30 (60 %) наших наблюдений. Жировая дегенерация выявлена у 15 пациентов в возрасте от 60 лет, что составило 30 % случаев. У 17 (34 %) пациентов моложе 50 лет изменения в прямых мышцах живота не наблюдались.

Атрофические изменения на УЗИ были представлены уменьшением объема мышечной ткани, уменьшением толщины изучаемых мышц менее 10 мм. Выражения мышечной ткани у пациентов не были выявлены.

Данные КТ согласуются с данными УЗИ, так у пациентов до 50 лет дегенеративные изменения брюшной стенки не выявлены, тогда как данные изменения были у женщин с 50 лет и у мужчин — с 60 лет.

Жировая дистрофия мышц брюшной стенки была зарегистрирована у мужчин в возрасте 60–75 лет, у женщин после 50 лет. В общей сложности атрофия мышц была выявлена у 30 (60 %) пациентов в возрасте от 50 лет и старше, жировая дистрофия наблюдалась у 15 пациентов старше 60 лет, что оставило 30 %.

Неизмененная мышечная ткань выглядела однородной, суммарной плотностью 50–60 ед., толщиной не менее 10 мм, с четкими, ровными контурами. У 9 (18 %) пациентов на УЗИ и у 24 (48 %) на КТ не выявлено дегенеративных изменений (табл. 2).

Слабая степень дегенеративных изменений прямых мышц брюшной стенки на КТ была представлена уменьшением толщины прямых мышц на аксиальных срезах до 8–10 мм, с суммарной плотностью 40–50 ед., неоднородной структуры за счет единичных включений пониженной плотности у 24 (48 %) на УЗИ и у 21 (42 %) по результатам КТ.

Умеренные дегенеративные изменения прямых мышц живота характеризуются снижением толщины до 6–8 мм, суммарной плотностью 20–40 ед., за счет жировых прослоек и большого количества жировых включений. Контуры мышц, как правило, неровные, прослеживаются на всем протяжении у 16 (32 %) на УЗИ и у 13 (26 %) на КТ.

Выраженные дегенеративные изменения отмечены в 9 (4 %) случаях при УЗИ и в 13 (26 %) при КТ, характеризуются толщиной мышц менее 6 мм, вплоть до нитевидных структур толщиной 1–2 мм. Плотность мышечной ткани в последней категории диффузно снижена и составляет менее 20 ед., неоднородна за счет небольшого количества мелких участков сохраненной мышечной ткани. У 9 (18 %) больных на фоне диастаза имелись дефекты стенки апоневроза по типу «сотов» с пролабированием ткани круглой связки печени. Таким образом, выявлена закономерность усугубления дегенеративных изменений элементов брюшной стенки у пациентов, ранее не перенесших лапаротомию с увеличением возрастного показателя.

В наших наблюдениях диаметр эпигастральных сосудов прямой мышцы живота независимо от возрастной категории, практически не отличался. Средний диаметр *a. epigastrica superior* составила (1,71±0,11) мм, *v. epigastrica superior* — (1,9±0,21) мм, *a. epigastrica inferior* —

(2,6±0,13) мм, *v. epigastrica inferior* — (3,6±0,22) мм.

Таблица 2

Дегенеративные изменения прямых мышц живота у исследуемых пациентов

Степень дегенеративных изменений	Суммарная плотность, ед.	УЗИ/КТ		КТ	
		Абс.	%	Абс.	%
Неизмененная мышечная ткань	50-60	9	18	24	48
Слабая степень	40-50	24	48	21	42
Умеренные дегенеративные изменения	20-40	16	32	13	26
Выраженные дегенеративные изменения	менее 20	9	4	13	26

Скорость кровотока в эпигастральных сосудах у больных с выраженными дегенеративными изменениями прямых мышц живота достоверно ниже, чем у больных, у которых дегенеративные изменения отсутствуют или умеренно выражены ($p \leq 0,05$), т. е. имеется прямая связь между степенью атрофии мышечно-апоневротических структур и скорость кровотока.

Среднее значение ЛСК в эпигастральных артериях прямой мышцы живота у больных с неизмененной мышечной тканью составила 10,3 м/с в систолу и 3,2 м/с в диастолу. Определено снижение скоростных показателей у 13 (26 %) пациентов с выраженными дегенеративными изменениями элементов брюшной стенки. Более выраженные доплерографические нарушения определены у пациентов с ожирением, страдающих сахарным диабетом и у пациентов возрастной категории. Эти показатели претерпевали изменения в сторону ухудшения кровотока по артерии — 7,9 м/с в систолу и 2,6 м/с в диастолу, на 7 сутки после операции — 8,5 м/с в систолу и 2,5 м/с в диастолу. Через 6 месяцев после операции линейная скорость кровотока у данной категории больных составила 10,1 м/с в систолу 3,0 м/с в диастолу. Через 12 месяцев отмечается полное восстановление скорости кровотока: 10,2 м/с в систолу и 3,2 м/с в диастолу.

Среднее значение ИР в артериях у больных, у которых не выявлено дегенеративных изменений или отмечается слабая степень дегенеративных изменений прямых мышц брюшной стенки составило (0,62±0,016) м/с. У пациентов с выраженными дегенеративными изменениями ИР увеличивался более 0,7 м/с и составил (0,72±0,028) м/с до операции, на 7 сутки (0,69±0,03) м/с. Через 6 и 12 месяцев он соответственно составил (0,67±0,7) и (0,64±0,06) м/с.

Таким образом, степень угнетения артериального кровотока находится в прямой зависимости от степени дегенеративных изменений в мышечно-апоневротических структурах передней брюшной стенки. Нами установлена прямая коррелятивная связь (r - 1,5, p - 0,05, t - 47) между степенью угнетения артериального кровотока и степенью дегенеративных изменений передней брюшной стенки.

На основании материалов данного обследования у 22 (44 %) больных, которые вошли в группу риска возможного возникновения послеоперационной вентральной грыжи, выполнено превентивное эндопротезирование передней брюшной стенки по способу «Sub-Lay». В связи с отсутствием спаечного процесса в брюшной полости и рубцовых изменений мышечно-апоневротических структур передней брюшной стенки, выполнение протезирования незначительно удлиняло временной промежуток оперативного вмешательства. Операцию завершали дренированием послеоперационной раны двухканальными перфорированными трубчатыми дренажами с активной аспирацией.

Результаты проведенного исследования продемонстрированы на клиническом примере больного Х., 39 лет. Пациент поступил в клинику 1.03.2014 в плановом порядке переводом из инфекционной больницы с диагнозом: ЖКБ. Хронический калькулезный холецистит. Механическая желтуха. Ожирение 3 степени.

Из анамнеза известно, что около 10 лет страдает ЖКБ. За помощью не обращался. 25.02.2014 года после погрешности в диете в виде употребления в пищу жирных продуктов и алкоголя, появились сильные боли в животе, которые проходили после принятия препарата «но-шпа». 27.02.2014 года — родственники заметили желтушность кожных покровов и склер, в связи с чем была вызвана МСП и больной доставлен в областную инфекционную больницу №22 с подозрением на вирусный гепатит. В связи с исключением вирусной природы желтухи пациент переведен в хирургическое отделение ГКМБ №17.

В отделении на основании клинических и инструментальных данных обследования, подтвержден механический характер желтухи. По данным УЗИ брюшной полости: ЖКБ. Хронический калькулезный холецистит. Индуративный панкреатит. Блок дистального отдела холедоха диффузные изменения печени. Диастаз мышц передней брюшной стенки.

С целью уточнения диагноза, больной направлен на КТ исследование брюшной полости, при котором диагностирован дополнительно — холедохолетиаз, синдром Мирризи, выраженный диастаз прямых мышц живота (более 4 см).

Больному было предложено оперативное лечение по поводу основного заболевания и аллопротезирование, на которые пациент дал согласие.

3.03.2014 г. Проведена операция: лапаротомия, холецистэктомия. Холедохотомия с литоэкстракцией. Наружное дренирование холедоха. Пластика передней брюшной стенки с аллопротезирование методом «SubLay».

Послеоперационный период протекал без особенностей. Швы сняты на 6-е – 8-е сутки. Больной выписан домой на 12-е сутки после операции.

Контроль УЗИ – осложнений со стороны аллопротезирования нет.

Осмотрен через 6 месяцев, 1 и 1,5 года после проведенного оперативного вмешательства, грыжи не обнаружено. Физическая трудоспособность без ограничений.

При анализе ближайших и отдаленных результатов оперативного лечения установлено: раневые осложнения зафиксированы у 3 (6 %) больных. У одного больного (2 %), страдающего сахарным диабетом, отмечался частичный некроз кожи в зоне швов. У 2 (4 %) больных отмечалась гематома послеоперационной раны, что мы связываем с введением антикоагулянтов. При изучении отдаленных результатов лечения через 12 месяцев, вентральных грыж у пациентов не обнаружено, полностью восстановлена физическая активность.

Выводы

Существует прямая коррелятивная связь между степенью угнетения артериального кровотока и степенью дегенеративных изменений передней брюшной стенки. Использование на дооперативном этапе допплеровского УЗИ и КТ мышечно-апоневротических структур передней брюшной стенки дают возможность выставить показания к превентивному аллопротезированию, как способу профилактики возникновения вентральных грыж.

ЛИТЕРАТУРА

1. Выбор протезирующей пластики при вентральных грыжах/ О. В. Галимов, Т. Н. Хафизов, Е. И. Сендерович [и др.] // Хирургия. — 2005. —№ 3. — С. 56–58.
2. Комплексное лечение больных с послеоперационной вентральной грыжей / В. И. Белоконев, З. В. Ковалева, А. В. Вавилов, С. Ю. Пушкин // Хирургия. — 2008. — № 2. — С. 42-47.
3. Мирзабекян Ю. Р. Результаты лечения больных с послеоперационной вентральной грыжей / Ю. Р. Мирзабекян, М. П. Иванов, В. К. Попович // Хирургия. — 2008. — № 5. — С. 52–54.
4. Саенко В. Ф. Выбор метода лечения грыжи брюшной стенки / В. Ф. Саенко, Л. С. Белянский, Н. В. Манойло // Клін.хірургія. — 2002. — № 1. — С. 5–9.
5. Сажин В. П. Особенности лечения больных с большими послеоперационными и рецидивными вентральными грыжами / В. П. Сажин // Герниология. — 2004. — № 1. — С. 11–14.
6. Седов В. М. Эффективность герниопластики с использованием полипропиленового сетчатого имплантата в лечении послеоперационных вентральных грыж / В. М. Седов, С. Д. Тарбаев, А. А. Гостевской // Вестн. Хир. — 2005. — № 3. — С. 85–87.
7. Суковатых Б. С. Превентивная пластика брюшной стенки эндопротезом СОСФИЛ» при операциях на органах брюшной полости / Б. С. Суковатых, А. А. Нетяга, Н. М. Валуйская // Вестн. хир. — 2006. — № 3. — С. 61–66.
8. Черепанин А. И. Тактика лечения послеоперационных вентральных грыж в зависимости от степени операционно-анестезиологического риска / А. И. Черепанин, Ю. А. Доброшицкая, Э. А. Галямов // Хирургия. — 2008. — № 5. — С. 46–51.
9. Aufenacker T. J. Systematic review and meta-analysis of antibiotic prophylaxis in prevention of wound infection after mesh repair of abdominal wall hernia / T. J. Aufenacker, M. J. Koelemay, D. J. Gouma // Br. J. Surg. — 2006. — Vol. 94, N 7. — P. 891-892.
10. Campanelli G. Prosthetic repair, intestinal resection and potentially contaminated areas: safe and feasible? / G. Campanelli, F. M. Nicolosi, D. Pettinari // Hernia. — 2004. — Vol. 8, N 3. — P. 190-192.
11. Edwards C. Laparoscopic ventral hernia repair: postoperative antibiotic decrease incidence of seroma-related cellulites / C. Edwards, J. Angstadt, O. Whipple // Am. J. Surg. — 2005. — Vol. 71, № 11. — P. 931–935.
12. Schumpelick V. Incisional abdominal hernia: the open mesh repair/ V.Schumpelick, U.Klinge, K.Junge// Langenbecks Arch. Surg. — 2004. — Vol. 389, № 1. — P. 1–5.
13. Scripeariu V. Use of polypropylene mesh for incisional hernia repair/ V. Scripeariu, S. Timofeiov, R. Dragomir // Rev. Med. Chir. Nat. Iasi. — 2004. — Vol. 108, — № 4. — P. 800–804.
14. Zuvela M. Infection in hernia surgery/ M. Zuvela, M. Milievic, D. Galun// Acta Chir. Jugosl. — 2005. — Vol. 52, N 1. — P. 9-26.

ПРЕВЕНТИВНЕ АЛЛОПРОТЕЗУВАННЯ ПЕРЕДНЬОЇ ЧЕРЕВНОЇ СТІНКИ В ПРОФІЛАКТИЦІ ВИНИКНЕННЯ ПІСЛЯОПЕРАЦІЙНИХ ВЕНТРАЛЬНИХ ГРИЖ

Р. С. Шевченко, О. О. Брек, О. П. Брек

Резюме. Перспективним методом профілактики виникнення ПОВГ є превентивне аллопротезування. Однак результати превентивної аллопластики поки ще не достатньо вивчені і мало висвітлені в медичній літературі. Нами встановлено прямий корелятивний зв'язок (r - 1,5, p - 0,05, t - 47) між ступенем пригнічення артеріального кровотоку і ступенем дегенеративних змін передньої черевної стінки. Використання на до оперативному етапі допплерівського УЗД і КТ м'язово-апоневротичних структур передньої черевної стінки дають можливість виставити показання до превентивного аллопротезуванню, як способу профілактики виникнення вентральних гриж.

Ключові слова: *аллопротезування, дегенеративні зміни м'язів, УЗД, КТ.*

PREVENTIVE ALLOPROSTHETICS OF ANTERIOR ABDOMINAL WALL TO PREVENT POSTOPERATIVE VENTRAL HERNIAS

R. S. Shevchenko, O. O. Breck, O. P. Breck

Summery. Promising method for prevention of postoperative ventral hernias is preventive alloprosthetics. However, the results of preventive alloplasty not yet been sufficiently studied, and little attention in the medical literature given. We have established direct correlation (r - 1,5, p - 0,05, t - 47) between the degree of inhibition of arterial blood flow and the degree of degenerative changes in the anterior abdominal wall. The use of the Doppler ultrasound and CT of musculo-aponeurotic structures of the anterior abdominal wall in pre-operational phase make it possible to set the indication for preventive alloprosthetics, as a way of ventral hernias prevention.

Key words: *alloprosthetics, degenerative changes in the muscles, ultrasound, CT.*

А. И. Питык,
В. А. Прасол,
В. В. Бойко,
А. Б. Бабынкин

ГУ «Институт общей и неотложной хирургии им. В.Т. Зайцева НАМН Украины», г. Харьков

© Коллектив авторов

АНГИОСОМАЛЬНАЯ МОДЕЛЬ РЕВАСКУЛЯРИЗАЦИИ НИЖНИХ КОНЕЧНОСТЕЙ У БОЛЬНЫХ С КРИТИЧЕСКОЙ ИШЕМИЕЙ

Резюме. В статье представлены результаты лечения 124 больных с критической ишемией нижних конечностей с язвенно-некротическими поражениями стопы с помощью ангиосомальной модели эндоваскулярной реваскуляризации. Выполнен сравнительный анализ результатов прямой и непрямой реваскуляризации у больных с критической ишемией в виде заживаемости язвенно-некротических дефектов и сохранности конечности в отдаленном периоде.

Ключевые слова: *критическая ишемия нижних конечностей, ангиосом, реваскуляризация.*

Введение

Критическая ишемия нижних конечностей (КИНК) представляет собой самую тяжелую форму облитерирующих заболеваний периферических артерий и ассоциируется с высоким риском потери конечности, большой летальностью и плохим качеством жизни [8]. Для КИНК характерно наличие многоэтажных поражений артерий с преимущественным поражением инфраингвинальных сегментов, а также сахарного диабета (СД), при котором, как правило, вовлекаются артерии голени и стопы. СД у больных с КИНК является наиболее значимым фактором риска ампутации нижних конечностей [8, 12]. Недостаточно удовлетворительные результаты традиционного хирургического лечения КИНК привели к активному использованию эндоваскулярных методов для реваскуляризации конечностей у больных с критической ишемией. По данным современных сравнительных исследований результаты эндоваскулярного лечения не уступают традиционному хирургическому, при этом сопровождаются значительно меньшим количеством осложнений и летальностью [6, 9, 10].

Несмотря на успешную реваскуляризацию заживление язв очень медленный процесс, особенно у диабетиков. В последние годы активно разрабатывается ангиосомальная модель кровоснабжения и реваскуляризации стопы, предложенная Attinger A. в 2006 г. [3]. Артерии голени и их ветви на стопе кровоснабжают 6 анатомических зон (ангиосомов) стопы и лодыжки (рис. 1) [11].

Ангиосомы представляют собой трехмерные объемные блоки, включающие в себя кожу, подкожную клетчатку, мышцы, фасции и кости. Каждый ангиосом кровоснабжается одной из берцовых артерий и ее ветвями. Передняя большеберцовая артерия (ПББА) и тыльная артерия стопы (ТАС) кровоснабжают тыл пальцев, стопы и переднюю поверхность голени. Задняя большеберцовая артерия (ЗББА) и плантарные артерии (ПА) кровоснабжают подошвенную поверхность стопы и пальцев, а также медиальную часть пятки и голени. Малоберцовая артерия (МБА) и ее ветви кровоснабжают латеральную часть пятки и голени. Соседние ангиосомы соединены между собой сетью коллатеральных артерий малого диаметра, что играет определенную роль в компенсации кровообращения при окклюзии магистральных берцовых артерий. Суть ангиосомной модели реваскуляризации состоит в том, что прямая реваскуляризация в виде восстановления магистрального кровотока в область язвенно-некротического поражения стопы по артерии прямо кровоснабжающей этот ангиосом, является более эффективной, чем непрямая реваскуляризация в виде восстановления кровотока по артериям, которые снабжают область язвенно-некротического поражения через коллатерали.

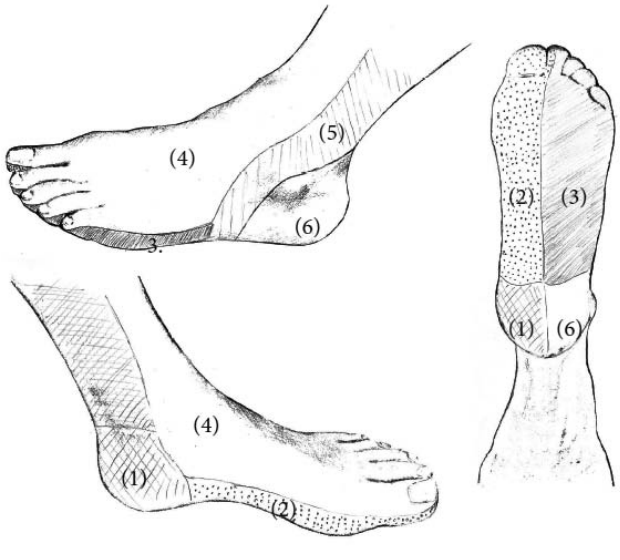

Рис. 1. Ангиосомы стопы. Пяточная ветвь ЗББА (1); медиальная (2) и латеральная (3) подошвенные ветви ЗББА; тыльная артерия стопы (4); передняя (5) и пяточная ветвь (6) МБА.

По данным ряда исследований результаты прямой реваскуляризации значительно лучше по сравнению с непрямой. По этим данным заживление некротических дефектов у больных, которым удалось выполнить прямую реваскуляризацию, происходит значительно быстрее, чем у больных, которым была выполнена непрямая реваскуляризация. Сохранность конечности в группах больных после прямой реваскуляризации также была выше, чем у больных после непрямой реваскуляризации [2, 11, 4, 5]. Вместе с тем, есть данные исследований, в которых не было выявлено достоверного различия в эффективности прямой и непрямой реваскуляризации [1, 7]. Поэтому, учитывая противоречивость имеющихся на сегодня данных, нами была выполнена оценка эффективности эндоваскулярной реваскуляризации у больных с КИНК, основанной на ангиосомальной модели кровоснабжения и реваскуляризации стопы.

Материалы и методы исследований

В исследование были включены 124 больных с КИНК, которым с помощью эндоваскулярных вмешательств (ЭВ) был успешно восстановлен магистральный кровоток до стопы, как минимум по одной из артерий голени. Средний возраст больных составил (66,5±8,5) года, количество мужчин – 63 %, женщин – 37 %. Количество больных с СД составило 65 %. У всех больных при поступлении диагностирована 4 степень тяжести ишемии, которая манифестировалась наличием язвенно-некротических дефектов, которые располагались преимущественно на пальцах стопы или пятке. В 64 % случаев язвенно-некротические поражения на стопе локализовались в области пальцев: одного пальца – 27 %, 2-х пальцев – 16 %, 3-х пальцев – 9 %, 4-х пальцев – 7 %; 5 пальцев – 3 %. В 7 % случаев язвенно-некротические поражения локализовались в пяточной области и в 5 % одновременно в пяточной области и на пальцах. В 7 % случаев язвенно-некротические поражения локализовались в области тыла стопы, в 2 % на подошве и в 2 % на голени. В 15 % случаев наблюдались гнойные поражения стопы и голени в виде абсцессов, флегмоны или гангрены, которые требовали ургентных хирургических вмешательств. Локализация язвенно-некротических дефектов на стопе в группах больных, подвергнутых прямой и непрямой реваскуляризации, представлена в табл. 1.

В зависимости от вида реваскуляризации больные были распределены на две группы. В первую группу, в которой выполнялась прямая реваскуляризация, был включен 71 пациент. Во вторую группу, в которой выполнялась непрямая реваскуляризация, было включено 53 пациента. По демографическим и клиническим характеристикам группы больных достоверно не отличались.

Таблица 1

Локализация язвенно-некротических дефектов на стопе в группах больных, подвергнутых прямой и непрямой реваскуляризации

Локализация поражений	Пальцы	Пяточная область	Тыл стопы	Область лодыжки	Гангрена стопы
Прямая реваскуляризация (n=71)	46	10	6	1	9
Непрямая реваскуляризация (n=53)	34	5	3	2	10
Всего больных (n=124)	80 (64%)	15 (12%)	9 (7%)	3 (2%)	19 (15%)

В случаях прямой реваскуляризации выбор берцовой артерии для реваскуляризации определялся ангиосомом, который преимущественно кровоснабжает эта артерия. В случаях локализации язвенно-некротических дефектов на тыльной поверхности пальцев и стопы предпочтение отдавалось восстановлению кровотока через ПББА. В случаях локализации поражений на подошвенной поверхности пальцев и в пяточной области предпочтение отдавалось восстановлению кровотока через ЗББА и ее плантарные ветви. Предпочтение реканализации МБА отдавалось при наличии развитых коллатералей из этой артерии в дистальные сегменты ЗББА и ПББА с достаточным кровоснабжением стопы через плантарные ветви и ТАС, а также при локализации язв в области ангиосома, который питает МБА. Непрямая реваскуляризация выполнялась после неудачной попытки или при отсутствии технической возможности восстановить кровоток по артерии питающей ангиосом, в области которого располагались язвенно-некротические поражения стопы.

Всем больным выполнена эндоваскулярная реваскуляризация в виде чрескожной баллонной ангиопластики (ЧБА), главной целью которой, было восстановление магистрального кровотока до стопы, как минимум по одной из артерий голени. Стентирование применялось только в случаях неудовлетворительного результата ЧБА. У 89 (72%) больных, кроме поражений артерий голени, имелись также поражения артерий бедренно-подколенного сегмента (БПС) (72%) и у 2 (2%) больных имелись поражения артерий аорто-подвздошного сегмента (АПС). В связи с этим, одновременно с ЭВ в артериях голени и стопы, выполнялись ЭВ в выше лежащих артериальных сегментах.

Статистический анализ данных проводился с помощью программы SPSS Statistics 21. При

сравнительном анализе групп использовался t-критерий Стьюдента и критерий χ^2. Сохранность конечности и вероятность заживления язв определялись с помощью метода Каплана-Мейера. Различия считались статистически достоверными при значении $p<0,05$.

Результаты исследований и их обсуждение

Виды и количество ЭВ, которые выполнялись этим группам больных, представлены в табл. 2. Всего выполнено 124 ЭВ в 150 артериях голени и стопы. У 85 (68 %) больных выполнено ЧБА одной артерии голени, у 32 (26 %) больных выполнено ЧБА в двух артериях выполнено и у 7 (6 %) больных выполнено ЧБА трех артерий голени. Чаще всего реканализации подвергалась ПББА (53 %). Значительно реже ЭВ выполнялись в МБА, ТПС и ЗББА (соответственно 33, 21 и 23 %). Технический успех ЭВ составил 89 %. Наибольшая частота поражений ПББА, которые нуждались в эндоваскулярной коррекции, обусловлена тем, что эта артерия наиболее часто является ангиосомальной для пальцев и тыльной поверхности стопы. В этой области чаще всего возникают язвенно-некротические поражения у больных с КИНК.

Таблица 2

Количество ЭВ, выполненных в артериях голени и стопы у 124 больных с помощью прямой и непрямой реваскуляризации

Количество больных в группах	ТПС (n=ЭВ)	ПББА (n=ЭВ)	ЗББА (n=ЭВ)	МБА (n=ЭВ)	Всего (n=ЭВ)
Прямая реваскуляризация (n=71)	15	33	15	14	77
Непрямая реваскуляризация (n=53)	13	22	11	27	73
Всего больных (n=124)	28	55	26	41	150

Кроме эндоваскулярной реваскуляризации всем больным проводилось лечение в виде хирургической обработки и некрэктомии, а также реконструктивных вмешательств на тканях стопы (малые ампутации с заживлением вторичным натяжением; малые ампутации с первичной реконструкцией; ранние реконструкции с пластикой местными тканями после резекции стопы). При инфицировании язвы проводилась антибактериальная терапии антибиотиками широкого спектра действия. В случаях острой инфекции в виде абсцессов, флегмоны или гангрены выполнялось ургентное хирургическое вмешательство с целью вскрытия гнойника и дренирования раны. Данные о сроках заживления язв представлены на рис. 2.

Заживаемость язвенно-некротических дефектов в группе больных, которым выполнена прямая реваскуляризация, составила 75 % через полгода и 90 % через 12 месяцев. В группе больных, которым выполнялась непрямая реваскуляризация, аналогичные показатели были значительно ниже, соответственно 35 % и 67 % через 6 и 12 месяцев (Log Rank test = 0,001).

Сохранность конечности в группе больных, которым выполнена прямая реваскуляризация была значительно выше, чем в группе с непрямой реваскуляризацией (рис. 3). Через один, два и три года сохранность конечности в группе больных, которым выполнена прямая реваскуляризация, составила 94, 87 и 79 % по сравнению с 87, 66 и 48 % в группе больных, которым выполнена непрямая реваскуляризация (Log Rank test = 0,045).

Таким образом, полученные нами данные позволяют утверждать, что эффективность прямой реваскуляризации значительно выше

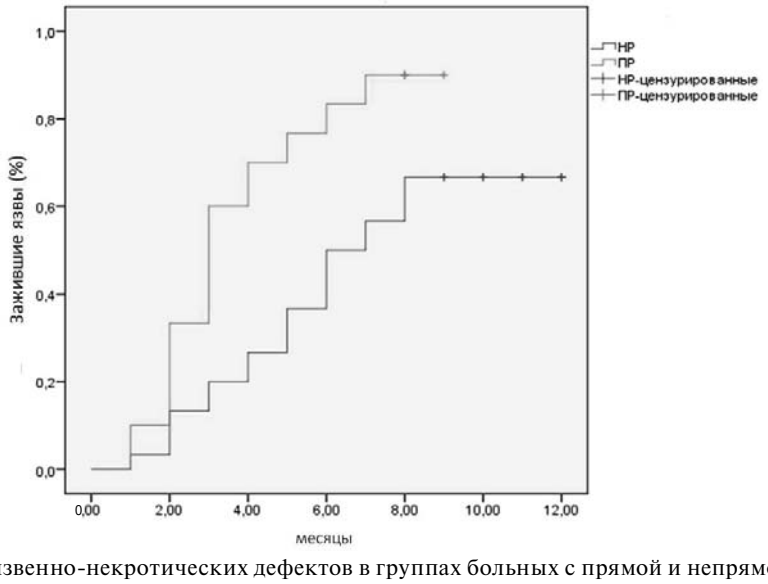

Рис. 2. Заживаемость язвенно-некротических дефектов в группах больных с прямой и непрямой реваскуляризацией

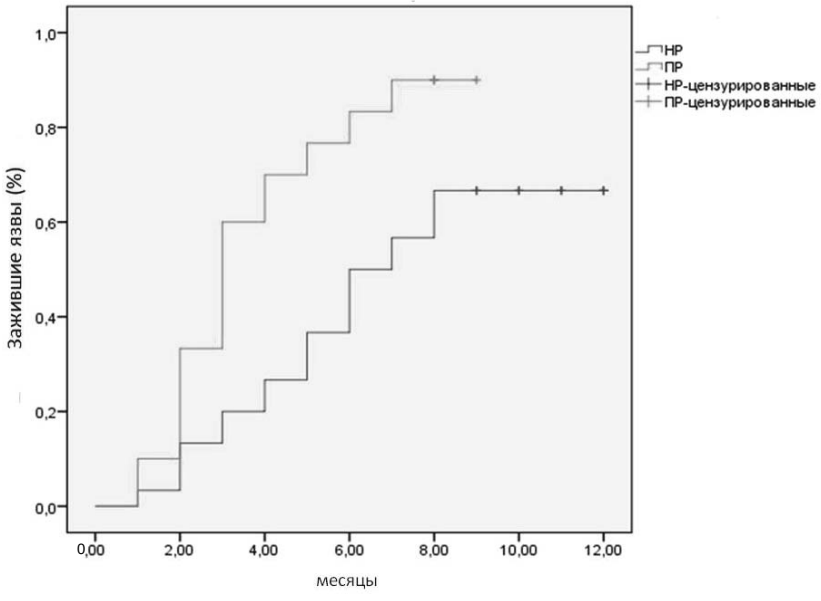

Рис. 3. Сохранность конечностей в группах больных, которым выполнена прямая или непрямая реваскуляризация

по сравнению с непрямой. Показатели количества заживших язвенно-некротических дефектов и сохранности конечности после прямой реваскуляризации были достоверно выше по сравнению с аналогичными показателями после непрямой реваскуляризации. После непрямой реваскуляризации многие язвы остаются не зажившими, в связи с неадекватной перфузией вследствие недостаточной сосудистой связи между ангиосомами. Наши результаты подтверждаются данными других исследователей о преимуществе прямой реваскуляризации по сравнению с непрямой.

Прямая реваскуляризация была выполнена у большинства больных (57 %), при этом у значительного количества больных (43 %) была выполнена непрямая реваскуляризация. Это обусловлено тем, что степень обструктивного поражения ангиосомной артерии часто значительно более выражена по сравнению с не ангисомными артериями. Часто это делает технически невозможным выполнение прямой реваскуляризации, несмотря на ее преимущества.

Ангиосомная модель реваскуляризации является более подходящей в эндоваскулярной хирургии, чем при операциях шунтирования. ЭВ можно неоднократно повторить в случае необходимости, что является очень проблематичным после операций шунтирования. Также следует учитывать большое количество ограничений, которые делают невозможными операции дистального шунтирования, таких как инфекция в зоне анастомоза, обширное разрушение тканей стопы, распространенность атеросклеротического процесса, включая пути оттока.

Выводы

Главным условием быстрого заживления язвенно-некротических дефектов стопы и предотвращения больших ампутаций у больных с КИНК является эффективная реваскуляризация, предпочтительно прямая, основанная на ангиосомальной модели. При этом комплексный, мультидисциплинарный подход с использованием локальных и общих способов лечения инфекции стоны, гнойной и реконструктивной хирургии, медикаментозной коррекции системных нарушений является необходимым условием высокой эффективности лечения КИНК.

ЛИТЕРАТУРА

1. Роль коллатерального кровоснабжения стопы в заживлении трофических дефектов и сохранении конечности у больных с критической ишемией нижних конечностей / С. А. Платонов, М. Ю. Капутин, Д. В. Овчаренко [и др.] // Медицинский академический журнал. — 2011. — № 3 (11). — С. 105-111.
2. A Reliable approach to diabetic neuroischemic foot wounds: below-the-knee angiosome-oriented angioplasty / V. A. Alexandrescu, G. Vincent, K. Azdad [et al.] // J Endovasc Ther. – 2011. -18(5). - P.376–387.
3. Angiosomes of the foot and ankle and clinical implications for limb salvage: reconstruction, incisions, and revascularization / C. E. Attinger, K. K. Evans, E. Bulan [et al.] // Plast Reconstr Surg. — 2006. — Vol. 117, — N 7. — P. 261S–293S.
4. Angiosome-targeted infrapopliteal endovascular revascularization for treatment of diabetic foot ulcers / M. Söderström, A. Albäck, F. Biancari [et al.] // J. Vasc. Surg. — 2013. – Vol. 57. – P. 427-435.
5. Biancari F. Angiosome-targeted lower limb revascularization for ischemic foot wounds: systematic review and meta-analysis / F. Biancari, T. Juvonen // Eur. J. Vasc. Endovasc Surg. — 2014. – Vol. 47(5). – P. 517-522.
6. Comparative effectiveness of endovascular and surgical revascularization for patients with peripheral artery disease and critical limb ischemia: systematic review of revascularization in critical limb ischemia / W. S. Jones, R. J. Dolor, V. Hasselblad [et al.] // Am. Heart. J. — 2014. – Vol. 167(4) – P. 489-498.
7. Factors influencing wound healing of critical ischaemic foot after bypass surgery: is the angiosome important in selecting bypass target artery? / N. Azuma, H. Uchida, T. Kokubo [et al.] // Eur. J. Vasc. Endovasc. Surg. – 2012. – Vol. 43. – P. 322-328.
8. Inter-Society Consensus for the management of peripheral arterial disease (TASC II) / L. Norgren, W. R. Hiatt, J. A. Dormandy [et al.] // Eur. J. Vasc. Endovasc. Surg. – 2007. — Vol. 33. — P. S1–S70.
9. Infrapopliteal percutaneous transluminal angioplasty versus bypass surgery as first-line strategies in critical leg ischemia: a propensity score analysis / M. I. Söderström, E. M. Arvela, M. Korhonen [et al.] // Ann. Surg. – 2010. – Vol. 252. – P. 765 –773.
10. Propensity score analysis of clinical outcome after bypass surgery vs. endovascular therapy for infrainguinal artery disease in patients with critical limb ischemia / Y. Soga, S. Mii, O. Iida [et al.] //J. Endovasc. Ther. — 2014. – Vol. 21(2). – P. 243–253.
11. Results of infrapopliteal endovascular procedures performed in diabetic patients with critical limb ischemia and tissue loss from the perspective of an angiosome-oriented revascularization strategy / F. Acín, C. Varela, López de Maturana I. [et al.] // Int. J. Vasc. Med. — 2014.
12. The independent contribution of diabetic foot ulcer on lower extremity amputation and mortality risk / D. Martins-Mendes, M. Monteiro-Soares, E. J. Boyko [et al.] // J. Diabetes Complications. — 2014. – Vol 24. — P. 126-133.

АНГІОСОМАЛЬНАЯ МОДЕЛЬ РЕВАСКУЛЯРИЗАЦІЇ НИЖНІХ КІНЦІВОК У ХВОРИХ З КРИТИЧНОЮ ІШЕМІЄЮ

О. І. Пітик, В. О. Прасол, В. В. Бойко, А. Б. Бабинкін

Резюме. У статті представлені результати лікування 124 хворих з критичною ішемією нижніх кінцівок з виразково-некротичними ураженнями ступні за допомогою ангіосомальної моделі ендоваскулярної реваскуляризації. Виконаний порівняльний аналіз результатів прямої і непрямої реваскуляризації у хворих з критичною ішемією у вигляді загоєння виразково-некротичних дефектів і збереження кінцівки у віддаленому періоді.

Ключові слова: *критична ішемія нижніх кінцівок, ангіосом, реваскуляризація.*

ANGIOSOMAL MODEL LOWER LIMB REVASCULARIZATION IN PATIENTS WITH CRITICAL ISCHEMIA

A. I. Pityk, V. A. Prasol, V. V. Boyko, A. B. Babynkin

Summary. In the article there are presented the results of treatment of 124 patients with critical limb ischemia by angiosome concept endovascular revascularization. There was performed the comparative analysis of the results of direct and indirect revascularization in patients with critical limb ischemia in the form of ulcers healing and limb salvage.

Key words: *critical limb ischemia, angiosome, revascularization.*

С. І. Іващук

Буковинський державний медичний університет, м. Чернівці

© Іващук С. І.

ЗМІНИ ПОРОЖНИННОЇ МІКРОБІОТИ ТОВСТОЇ КИШКИ БІЛИХ ЩУРІВ ЗА ЕКСПЕРИМЕНТАЛЬНОГО ГОСТРОГО НАБРЯКОВОГО ПАНКРЕАТИТУ

Резюме. В експерименті на білих щурах вивчено динаміку змін мікробіоти порожнини товстої кишки (ТК) за гострого набрякового панкреатиту. Виявлено порушення мікробіоценозу товстої кишки після 12 години моделювання панкреатиту. Через 24 години моделювання панкреатиту настає елімінація із порожнини ТК пептострептококів (у 60,0 % тварин) та ентерококів (на 40,0 %), зростає ступінь виділення, індекс постійності і частота зустрічання пептокока (на 70,0 %), клостридій (на 30,0 %), протеїв (на 10,0 %), за потужної контамінації умовно патогенними ентеробактеріями (клебсієлами, ентеробактером, протеями), які досягають високого з (6,0±0,22) до (7,54±0,27) lgКУО/г популяційного рівня.

Ключові слова: *експериментальний гострий набряковий панкреатит, мікробіота, мікроорганізми.*

Вступ

Попри досягнуті успіхи в діагностиці та лікуванні, гострий панкреатит (ГП) залишається однією з найскладніших проблем абдомінальної хірургії, особливо за важких форм, коли летальність може сягати 80 %. Одним із важливих чинників тяжкого перебігу, септичних ускладнень та летальності за ГП є транслокація бактерій з кишечнику [1, 3, 6, 8, 10].

У 36–57 % випадків, мікроорганізми, що викликають інфекційно-запальний процес у некрозах підшлункової залози (ПЗ),за гострого деструктивного панкреатиту, є представники ентеробактерій та інших видів мікробіоти кишечнику [5, 7, 9], тому важливим є встановлення видового складу мікробіоти вмісту порожнини товстої кишки (ТК) – як можливого джерела транслокації мікроорганізмів.

Мета дослідження

Вивчити в експерименті динаміку змін порожнинної мікробіоти ТК у процесі формування та перебігу експериментального набрякового гострого панкреатиту (ЕНГП).

Матеріали та методи досліджень

Експеримент проведено на 20 статевозрілих нелінійних щурах-самцях середнього віку, масою 200–220 г. Моделювання ЕНГП здійснювали під загальною анестезією за власним методом [4], який дає можливість відтворення різних форм гострого панкреатиту (набряковий, некротичний).

Екологічний стан порожнинної мікробіоти ТК оцінювали в терміни 12, 24 і 48 годин, починаючи з моменту моделювання ЕНГП, за індексом постійності, частотою зустрічання, індексом домінування Бергера-Паркера, популяційним рівнем, коефіцієнтом кількісного домінування, коефіцієнтом значущості;ступінь дисбіотичних розладів – згідно з класифікацією Куваєвої-Ладодо [2].

Всі етапи експерименту виконували в умовах віварію з дотриманням Конвенції Ради Європи про охорону хребетних тварин, що використовують в експериментах та інших наукових цілях (від 18.03.1986 р.), Директиви ЄЕС № 609 (від 24.11.1986 р.).

Статистичну обробку отриманих цифрових даних виконували за допомогою прикладних програм MYSTAT 12 (Systat Software Inc., USA) і Scout 2008 Version 1.00.01 (U. S. Environment al Protection Agency, США). Достовірність даних для незалежних вибірок розраховували за t-критерієм *Student* (при розподілі масивів близьких до нормальних), чи U-критерію *Wilcoxon-Mann-Whitney* (за нерівномірного розподілу). Аналіз якісних ознак – за критерієм χ^2. Різницю вважали достовірною за $p<0,05$.

Результати досліджень та їх обговорення

Результати дослідження видового (таксономічного) складу мікробіоти вмісту порожнини ТК білих щурів з ЕНГП через 12 годин моделювання наведені у табл. 1.

У інтактних тварин головна мікробіота вмісту порожнини ТК представлена облігатними анаеробними бактеріями: біфідобактеріями, лактобактеріями, бактероїдами, пептострептококами і факультативними анаеробними та аеробними ешерихіями, ентерококами та умовно патогенними протеями. Додаткова мікробіота представлена анаеробними клостридіями і пептококом.

Через 12 год. моделювання ЕНГП, у вмісті порожнини ТК тварин, головну мікробіоту формують, також, біфідобактерії, лактобактерії, бактероїди, кишкова паличка. Додаткова

мікробіота представлена пептострептококами, пептококом, клостридіальними формами бактерій, ентерококами і протеями. Характерно, що в цей термін спостерігається контамінація біотопу патогенними (ентеротоксигеннимиешерихіями) та умовно патогенними (клебсієли) ентеробактеріями і стафілококами. Більш інформативні результати кількісної оцінки стану мікробіоти вмісту порожнини ТК білих щурів з ЕНГП через 12 годин моделювання наведені у табл. 2.

Показано, що в інтактних тварин у вмісті порожнини ТК домінують лактобактерії, біфідобактерії, ешерихії, ентерококи, бактероїди та пептострептококи. Анаеробні бактерії переважають у 1,9 разу кількість факультативних анаеробних та аеробних мікроорганізмів.

У тварин з ЕНГП через 12 годин моделювання ГП у вмісті порожнини ТК виявляється дефіцит найважливіших за представництвом у складі товстокишкового біоценозу людини і тварин та за мультифункціональною роллю у підтримці мікроекологічного гомеостазу, біфідобактерій на 64,73 % (на три порядки), лактобактерій – на 64,02 % (на три порядки), пептострептококів – на 23,35 %, ентерококів – на 32,46 % та ешерихій – на 48,55 %. На цьому фоні зростає кількість умовно патогенних клостридій на 28,27 %, пептокока – на 46,27 %. Окрім цього, патогенні (*E. Coli Hly+*) та умовно патогенні (клебсієли) ентеробактерії та стафілококи, що контамінували порожнину ТК, досягають помірного популяційного рівня (3,69 ± 0,02) lgКУО/г. У результаті кіль-

Таблиця 1

Таксономічний склад порожнинної мікробіоти товстої кишки білих щурів з експериментальним набряковим гострим панкреатитом через 12 годин моделювання

Таксони	Тварини з експериментальним ГП (n=10)				Інтактні тварини (n=10)				p
	Виділено штамів	Індекс постійності	Частота зустрічання	Індекс домінування Бергера-Паркера	Виділено штамів	Індекс постійності	Частота зустрічання	Індекс домінування Бергера-Паркера	
1. Облігатні анаеробні бактерії									
Bifidobacterium spp.	9	90,00	0,13	0,132	9	90,00	0,13	0,132	>0,05
Lactobacillu sspp.	9	90,00	0,13	0,132	10	100,00	0,15	0,147	>0,05
Bacteroides spp.	10	100,00	0,15	0,147	10	100,00	0,15	0,147	>0,05
Peptostreptococcus spp.	5	50,00	0,07	0,074	8	80,00	0,12	0,118	>0,05
Peptococcus niger	5	50,00	0,07	0,074	3	30,00	0,04	0,044	>0,05
Clostridium spp.	5	50,00	0,07	0,074	3	30,00	0,04	0,044	>0,05
2. Факультативні анаеробні та аеробні бактерії									
E. coli	10	100	0,15	0,147	10	100,00	0,15	0,147	>0,05
E. coli Hly+	2	20,00	0,03	0,029	0	—	—	—	—
Proteus spp.	4	40,00	0,06	0,059	7	70,00	0,10	0,103	>0,05
Klebsiella spp.	2	20,00	0,03	0,029	0	-	—	—	—
Enterococcu sspp.	5	50,00	0,07	0,074	8	80,00	0,12	0,118	>0,05
Staphylococcus spp.	2	20,00	0,03	0,029	0	—	—	—	—

Таблиця 2

Популяційний рівень порожнинної мікробіоти товстої кишки білих щурів з експериментальним набряковим гострим панкреатитом через 12 годин моделювання

Таксони	Тварини з експериментальним ГП (n=10)			Інтактні тварини (n=10)			p
	Популяційний рівень в lg КУО/г M±m	Коефіцієнт кількісного домінування	Коефіцієнт значущості	Популяційний рівень в lg КУО/г M±m	Коефіцієнт кількісного домінування	Коефіцієнт значущості	
1. Облігатні анаеробні бактерії							
Bifidobacterium spp.	5,33±0,21	98,10	0,14	8,78±0,47	123,47	0,18	<0,01
Lactobacillus spp.	5,67±0,27	104,36	0,15	9,30±0,53	145,31	0,22	<0,01
Bacteroides spp.	6,38±0,31	130,47	0,20	6,23±0,43	97,34	0,15	>0,05
Peptostreptococcus spp.	4,71±0,23	48,16	0,07	5,81±0,41	72,63	0,11	<0,05
P. niger	5,69±0,21	58,18	0,07	3,89±0,37	18,23	0,02	<0,05
Clostridium spp.	4,90±0,17	58,30	0,07	3,82±0,19	18,23	0,02	<0,05
2. Факультативні анаеробні та аеробні бактерії							
E.coli	5.50±0.39	112,47	0,17	8,17±0,49	127,66	0,19	<0,05
E.coli Hly+	3,69±0,02	15,09	0,02	0	—	—	—
Proteus spp.	3,25±0,07	26,53	0,04	3,57±0,18	39,05	0,06	>0,05
Klebsiella spp.	3,69±0,02	15,09	0,02	0	—	—	—
Enterococcus spp.	6,13±0,21	62,68	0,09	8,12±0,32	101,50	0,15	<0,01
Staphylococcus spp.	3,69±0,02	15,09	0,02	0	—	—	—

кісних змін автохтонних облігатних анаеробних і факультативних анаеробних та аеробних бактерій змінилося співвідношення анаеробів щодо факультативних анаеробних та аеробних бактерій до значення 1,26, що менше норми (контролю) на 50,79 %; тобто, що кількість і роль фізіологічної анаеробної мікробіоти у мікробіоценозі знижується і починає зростати кількість умовно патогенних мікроорганізмів з аеробним типом дихання.

У всіх тварин з ЕНГП через 12 годин з моменту моделювання ГП було встановленопорушення мікробіоценозу у порожнині ТК, що проявилося дисбактеріозом I-III ступеня (таблиця 3).

Таблиця 3

Ступінь порушень мікробіоценозу порожнини товстої кишки білих щурів з експериментальним набряковим гострим панкреатитом через 12 годин моделювання

Ступінь порушень	Тварини з ЕНГП (n=10)		Інтактні тварини (n=10)		p
	абс.	%	абс.	%	
Нормофлора	0	—	8	80,00	—
I ступінь	2	20,00	2	20,00	>0,05
II ступінь	5	50,00	0	—	—
III ступінь	3	30,00	0	—	—

Результати вивчення таксономічного складу порожнинної мікробіоти ТК білих щурів з ЕНГП через 24 години перебігу, наведені у табл. 4.

Показано, що через 24 год. експерименту має місце елімінація із порожнини ТКпептострептококів (у 60,0 % тварин) та ентерококів (на 40,0 %). На такому фоні зростає ступінь виділення, індекс постійності та частота зустрічанняпептокока (на 70,0 %), клостридій (на 30,0 %), протеїв (на 10,0 %). Також, в цей період має місце контамінація порожнини ТК умовно патогенними ентеробактеріями (бактеріями роду *Klebsiella* та *Enterobacter*), стафілококами і дріжджоподібними грибами роду *Candida*, на фоні незначного (на 10–20 %) зниження виділення автохтонних, облігатних для біотопу біфідобактерій і лактобактерій.

У результаті таких змін головна мікробіота вмісту порожнини ТК білих щурів з ЕНГП через 24 год. перебігу представлена автохтонними анаеробними біфідобактеріями, лактобактеріями, бактероїдами, факультативними анаеробними та аеробними ешерихіями, а також, що не властиво для нормофлори біотопу, умовно патогенними ентеробактеріями (протеями, клебсієлами та ентеробактером), пептококом і клостридіями; додаткова мікробіота представлена пептострептококами, стафілококами і дріжджоподібними грибами роду *Candida*.

Результати вивчення популяційного рівня мікробіоти вмісту порожнини ТК білих щурів через 24 год. наведені у табл. 5.

У тварин з ЕНГП через 24 год. відмічається дефіцит автохтонних облігатнихбіфідобактерій на 53,77 %, лактобактерій на 96,32 %, а також пептострептококів на 49,36 % та ентерококів — на 7,69 %. На цьому фоні зростає кількість умовно патогенних бактероїдів на 14,20 %. пептокока — на 58,87 %, клостридій — на 93,46 %.

Контамінація порожнини ТК умовно патогенними ентеробактеріями (клебсієлами, ентеробактером, протеями) через 24 год. ЕНГП

Таблиця 4

Таксономічний склад порожнинної мікробіоти товстої кишки білих щурів з експериментальним набряковим гострим панкреатитом через 24 години моделювання

Мікроорганізми (таксони)	Тварини з експериментальним гострим панкреатитом (n=10)				Інтактні тварини (n=10)				p
	Виділено штамів	Індекс постійності	Частота зустрічання	Індекс домінування Бергера-Паркера	Виділено штамів	Індекс постійності	Частота зустрічання	Індекс домінування Бергера-Паркера	
1. Облігатні анаеробні бактерії									
Bifidobacterium spp.	7	70,00	0,09	0,091	9	90,00	0,13	0,132	>0,05
Lactobacillus spp.	9	90,00	0,12	0,117	10	100,00	0,15	0,147	>0,05
Bacteroides spp.	10	100,00	0,13	0,130	10	100,00	0,15	0,147	>0,05
Peptostreptococcus spp.	2	20,00	0,03	0,026	8	80,00	0,12	0,118	<0,05
P. niger	10	100,00	0,13	0,130	3	30,00	0,04	0,044	<0,05
Clostridium spp.	6	60,00	0,08	0,078	3	30,00	0,04	0,044	>0,05
2. Факультативні анаеробні та аеробні мікроорганізми									
E. coli	10	100	0,13	0,130	10	100,00	0,15	0,147	>0,05
Proteus spp.	8	80,00	0,10	0,104	7	70,00	0,10	0,103	>0,05
Klebsiella spp.	4	40,00	0,05	0,052	0	—	—	—	—
Enterobacter spp.	4	40,00	0,05	0,052	0	—	—	—	—
Enterococcus spp.	4	40,00	0,05	0,052	8	80,00	0,12	0,118	<0,05
Staphylococcus spp.	2	20,00	0,03	0,026	0	—	—	—	—
Candida spp.	1	10,00	0,01	0,013	0	—	—	—	—

Таблиця 5

Популяційний рівень порожнинної мікробіоти товстої кишки білих щурів з експериментальним гострим набряковим панкреатитом через 24 години моделювання

Таксони	Тварини з експериментальним ГП (n=10)			Інтактні тварини (n=10)			p
	Популяційний рівень в lg КУО/г M±m	Коефіцієнт кількісного домінування	Коефіцієнт значущості	Популяційний рівень у lg КУО/г M±m	Коефіцієнт кількісного домінування	Коефіцієнт значущості	
1. Облігатні анаеробні бактерії							
Bifidobacterium spp.	5,71±0,41	67,52	0,09	8,78±0,47	123,47	0,18	<0,05
Lactobacillus spp.	4,89±0,37	74,34	0,10	9,30±0,53	145,31	0,22	<0,01
Bacteroides spp.	7,12±0,52	120,27	0,16	6,23±0,43	97,34	0,15	>0,05
Peptostreptococcus spp.	3,89±0,27	13,14	0,02	5,81±0,41	72,63	0,11	<0,05
P. niger	6,18±0,31	104,39	0,14	3,89±0,37	18,23	0,02	<0,05
Clostridium spp.	7,31±0,37	74,90	0,10	3,82±0,19	18,23	0,02	<0,01
2. Факультативні анаеробні та аеробні мікроорганізми							
E. coli	8.02±0.43	135,47	0,18	8,17±0,49	127,66	0,19	>0,05
Proteus spp.	3,88±0,21	52,43	0,07	3,57±0,18	39,05	0,06	>0,05
Klebsiella spp.	6,00±0,22	40,54	0,05	0	—	—	—
Enterobacter spp.	6,02±0,19	40,54	0,05	0	—	—	—
Enterococcus spp.	7,54±0,27	50,95	0,06	8,12±0,32	101,50	0,15	>0,05
Staphylococcus spp.	4,69±0,3	15,84	0,02	0	—	—	—
Candida spp.	5,6	9,46	0,01	0	—	—	—

сягає високого з (6,00±0,22) до (7,54±0,27) lgКУО/г популяційного рівня. Також, зростає популяційний рівень умовно патогенних стафілококів і дріжджоподібних грибів роду *Candida*.

Біологічна роль у мікробіоценозі біфідобактерій знижується на 82,86 %, лактобактерій — на 95,47 %, пептострептококів — у 5,53 разу, ентерококів — на 99,21 %. Поряд з тим, в асоціативному мікробіоценозі підвищується біологічна роль умовно патогенних бактероїдів на 23,56 %, пептокока — у 5,73 разу, клостридій — у 4,11 разу, ешерихій — на 6,12 %, протеїв — на 32,33 %.

Встановлено ступінь порушень мікробіоти вмісту порожнини ТК тварин з ЕНГП через 24 години перебігу (табл. 6).

Таблиця 6

Ступінь порушень мікробіоценозу порожнини товстої кишки білих щурів з експериментальним набряковим гострим панкреатитом через 24 години моделювання

Ступінь порушень	Тварини з ЕНГП (n=10)		Інтактні тварини (n=10)		p
	абс.	%	абс.	%	
Нормофлора	0	-	8	80,00	—
I ступінь	2	20,00	2	20,00	>0,05
II ступінь	5	50,00	0	—	—
III ступінь	3	30,00	0	—	—

У більшості (90 %) тварин встановлений дисбактеріоз, а в однієї з тварин – дисбіоз.

Результати вивчення таксономічного складу порожнинної мікробіоти ТК білих щурів з ЕНГП через 48 годин моделювання наведені у табл. 7.

Одержані результати демонструють, що збільшення періоду перебігу ГП призводить до елімінації фізіологічно корисних біфідобактерій і лактобактерій та зменшення їх виявлення у біотопі на 40,0 %, а пептострептококи елімінують у всіх експериментальних тварин; ентерококи не виявлені у 60,0 % білих щурів з ЕНГП. Таким чином, через 48 годин в експериментальних тварин з ЕНГП має місце зниження частоти виявлення у біотопі фізіологічно корисних, автохтонних бактерій (біфідобактерій, лактобактерій, пептострептококів та ентерококів). При цьому, зростає частота виділення пептокока на 40,0 %, клостридій на 70,0 % і протеїв на 30,0 %.

Характерним для порожнинної мікробіоти ТК білих щурів з ЕНГП через 48 год. є продовження контамінації порожнини ТК патогенними (ентеротоксигеннимиешерихіями) та умовно патогенними ентеробактеріями (протеями, клебсієлами та ентеробактером), стафілококами і дріжджоподібними грибами роду *Candida*. Ці зміни призводять до порушень ролі окремих таксонів у мікробіоценозі. Головна мікробіота порожнини ТК тварин з ЕНГП через 48 год. представлена бактероїдами, клостридіями, ешерихіями, протеями, стафілококами, патогенними ешерихіями, пептококом, лактобактеріями, біфідобактеріями і дріжджоподібними грибами роду *Candida*. За більшістю, перераховані таксони відносяться до патогенних та умовно патогенних, що може свідчити про глибоке порушення мікробіоти, яке можна характеризувати як змішану інфекцію товстої кишки.

Результати вивчення популяційного рівня порожнинної мікробіоти ТК білих щурів з ЕНГП через 48 год. моделювання наведені у табл. 8.

Таблиця 7

Таксономічний склад порожнинної мікробіоти товстої кишки білих щурів з експериментальним набряковим гострим панкреатитом через 48 години моделювання

Таксони	Тварини з експериментальним гострим панкреатитом (n=10)				Інтактні тварини (n=10)				p
	Виділено штамів	Індекс постійності	Частота зустрічання	Індекс домінування Бергера-Паркера	Виділено штамів	Індекс постійності	Частота зустрічання	Індекс домінування Бергера-Паркера	
1. Облігатні анаеробні бактерії									
Bifidobacterium spp.	5	50,00	0,06	0,055	9	90,00	0,13	0,132	<0,05
Lactobacillus spp.	6	60,00	0,07	0,066	10	100,00	0,15	0,147	<0,05
Bacteroides spp.	10	100,00	0,11	0,110	10	100,00	0,15	0,147	>0,05
Peptostreptococcus spp.	0	—	—	—	8	80,00	0,12	0,118	
P. niger	7	70,00	0,08	0,077	3	30,00	0,04	0,044	<0,05
Clostridium spp.	10	100,00	0,11	0,110	3	30,00	0,04	0,044	>0,05
2. Факультативні анаеробні та аеробні мікроорганізми									
E. coli	10	100	0,11	0,110	10	100,00	0,15	0,147	>0,05
E. coli Hly+	9	90,00	0,10	0,099	0	—	—	—	—
Proteus spp.	10	100,00	0,11	0,110	7	70,00	0,10	0,103	>0,05
Klebsiella spp.	4	40,00	0,04	0,044	0	—	—	—	—
Enterobacter spp.	4	40,00	0,04	0,044	0	—	—	—	—
Enterococcus spp.	2	20,00	0,02	0,022	8	80,00	0,12	0,118	<0,05
Staphylococcus spp.	9	90,00	0,10	0,099	0	—	—	—	—
Candida spp.	5	50,00	0,06	0,055	0	—	—	—	—

Таблиця 8

Популяційний рівень порожнинної мікробіоти товстої кишки білих щурів з експериментальним гострим набряковим панкреатитом через 48 годин моделювання

Таксони	Тварини з експериментальним ГП (n=10)			Інтактні тварини (n=10)			p
	Популяційний рівень у lg КУО/г M±m	Коефіцієнт кількісного домінування	Коефіцієнт значущості	Популяційний рівень у lg КУО/г M±m	Коефіцієнт кількісного домінування	Коефіцієнт значущості	
1. Облігатні анаеробні бактерії							
Bifidobacterium spp.	4,40±0,37	35,31	0,04	8,78±0,47	123,47	0,18	<0,01
Lactobacillus spp.	4,50±0,29	43,34	0,05	9,30±0,53	145,31	0,22	<0,01
Bacteroides spp.	7,77±0,31	124,72	0,14	6,23±0,43	97,34	0,15	<0,05
P. niger	6,74±0,33	75,73	0,09	3,89±0,37	18,23	0,02	<0,01
Clostridium spp.	7,41±0,41	118,94	0,13	3,82±0,19	18,23	0,02	<0,01
Peptostreptococcus spp.	0	-	-	5,81±0,41	72,63	0,11	-
2. Факультативні анаеробні та аеробні мікроорганізми							
E. coli	8,25±0,39	132,42	0,15	8,17±0,49	127,66	0,19	>0,05
E. coli Hly+	5,23±0,27	75,55	0,08	0	-	-	-
Proteus spp.	5,20±0,21	83,47	0,09	3,57±0,18	39,05	0,06	<0,01
Klebsiella spp.	7,03±0,19	45,14	0,05	0	-	-	-
Enterobacter spp.	6,84±0,23	43,92	0,04	0	-	-	-
Enterococcus spp.	6,84±0,27	43,92	0,04	8,12±0,32	101,50	0,15	<0,05
Staphylococcus spp.	5,42±0,31	78,30	0,09	0	-	-	-
Candida spp.	5,39±0,27	43,26	0,05	0	-	-	-

Звертає на себе увагу дефіцит біфідобактерій на 99,55 % (на 4 порядки) і лактобактерій у 2,07 разу (на 5 порядків), що свідчить про значні порушення кількісного складу мікробіоти і зниження її функціональної активності та захисної функції. Знижена кількість ентерококів на 18,71 %. На цьому фоні зростає популяційний рівень бактероїдів на 24,72 %, пептокока — на 73,26 %, клостридій — на 90,49 %, протеїв — а 45,66 %.

Такі зміни призводять до суттєвого зниження (у 3,1 разу) співвідношення анаеробних облігатних бактерій до факультативних анаеробних та аеробних мікроорганізмів, яке є надзвичайно низьким (0,61 у. о.) у порівнянні з контрольними даними (1,89 у. о. в інтактних тварин).

Результати визначення ступеня порушення мікробіоценозу вмісту порожнини ТК білих щурів з ЕНГП через 48 год. моделювання наведені у табл. 9.

Таблиця 9

Ступінь порушень мікробіоценозу вмісту порожнини товстої кишки білих щурів з експериментальним набряковим гострим панкреатитом через 48 годин моделювання

Ступінь порушень	Тварини з ЕНГП (n=10)		Інтактні тварини (n=10)		p
	абс.	%	абс.	%	
нормофлора	0	—	8	80,00	—
I ступінь	0	—	2	20,00	—
II ступінь	1	10,00	—	—	—
III ступінь	8	80,00	—	—	—
IV ступінь	1	10,00	—	—	—

У 90 % тварин відмічався дисбіоз (у складі мікробіоти вмісту порожнини ТК тварин з ЕНГП) через 48 год. були виділені та ідентифіковані дріжджоподібні гриби роду *Candida* (*C. albicans*), а в інших 5 (50 %) тварин верифікований дисбактеріоз II ступеня.Третій ступінь дисбактеріозу був встановлений у 4 (40 %) тварин. Дисбіоз III ступеня був встановлений також у 4 (40 %) білих щурів та в одного (10 %) дисбіоз IV ступеня.

Висновки

1. Через 12 годин з моменту моделювання ЕНГП порушується мікробіоценоз порожнини товстої кишки, що проявляється дисбактеріозом I–III ступеня.

2. Через 24 год. ЕНГП із порожнини ТК елімінують пептострептококи у 60,0 % тварин та ентерококи на 40,0 %, зростає ступінь виділення, індекс постійності та частота зустрічання пептокока на 70,0 %, клостридій — на 30,0 %, протеїв — на 10,0 %, за контамінації умовно патогенними ентеробактеріями (бактеріями роду *Klebsiella* та *Enterobacter*), стафілококами і дріжджоподібними грибами роду *Candida*, на фоні незначного (на 10–20 %) зниження виділення автохтонних облігатних біфідобактерій і лактобактерій.

3. Через 24 год. перебігу ЕНГП продовжується контамінація порожнини ТК умовно патогенними ентеробактеріями (клебсієлами, ентеробактером, протеями), які досягають високого з (6,0±0,22) до (7,54±0,27) lgКУО/г популяційного рівня.

4. Через 48 год. ЕНГП порожнинна мікробіота ТК представлена бактероїдами, клостридіями, ешерихіями, протеями, стафілококами, патогенними ешерихіями, пептококом, лактобактеріями, біфідобактеріями і дріжджоподібними грибами роду *Candida*, що свідчить про змішану інфекцію товстої кишки та глибоке порушення мікробіоти.

Перспективи наукового пошуку. Визначення динаміки змін мікробіоти приепітеліальної біоплівки товстої кишки у процесі формування та перебігу експериментального набрякового гострого панкреатиту, залежно етіологічного чинника.

ЛІТЕРАТУРА

1. Ганжий В. В. Современные возможности прогнозирования и диагностики некротической формы панкреатита (обзор) / В. В. Ганжий, И. П. Колесник, Н. А. Ярешко // Український журнал хірургії. – 2011. – № 5. – С. 220-227.
2. Куваева И. Б. Микроэкологические и иммунные нарушения у детей: Диет. Коррекция. / И. Б. Куваева, К. С. Ладодо; АМН СССР. – М.: Медицина, 1991. – 240 с.
3. Ничитайло М. Е. Клинические и экономические аспекты консервативной терапии больных деструктивным панкреатитом / М. Е. Ничитайло, А. К. Влахов // Український хіміотерапевтичний журнал. – 2012. – №3 (26). – С. 170-176.
4. Пат. 80071 Україна, МПК G09B 23/28 (2006.01). Спосіб моделювання гострого панкреатиту / С. І. Іващук: заявник і патентовласник Буковинський державний медичний університет. – № u 2012 13805; заявл. 03.12.2012; надрук. 13.05.2013, Бюл. № 9.
5. Ротар Д. В. Бактеріальна контамінація підшлункової залози при гострому панкреатиті / Д. В. Ротар // Буковинський медичний вісник. – 2008. – Т. 12, № 1. – С. 104-109.
6. Этапное хирургическое лечение больных некротическом панкреатитом в фазе гнойных осложнений / В. В. Бойко, А. М. Тищенко, Ю. В. Иванова [и др.] // Український журнал хірургії. –2011. – № 2 (11). – С. 98–102.
7. Bacterial translocation and infected pancreatic necrosis in acute necrotizing pancreatitis derives from small bowel rather than from colon / Stefan Fritz, Thilo Hackert, Werner Hartwig [et al.] // The American Journal of Surgery. – 2010. – Vol. 200, Issue 1. – P. 111-117.
8. Effects of infliximab on bacterial translocation in experimental acute necrotizing pancreatitis / Sezai Aydin, A. Turan Isik, Bulent Unal [et al.] // The Indian Journal of Medical Research. – May 2012. – №135. – P. 656-661.
9. Intestinal bacterial translocation and tight junction structure in acute porcine pancreatitis / Sanna Meriläinen1, Jyrki Mäkelä1, Vesa Koivukangas1 [et al.] // Hepato-Gastroenterology. – 2012. – №59. – P. 599-606.
10. van Minnen L. P. Acute Pancreatitis: Surgery, Pathophysiology, Probiotic Prophylaxis / Leo Paul van Minnen. – Enschede (The Netherlands): Gildeprint Drukkerijen B. V., 2006. – 274 p. – (Thesis, Utrecht University, with a summary in Dutch).

ИЗМЕНЕНИЯ ПОЛОСТНОЙ МИКРОБИОТЫ ТОЛСТОЙ КИШКИ БЕЛЫХ КРЫС ПРИ ЭКСПЕРИМЕНТАЛЬНОМ ОСТРОМ ОТЁЧНОМ ПАНКРЕАТИТЕ

С. И. Иващук

Резюме. В эксперименте на белых крысах изучено динамику изменений микробиоты просвета толстой кишки (ТК) при остром отёчном панкреатите. Выявлено нарушение микробиоценоза толстой кишки через 12 часов моделирования панкреатита. Через 24 часа моделирования панкреатита наступает элиминация из просвета ТК пептострептококков (у 60,0 % животных) и энтерококков (на 40,0 %), возрастает степень выделения, индекс постоянности и частота встречаемости пептококка (на 70,0 %), клостридий (на 30,0 %), протеев (на 10,0 %), при мощной контаминации условно патогенными энтеробактериями (клебсиелами, энтеробактером, протеями), которые достигают высокого с (6,0±0,22) до (7,54±0,27) lgКУО/г популяционного уровня.

Ключевые слова: *экспериментальный острый отёчный панкреатит, микробиота, микроорганизмы.*

CHANGES OF THE CAVITARY MICROBIOTA OF THE WHITE RATS COLON IN THE EDEMATOUS EXPERIMENTAL ACUTE PANCREATITIS

S. I. Ivashchuk

Summary. The dynamics of changes of the colon lumen microbiotain acute edematous pancreatitis was studied in the experiment on white rats. The violations of colon microbiocoenosis is after 12 hours of pancreatitis modeling was founded. After 24 hours of pancreatitis modeling the elimination from colon lumen of Peptostreptococcus (in 60,0 % of the animals) and enterococcci (by 40,0 %) occurs, the degree of isolation, the index of constancy and the frequency of occurrence of Peptococcus (by 70,0 %), Clostridium (by 30,0 %), Proteus (by 10,0 %) increase, with the strong contamination of conditionally pathogenic enterobacteria (Klebsiella, Enterobacter, Proteus) which achieve high (6,0±0,22) to (7,54±0,27) lgCFU/g population level.

Key words: *experimental acute edematous pancreatitis, microbiota, microorganisms.*

В. К. Логачев,
М. Е. Тимченко,
С. А. Береснев

ГУ «Институт общей и неотложной хирургии им. В. Т. Зайцева НАМНУ», г. Харьков

© Коллектив авторов

К ВОПРОСУ О НЕСОСТОЯТЕЛЬНОСТИ ПРИ АНАСТОМОЗАХ КИШЕЧНИКА В УСЛОВИЯХ ПЕРИТОНИТА: ЭКСПЕРИМЕНТАЛЬНОЕ ОБОСНОВАНИЕ

Резюме. В работе рассматривается вопрос наложения анастомозов на фоне перитонита в эксперименте. Отмечается, что наложение анастомоза в условиях перитонита усложняет выполнение оперативного приема, ухудшает прогноз выживаемости, а нарушения функции печени на фоне септического состояния создает неблагоприятные условиях заживления анастомоза и приводит к росту числа несостоятельности.

Ключевые слова: *несостоятельность, перитонит, эксперимент.*

Вступив в эру доказательной медицины с одной стороны, и приближаясь к введению страховой медицины с другой, украинская научная хирургическая общественность стала перед фактом необходимости объективизации критериев медицинской помощи. Эта необходимость породила массу толков в различных отраслях хирургической науки, однако наиболее остро дискуссия развернулась в вопросах неотложной помощи и особенно при гнойно-септических состояниях, в том числе при абдоминальной патологии. Наличие перитонита у пациента уже само по себе утяжеляет выполнение операции, ухудшает прогноз и усложняет выбор тактики лечения, а когда ставится вопрос о необходимости резекции части кишечника сложность операции возрастает в разы. Мнение о том накладывать или не накладывать анастомоз в каждом конкретном случае является все же субъективным, и принадлежит к сфере ответственности оперирующего хирурга. Несмотря на активность дискуссии в хирургическом сообществе о возможности наложения межкишечных анастомозов в условиях перитонита, несмотря на наличие множества рекомендаций в научно-медицинской литературе, посвященных этому вопросу (а возможно в какой-то мере и из-за этого) критериев выбора между первичным анастомозированием и наложением стомы довольно расплывчаты, необъективны и НЕДОКАЗАТЕЛЬНЫ. Желание восстановить физиологическую непрерывность кишечника, уменьшить время пребывания пациента в стационаре, улучшить качество жизни может, в конечном итоге, привести к абсолютно противоположному эффекту: к грозному «crux medicorum» – «кресту» врачей – множественным кишечным свищам.

Этой работой открывается цикл статей призванный возродить в хирургическом обществе дискуссию, в приоритет которой ставиться проблема несостоятельности кишечных анастомозов в общем и объективизации критериев выбора между первичным анастомозированием и наложением стомы в частности.

Введение

Наверное, сложно найти для хирурга более сложный в операции и последующем лечении, а для пациента более тяжелый в течении и более пессимистичный в прогнозе диагноз, чем перитонит [1, 7, 8, 10]. Сложное строение брюшинного покрова, обширная (более 20 м^2) площадь, важность физиологических функций – экссудативной, резорбтивной и барьерной, – а также его реактивность вынуждают признавать опасность для организма человека распространенного воспаления брюшины [2, 9, 10, 11].

Состояния, сопровождающиеся некробиотическими процессами кишечной стенки – травмы, разрывы, перфорации, некрозы, свищи – требуют восстановления непрерывности кишечника [5, 6, 7]. Летальность при данной патологии достигает 50–80 % и связана не только с биотическими изменениями в тканях, но и травматичностью повторных операций [3, 4, 8]. Все вышеуказанное указывает на актуальность проблемы несостоятельности кишечных анастомозов и свищеобразования кишечника.

История научных работ по проблематике перитонита в ГУ «Институт общей и неотложной хирургии им. В. Т. Зайцева НАМНУ», научном учреждении с более чем 80-летней историей, берет свое начало с 70-х годов XX века, когда Д. Г. Веллер и Ю. Л. Шальков занялись проблемой наложения кишечных анастомозов в условиях перитонита, и продолжается поныне [2].

Материалы и методы исследований

Экспериментальная часть выполнена на 38 крысах линии Вистар весом 200–250 г, у которых в условиях эфирно-воздушного наркоза вызывали перитонит по методике Усикова Ф. Ф. и соавт., 1984. Задачей эксперимента было изучение условий заживления тонкокишечных анастомозов на фоне перитонита. Методом изучения была электронная микроскопия клеток печени и тонкой кишки, и пневмопрессия анастомозов. Экспериментальную часть проводили в соответствии с Законом Украины (2001 г.) и Женевской конвенцией (1990 г.), животные выводились из опыта передозировкой эфира.

Для электронной микроскопии биопсийную ткань измельчали в капле охлажденного фиксатора и переносили в забуференный 1 % раствор четырехоксида осмия на 3-4 часа. Потом кусочки ткани промывали в буферном растворе, обезвоживали в спиртах нарастающей концентрации и погружали в смесь эпоксидных смол. Полимеризацию блоков проводили в термостате при температуре 60 °С. Ультратонкие срезы изготавливали на ультрамикротоме УМТП-6 и, после контрастирования цитратом свинца, изучали под электронным микроскопом ЭВМ-100БР при ускоряющем напряжении 75 КВ и увеличении в пределах 20000–50000 раз. Для световой микроскопии материал окрашивали гематоксилин-эозином.

Математическая обработка полученных результатов исследований проводилась с применением параметров вариационной статистики, использованием критерия достоверности отличий Стьюдента, а также методов корреляционного анализа. При этом применялся пакет стандартных компьютерных программ Excel.

Результаты исследований и их обсуждение

На 38 крысах линии Вистар, разделенных на 3 группы, проведено изучение заживления тонкокишечных анастомозов в условиях разлитого гнойного перитонита (РГП). В качестве критериев течения перитонита и заживления кишечных анастомозов, наложенных в условиях инфицирования брюшной полости, было избрано изучение ультраструктуры клеток печени, как основного органа, влияющего на синтез белка и детоксикацию, и ультраструктуры клеток тонкой кишки.

Первая группа служила контролем течения перитонита без его коррекции. В первой группе, при моделировании перитонита без лечения крысы погибали в 100 %, что показало адекватность модели. При аутопсии у этих животных обнаруживали разлитой фибринозно-гнойный перитонит, проявлявшийся отеком и гиперемией брюшины, метеоризмом кишечных петель, наличием мутного серозно-фибринозного выпота (рис. 1).

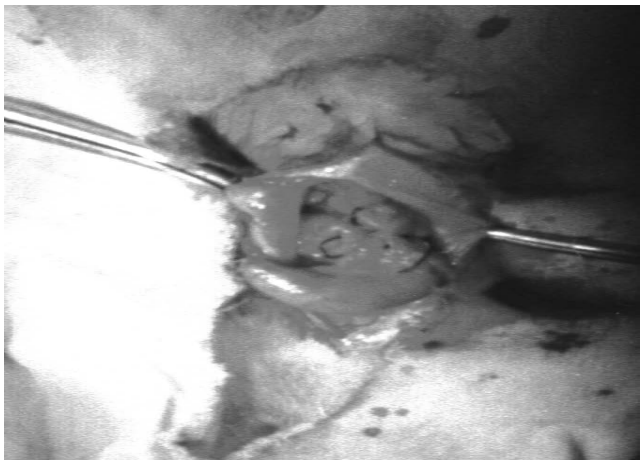

Рис 1. Экспериментальная модель перитонита. Аутопсия на третьи сутки. РГП. Метеоризм кишечных петель, отек и гиперемия брюшины

У животных второй группы после устранения источника перитонита и однократной санации брюшной полости выживаемость животных повышалась до 40 %, хотя у выводимых из опыта животных на 5 сутки полного стихания воспалительного процесса не было – еще имелись конгломераты и мощные спаечные наложения (рис. 2).

Рис. 2. Экспериментальная модель РГП. Крыса 2-й группы. Брюшная полость на 5-е сутки после лапаротомии. Незавершенный перитонит: наложения фибрина, образование конгломерата петель тонкой кишки

При электронооптическом исследовании печени крыс второй группе с экспериментальным перитонитом в гепатоцитах обнаружены преимущественно некробиотические изменения ультраструктур. Ядра гепатоцитов (рис. 3) имели округлую форму и были заполнены равномерно распределенным по плоскости среза глыбками хроматина и гранулами. Матрикс ядра просветлен, оболочка

нечетко контурирует и имеет зоны лизиса мембраны.

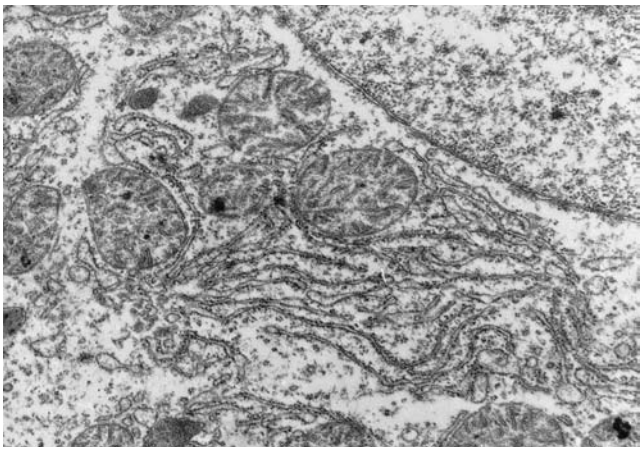

Рис. 3. Ультраструктура клеток печени крысы 2-й группы на 5-е сутки моделирования РГП. Очаговый лизис ядерной мембраны, просветление матрикса ядра. × 18000. Контрастировано цитратом свинца

Перинуклеарные пространства большинства гепатоцитов умеренно расширены. В отдельных клетках встречаются ядра с резко расширенными перинуклеарными пространствами. Данные изменения ультраструктурной организации ядра свидетельствуют о нарушении проницаемости ядерной оболочки, приводящей к поступлению электролитов и воды из цитоплазмы в ядро, что вызывает отек ядра и, как следствие, расширение перинуклеарных пространств. Следует отметить существенное уменьшение количества рибосом связанных с мембранами эндоплазматического ретикулума, а также числа свободно лежащих в цитоплазме рибосом и полисом. Белковосинтезирующая функция печеночных клеток, осуществляемая на мембранах эндоплазматической сети и рибосомах, резко снижена и не может полноценно обеспечивать синтез белков, как для внутренних потребностей клетки, так и для нужд всего организма. Гиперплазия агранулярного эндоплазматического ретикулума является, вероятно, компенсаторной реакцией клетки в ответ на повышенное поступление в печень токсинов, направленной на усиление антитоксической функции гепатоцитов.

Увеличение количества первичных лизосом, вакуолизация пластинчатого цитоплазматического комплекса Гольджи и появление большого количества аутофагосом являются характерными особенностями интенсивно протекающих катаболических процессов в клетке. В целом гиалоплазма печеночных клеток просветлена, что свидетельствует о наличии внутриклеточного отека. Оболочка клеток разрыхлена, извилистая, в непосредственной близости к ней расположена осмофильная мелкозернистая и тонкофиламентозная субстанция (рис. 4).

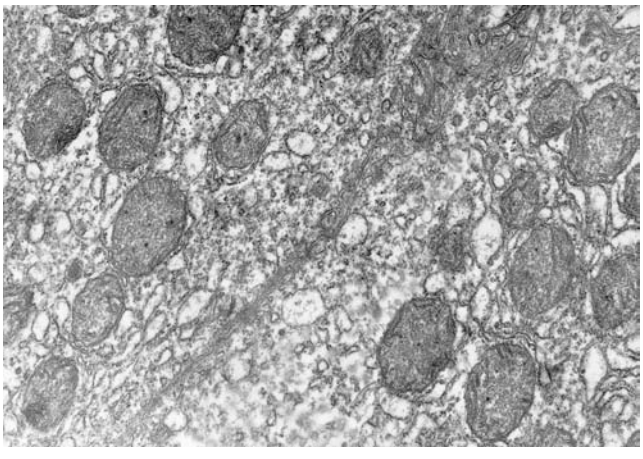

Рис. 4. Ультраструктура клеток печени крыс 2-й группы на 5-е сутки моделирования РГП. Отложение тонкофиламентозной субстанции вблизи цитоплазматической мембраны. × 22000. Контрастировано цитратом свинца

При электронномикроскопическом исследовании клеток печени животных второй группы комплекс ультраструктурных изменений в условиях разлитого перитонита, выражающийся в деструктивных изменениях всех органелл печеночных клеток, свидетельствует о глубоком нарушении функции этого органа. В первую очередь происходит нарушение биоэнергетического обеспечения синтетических процессов, протекающих на уровне мембран и макромолекул, о чем свидетельствуют глубокие нарушения структуры митохондрий, зачастую находящихся в состоянии некробиоза и даже некроза. В свою очередь нарушения биоэнергетики клетки ведет к нарушению белковосинтезирующего аппарата наблюдаемого в виде вакуолизации и фрагментации мембран эндоплазматического ретикулума. Наблюдаемая вакуолизация с возникновением в отдельных клетках гигантских вакуолей, оттесняющих ядро гепатоцита к периферии клетки является крайней степенью нарушений, за пределами которых невозможно в дальнейшем восстановление структурно-функциональных отношений в клетке, следовательно, такие клетки можно считать находящимися на границе «норма-деструкция». Таким образом установлено, что при моделировании РГП устранение источника перитонита и однократная санация брюшной полости не купируют развитие воспалительного процесса. Отмечается ряд деструктивных изменений ультраструктур печеночных клеток с нарушением их функциональной полноценности и возможности выполнения ими основных функций, таких, как синтез белка и обезвреживание токсинов.

Резекция кишки на фоне моделированного перитонита у животных третьей группы отрицательно сказывалась на выживаемости животных (смертность 69,2 %). У крыс этой группы отмечалась большая задержка в инволюции воспалительного процесса в брюшной полости, проявлявшаяся в сохранении гиперемии и инъекции сосудов брюшины, образовании конгломератов петель кишечника вокруг зоны анастомоза. У одного животного обнаружен резидуальный абсцесс брюшной полости, а у двух – несостоятельность швов анастомозов, послужившая причиной продолжающегося перитонита и гибели (рис. 5).

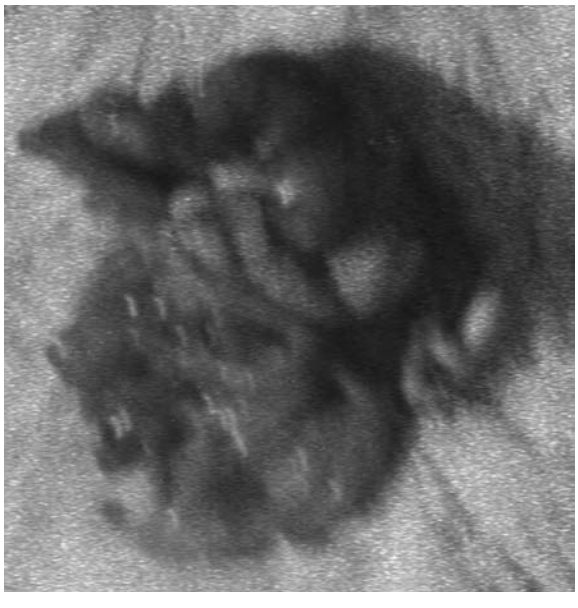

Рис. 5. Экспериментальная модель перитонита. Крыса третьей группы. Брюшная полость на 5-е сутки после наложение анастомоза. Незавершенный перитонит, конгломерат петель тонкой кишки вокруг анастомоза

В группе животных, которым при релапаротомии производилась резекция тонкой кишки (3-я группа) на электронномикроскопическом уровне отмечаются изменения архитектоники органелл печеночных клеток, характерные для развития деструктивных процессов. Ядра гепатоцитов подвергаются глубоким изменениям. Матрикс ядра сильно просветлен в силу наличия внутриядерного отека. Хроматин ядра располагается в виде крупных глыбок, в основном, по периферии ядра вблизи ядерной мембраны. Очень часто встречаются участки лизиса кариоламмы (рис. 6).

Митохондрии гепатоцитов сильно набухшие с просветленным грубоволокнистым матриксом. Количество крист резко уменьшено, зачастую они полностью отсутствуют. Кристы дезорганизованы и вакуолизированы. Наружные оболочки большинства митохондрий разрушены, отсутствует четко контурируемая их структура. Мембраны эндоплазматического ретикулума частично фрагментированы, их цистерны вакуолизированы. На мембранах эндоплазматической сети отсутствуют связанные рибосомы. Свободных рибосом в цитоплазме гепатоцитов очень мало.

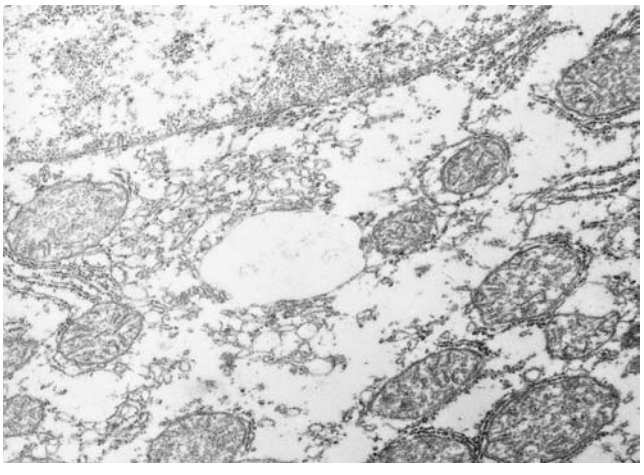

Рис. 6. Ультраструктура гепатоцитов печени крыс 3-й группы на 5-е сутки резекции тонкой кишки в условиях РГП. Очаговый лизис ядерной и митохондриальной мембран. × 29000. Контрастировано цитратом свинца

Эндотелиоциты печени содержат просветленную цитоплазму неправильной формы осмиофильное ядро с глубокими инвагинациями ядерной оболочки. Цитоплазма эндотелиоцитов содержит единичные набухшие митохондрии почти лишенные крист. Оболочка отдельных митохондрий разрушена. Эндоплазматическая сеть сильно вакуолизирована, мембраны ее почти лишены крист. В отростках эндотелиоцитов в небольшом количестве встречаются микропиноцитозные пузырьки. Плазматическая мембрана утолщена и разрушена (рис. 7).

Рис. 7. Ультраструктура гепатоцитов печени крыс 3-й группы на 5-е сутки резекции тонкой кишки в условиях РГП. Гипертрофия пластинчатого комплекса Гольджи. × 36000. Контрастировано цитратом свинца

Ультраструктурная организация печени крыс данной группы, претерпевала более глубокие деструктивные процессы. В этой группе наибольшей степени деструкции достигли ядра и наружная мембрана митохондрий. Крайней степени вакуолизации достигли цистерны эндоплазматической сети. В отдельных клетках наблюдается фрагментация мембран эндоплазматического ретикулума. Все это свидетельствует о переходе дистрофического процесса к катаболическому распаду внутриклеточных структур гепатоцитов. Таким образом электронно-микроскопические исследования клеток печени свидетельствуют о тяжести воспалительного процесса в брюшной полости и крайне неблагоприятных условиях для заживления анастомозов, наложенных в такой ситуации.

Таким образом, ультраструктурные изменения органелл столбчатых эпителиоцитов, бокаловидных экзокриноцитов и гладких миоцитов мышечной пластинки экспериментальных животных, которым производилось наложение тонкокишечного анастомоза в условиях перитонита, проявлялись в целом ряде дистрофических, а зачастую, и деструктивных нарушений. Субмикроскопическая организация столбчатых эпителиоцитов свидетельствует о недостаточном уровне метаболической активности процессов обеспечения резорбции и транспорта веществ, поступающих с пищей. Косвенными признаками такого положения можно считать достаточно высокую степень вакуолизации гранулярной эндоплазматической сети в сочетании с дистрофическими и деструктивными изменениями митохондрий.

Последние указывают на нарушение биоэнергетики внутриклеточных процессов и делают невозможным поддержание адекватных репаративных реакций. Кроме того, состояние микроворсинок щеточной каемки с четко выраженным набуханием и утончением гликокаликса, позволяет констатировать снижение интенсивности пристеночного пищеварения.

В сочетании с крайней степенью нарушения ультраструктурной организации клеток печени, находившихся на грани перехода дистрофического процесса к катаболическому распаду внутриклеточных структур гепатоцитов можно сделать вывод о неблагоприятных условиях заживления тонкокишечного анастомоза у животных третьей группы, чем и обусловлено большое число несостоятельности анастомозов и, в свою очередь, максимальная летальность среди всех групп, где проводилась релапаротомия.

Результаты данных, полученных в ходе эксперимента по группам животных объединены в сводной таблице (табл).

Таблица

Результаты эксперимента по группам животных

Группа эксперимента	Пало до 5 суток	Выведены из опыта на 5 сутки	Живы на 10 сутки	Всего	Летальность %
1-я	15	—	—	15	100
2-я	6	4	—	10	60
3-я	9	4	—	13	69,2

Подытоживая результаты проведенного эксперимента необходимо отметить, что наложение анастомоза в условиях перитонита не только усложняет выполнение оперативного приема, но и достоверно ухудшает прогноз выживаемости (69,2 % против 60 %, $p<0,01$).

Выводы

1. При экспериментальном РГП устранение источника перитонита и однократная санация брюшной полости не купируют развитие воспалительного процесса.

2. Крайняя степень нарушения функции печени, судя по ультраструктурной организации ее клеток, находившихся на грани перехода дистрофического процесса к катаболическому распаду внутриклеточных структур гепатоцитов, создает неблагоприятные условия заживления тонкокишечного анастомоза у животных (третьей группы), что приводит к большему числу несостоятельности анастомозов и, в свою очередь, – к максимальной летальности среди всех групп — 69,2 %.

3. Наложение анастомоза в условиях экспериментального перитонита не только усложняет выполнение оперативного вмешательства, но и достоверно ухудшает прогноз выживаемости (69,2 % против 60,0 %).

ЛИТЕРАТУРА

1. Красильников Д. М. Хирургическое лечение больных и пострадавших с несостоятельностью швов при заболеваниях и травмах органов желудочно-кишечного тракта / Д. М. Красильников, Я. Ю. Николаев, М. М. Миннуллин // Практическая медицина (Хирургия, Онкология). – 2013. – № 02 (67). – С. 27-32.
2. Криворотько І. В. Профілактика неспроможності анастомозів після комбінованих операцій з приводу місцево-розповсюдженого раку прямої кишки (експериментально-клінічне дослідження) : автореф. дис. ... док. мед. наук / І. В. Криворотько. – Харків. – 2011. – 30 с.
3. Неспроможність кишкових анастомозів / В. В. Бойко, А. В. Леонов, І. А. Тарабан [та ін.] // Харківська хірургічна школа. – 2013. – № 6 (63). – С. 5-8.
4. Оценка эффективности выполнения резекционных вмешательств и показателей послеоперационной летальности при тромбозе брыжеечных артерий / Д. Г. Амарантов, И. А. Баландина, А. Н. Федачук [и др.] // Бюллетень медицинских Интернет-конференций. – 2013. – Том 3, № 11. – С. 1323–1326.
5. Пойда О. І. Неспроможність швів анастомозів в хірургії товстої кишки / О. І. Пойда, В. М. Мельник // Український Журнал Хірургії. – 2011. – № 2 (11) – С. 243-247.
6. Полянський І. Ю. Патогенез, лікування та профілактика неспроможності кишкових швів та анастомозів / І. Ю. Полянський // Клін. хірургія. — 2005. – № 11–12. – С. 92.
7. Прохоров Г. П. Способ лечения несостоятельности кишечных анастомозов / Г. П. Прохоров, Ф. Н. Фёдоров // Казанский медицинский журнал. – 2010. — Том 91. – № 4. – С. 549–552.
8. Профилактика несостоятельности анастомозов полых органов желудочно-кишечного тракта (экспериментальное исследование) / О. В. Галимов, А. Ж. Гильманов, В. О. Ханов [и др.] // Хирургия. Журнал им. Н. И. Пирогова. – 2008. – № 10. – С. 27-31.
9. Успешное лечение больной с множественными кишечными свищами / Г. В. Динерман, В. Н. Бордуновский, М. А. Дрожилов [и др.] // Хирургия. – 2003. – № 11. – С. 44-45.
10. Goelzer J. Early feeding after intestinal anastomoses: risks or benefits / J. Goelzer // Rev. Assoc. Med. Bras. – 2002. – Vol. 48, N 4. – P. 348-352.
11. Shomaf M. Histopathology of human intestinal Anastomosis / M. Shomaf // Eastern Mediterranean Health Journal. – 2003. – Vol. 9. – № 3. – P. 413.

ДО ПИТАННЯ НЕСПРОМОЖНОСТІ ЗА АНАСТОМОЗІВ КИШЕЧНИКА В УМОВАХ ПЕРИТОНІТУ: ЕКСПЕРИМЕНТАЛЬНЕ ОБҐРУНТУВАННЯ

В. К. Логачов,
М. Е. Тімченко,
С. О. Бєрєснєв

Резюме. В роботі розглядається питання накладення анастомозів на фоні перитоніту в експерименті. Відзначається, що накладення анастомозу в умовах перитоніту ускладнює виконання оперативного прийому, погіршує прогноз виживання, а порушення функції печінки на фоні септичного стану створює несприятливі умовах загоєння анастомозу і призводить до зростання числа неспроможності.

Ключові слова: *неспроможність, перитоніт, експеримент.*

BEFORE THE INSOLVENCY BY ANASTOMOSIS OF THE INTESTINE IN TERMS OF PERITONITIS: A PILOT STUDY

V. K. Logachov,
M. E. Timchenko,
S. A. Beresnev

Summary. Consideration be given to the question of anastomosis on the background of peritonitis in the experiment. It is noted that the anastomosis in peritonitis complicating the execution of operational reception worsens the prognosis of survival, and abnormal liver function on the background of septic conditions creates unfavorable conditions anastomotic healing and leads to an increase in the number of insolvency.

Key words: *insolvency, peritonitis, experiment.*

В. Б. Борисенко,
И. В. Сорокина,
Н. И. Горголь

Харьковская медицинская академия последипломного образования

Харьковский национальный медицинский университет

© Коллектив авторов

ХОЛАНГИОГЕННЫЙ СЕПТИЧЕСКИЙ ШОК: ПАТОМОРФОЛОГИЧЕСКАЯ ХАРАКТЕРИСТИКА ПЕЧЕНИ И ХОЛЕДОХА В ЭКСПЕРИМЕНТЕ

Резюме. В работе представлены результаты экспериментального исследования по изучению патоморфологических изменений печени и холедоха у животных с моделью холангиогенного септического шока. Установлено, что основными патогенетическими факторами развития септического шока, является холестаз, бактериохолия, деструкция эпителия слизистой холедоха, ведущие к бактериемии и эндотоксикозу.

Ключевые слова: *холангиогенный септический шок, моделирование, патоморфологические изменения, печень, холедох.*

Введение

Согласно современным представлениям сепсис является системной воспалительной реакцией организма на инфекцию любого генеза [5, 9, 10, 11]. Особым видом этой системной реакции является билиарный или холангиогенный сепсис (ХС), развивающийся в ответ на гнойный очаг, расположенный в желчных протоках и протекающий на фоне предшествующей механической желтухи [2, 3, 7].

В свою очередь, септический шок — это сложный патофизиологический процесс, при котором в ответ на бактериемию и эндотоксемию возникает чрезмерное напряжение неспецифических механизмов адаптации и факторов специфического иммунитета, сопровождающиеся глубоким нарушением гипоперфузии тканей, гипоксией и расстройством их обмена [1, 4, 12].

В сложной проблеме острый холангит – холангиогенный сепсис до настоящего времени остается ряд спорных и нерешенных аспектов, что определяет необходимость дальнейших исследований. Недостаточно изучены механизмы трансформации острого холангита в ХС и, особенно, тяжелый ХС, осложняющийся септическим шоком. В специальной литературе отсутствуют данные по моделированию ХС, и тем более — холангиогенного септического шока, а также описание патоморфологических изменений внутренних органов при этих состояниях.

Цель исследования

Патоморфологическое изучение факторов патогенеза ХС, осложненного септическим шоком.

Материалы и методы исследования

Экспериментальное исследование проведено в условиях вивария Харьковской медицинской академии последипломного образования на 18 крысах линии Вистар массой 160–220 г. Животных с соблюдением полового признака распределили на две группы. Контрольную группу составили 6 здоровых животных, основную — 12 крыс. Животным основной группы в условиях общей анестезии была произведена лапаротомия, пункция и введение в просвет холедоха суточной культуры референтного штамма *E. Coli* (ГІСК 240533) в концентрации 1×10^{12} КОЕ.

Все манипуляции на животных осуществляли в соответствии с научно-практическими рекомендациями по содержанию лабораторных животных и работы с ними [6].

При аутопсии у погибших животных для патоморфологического исследования производили забор кусочков печени и холедоха, которые фиксировали в 10 % водном растворе нейтрального формалина. В последующем проводили спиртовую и парафиновую проводку и готовили серийные срезы толщиной $4–5\times10^{-6}$ м, препараты окрашивали гематоксилином и эозином.

Изучение и микрофотографирование микропрепаратов проводили на микроскопе «Olympus BX-41». Микроскопически оценивали степень выраженности дистрофических, некробиотических, гемодинамических и воспалительных изменений. Состояние ретикулоэндотелиальной системы печени оценивали по общему среднему количеству Купферовых клеток в ограниченном поле зрения (ОПЗ) – $3{,}12\times10^{-7}$ м^2. Кроме того, оценивали среднюю толщину стенки холедоха и высоту его эпителиальной выстилки.

Иммуногистохимические исследования проводили прямым методом Кунса по методике Brosman (1979). С помощью моноклональных антител (МКА) определяли коллагены I, III и IV типов, а также клетки экспрессирующие рецепторы к CD34 (Novocastra Laboratories Ltd.) Оптическую плотность иммунофлуоресценции (ОПИ) определяли по методу Губиной-Вакулик Г.И. и соавт. [8] с помощью микроскопа «Axioskor 40» и программного обеспечения Biostat.

Результаты исследования обработаны статистически с использованием стандартного пакета программ Microsoft Excel. Достоверность по-

казателей оценивали по t-критерию Стьюдента, разницу считали достоверной при p<0,05.

Результаты исследованияй и их обсуждение

У всех животных с моделью холангиогенного септического шока через 10–12 часов после оперативного вмешательства отмечено прогрессирующее ухудшение их общего состояния вплоть до полной адинамии, с последующим их летальным исходом через 16–24 часов после операции. Специфические макроскопические изменения внутренних органов, не успевали сформироваться. На аутопсии можно лишь отметить их дряблую консистенцию и тусклый вид, что является проявлением острых дистрофических изменений вследствие септического шока.

При микроскопическом исследовании стенки холедоха выявляется ее утолщение за счет отека, обширной деструкции слизистой оболочки с разрушением эпителия и глубокими некрозами. Толщина стенки холедоха составляет (283,39±1,91) мкм, что достоверно (p_1< 0,001) превышает показатель группы сравнения (255,52±1,42) мкм. В просвете холедоха — пласты десквамированного эпителия и гнойный экссудат. На участках деструкции эпителия определяются наложения тромботических масс, которые имеют характер смешанных тромбов и воспалительная инфильтрация, представленная нейтрофилами, проникающая на всю глубину стенки холедоха (рис. 1). В участках сохраненной эпителиальной выстилки высота эпителия составляет (14,1±0,22) мкм, что достоверно (p_1< 0,001) отличается от показателя группы сравнения (15,47±0,12) мкм. В базальных мембранах (БМ) эпителия и сосудов отмечается выраженный дефицит коллагена IV типа, о чем свидетельствует слабое прерывистое свечение в препаратах, обработанных МКА к коллагену IV типа (рис. 2). При этом показатели ОПИ этого коллагена в БМ эпителия и сосудов составил 0,412±0,003 и 0,325±0,001, что достоверно (P<0,05) ниже контрольных показателей (0,654±0,001 и 0,489±0,002). Резко снижены адгезивные свойства эпителиоцитов и эндотелиоцитов о чем свидетельствует достоверное (P<0,05) снижение ОПИ эпителия и эндотелия сосудов в препаратах, обработанных МКА к CD34 (0,212±0,006 и 0,134±0,003) по сравнению с контролем (0,374±0,003 и 0,531±0,006).

Морфологические изменения печени включают в себя дилатацию центральных вен и гиперемию синусоидов с развитием в последних лейкостаза, вакуольную дистрофию и очаговые некрозы гепатоцитов, воспалительные инфильтраты, представленные нейтрофилами с незначительной примесью макрофагов (рис. 3). Купферовы клетки расположены редко, мелкие с плотным ядром и слабо выраженной цитоплазмой. Ослабление ШИК-позитивного окрашивания их цитоплазмы доказывает снижение функции макрофагов, а их количество в ОПЗ составляет (209,13±1,01) экз., что достоверно (p_1< 0,001) больше аналогичного показателя в группе сравнения (253,7±1,51). В строме печени выявлены интерстициальные коллагены I и III типов (рис. 4). Интенсивность свечения этих коллагенов составляет (0,843±0,09 и 0,723±0,08), что по сравнению с контрольной группой достоверно (P<0,05) снижено (1,235±0,08 и 0,985±0,04), а структура местами смазана. В БМ сосудов печени отмечается свечение коллагена IV ти-

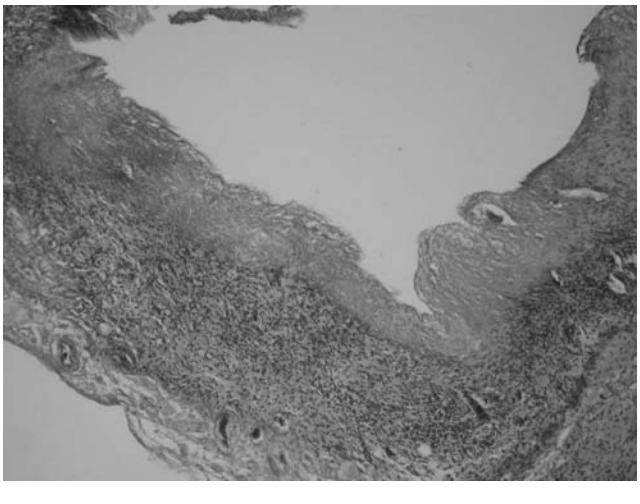

Рис. 1. Микроскопическая картина холедоха животного группы холангиогенного септического шока: отмечается тотальный некроз слизистой оболочки. Окраска гематоксилином и эозином. × 100

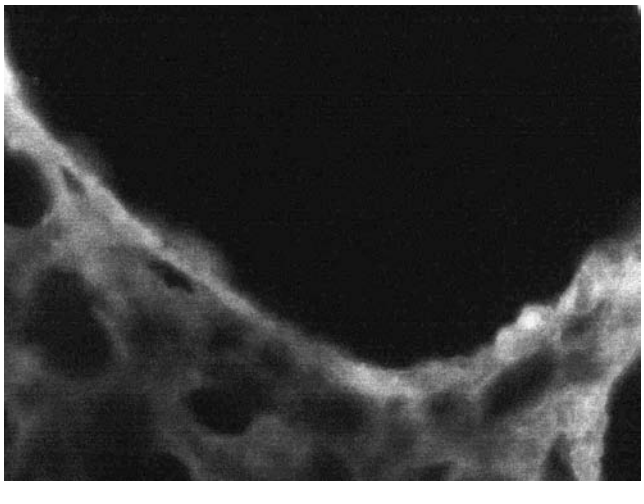

Рис. 2. Слабое нечеткое свечение коллагена IV типа в эпителиальной БМ холедоха у животного группы холангиогенного септического шока. Прямой метод Кунса с МКА к коллагену IV типа. × 400

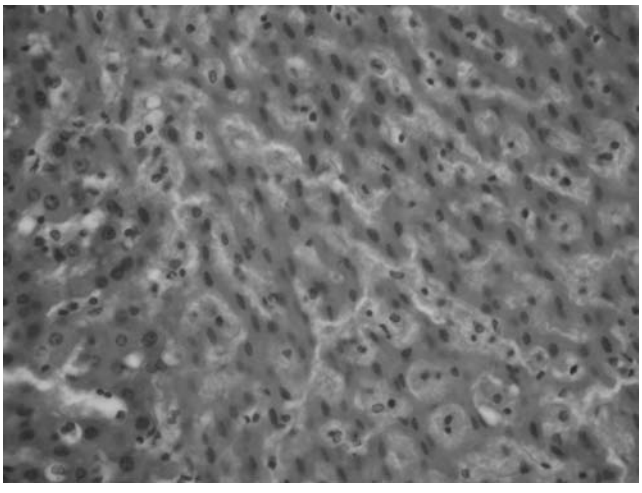

Рис. 3. Микроскопическая картина печени животного группы холангиогенного септического шока: отмечается гиперемия синусоидов, вакуольная дистрофия и некроз гепатоцитов. Окраска гематоксилином и эозином. × 400

Рис. 4. Неравномерной интенсивности местами несколько смазанное свечение коллагена III типа в строме печени у животного группы холангиогенного септического шока. Прямой метод Кунса с МКА к коллагену III типа, × 600

па неравномерной интенсивности с преобладанием зон слабой иммунофлуоресценции. Показатель ОПИ этого коллагена составляет (0,412±0,003), что достоверно (P<0,05) ниже с контролем (0,654±0,001). Изменения подобного характера выявляются и в препаратах, обработанных МКА к CD34. Выявляется слабое свечение эндотелиоцитов, о чем свидетельствует достоверно (P<0,05) сниженный (0,531±0,006) по сравнению с контролем(0,134±0,003) показатель ОПИ этих клеток.

Выводы

Гибель животных основной группы явилась следствием развившегося декомпенсированного септического шока на массивную инвазию бактериальных и тканевых токсинов, поступивших в системный кровоток из обширного первичного гнойно-деструктивного очага в желчных протоках.

Ведущими морфологическими проявлениями инфекционно-токсического шока являются альтеративные (дистрофические и некротические) изменения печени и холедоха развивающиеся на фоне токсемии и ДВС-синдрома.

Резкое уменьшение содержания как интерстициальных коллагенов I и III типов в строме печеночных долек, так и коллагена IV типа в БМ сосудов на фоне значительного снижения степени экспрессии эндотелиоцитами рецепторов к CD34 свидетельствует о повреждении клеток.

В холедохе выявляется дефицит коллагена IV типа в составе как эпителиальных, так и сосудистых БМ, а также снижение адгезивных свойств эпителиоцитов и эндотелиоцитов.

Обнаруженные во внутренних органах изменения соответствуют стадии вторичных изменений, т. е. III стадии шока.

ЛИТЕРАТУРА

1. Ахаладзе Г. Г. Холедохолитиаз. Холангит и билиарный сепсис: где граница? / Г. Г. Ахаладзе // Анналы хирург. гепатологии. — 2013. — № 1. — С. 54 - 58.
2. Багненко С. Ф. Современные подходы к этиологии, патогенезу и лечению холангита и билиарного сепсиса / С. Ф. Багненко, С. А. Шляпников, А. Ю. Корольков // Бюллетень сибирской медицины. – 2007. – № 3. – С. 27-32.
3. Даценко Б. М. Механическая желтуха, острый холангит, билиарный сепсис: их патогенетическая взаимосвязь и принципы дифференциальной диагностики / Б. М. Даценко, В. Б. Борисенко // Новости хирургии. — 2013. — № 5. — С. 31-39.
4. Лазарева И. Б. Актуальные вопросы фармакотерапии сепсиса и септического шока/ И. Б. Лазарева, А. А. Игонин // Лечащий врач. — 2004. — № 8. — С. 68-70.
5. Козлов В. К. Сепсис: этиология, иммунопатогенез, концепция современной иммунотерапии / В. К. Козлов. — СПб. : Диалект, 2008. — 296 с.
6. Методичні рекомендації по утриманню лабораторних тварин та роботі з ними/ Ю. М. Кожем'якін, О. С. Хромов, М. А. Філоненко [та ін.]. – К. : Авіцена, 2002. – 155 с.
7. Острый холангит и билиарный сепсис / В. В. Хацко, А. Д. Шаталов, В. Н. Войтюк [и др.] // Укр. журн. хирургии. — 2013. —№ 2. — С. 152-157.
8. Патент 46489 Україна, G 01N 33/00. Спосіб кількісного визначення вмісту антигену в біологічних тканинах / Г. І. Губіна–Вакулик, І. В. Сорокіна, В. Д. Марковський [та ін.]. — № u200906730; заявл. 26.06.09; опубл. 25.12.09. Бюл. № 4.

9. Патогенетическое обоснование алгоритма экстренной целенаправленной органопротективной терапии хирургического сепсиса // А. Н. Нестеренко, Т. И. Воробьева, Е. Д. Якубенко, Т. И. Колесникова // Укр. журн. хірургії. – 2013. – № 2. – С. 69-79.
10. Сепсис: определение, диагностическая концепция, патогенез и интенсивная терапия/ Б. Р. Гельфанд, В. А. Руднов, Д. Н. Проценко [и.др.]// Инфекции в хирургии. - 2004. - Т.2, № 2. - С. 2–17.
11. Angus D.C. Epidemiology of severe sepsis in the United States: analysis of incidence, outcome, and associated costs of care / D. C. Angus, W. T. Linde–Zwirble, J. Lidicker [et al] // Crit Care Med. - 2001. - № 29. - P. 1303–1310.
12. Bone R. C. American College of Chest Physicians / R. C. Bone, R. A. Balk, F. B. Cerra [et al] // Society of Critical Care Medicine Consensus Conference: Definitions for sepsis and organ failure and guidelines for the use of innovative therapies in sepsis. Crit Care Med. – 1992. – № 20. – P. 864-874.

ХОЛАНГІОГЕННИЙ СЕПТИЧНИЙ ШОК: ПАТОМОРФОЛОГІЧНА ХАРАКТЕРИСТИКА ПЕЧІНКИ ТА ХОЛЕДОХА В ЕКСПЕРИМЕНТІ

В. Б. Борисенко
І. В. Сорокіна,
Н. І. Горголь

Резюме. У роботі представлено результати експериментального дослідження з вивчення патоморфологічних змін печінки та холедоха у тварин з моделлю холангіогенного септичного шоку. Встановлено, що основними патогенетичними факторами розвитку септичного шоку є холестаз, бактеріохолія, деструкція епітелію слизової холедоха, що ведуть до бактеріємії й ендотоксикозу.

Ключові слова: *холангіогенний септичний шок, моделювання, патоморфологічні зміни, печінка, холедох.*

HOLANGIOGENIC SEPTIC SHOCK: PATHOMORPHOLOGICAL CHARACTERISTICS OF THE LIVER AND CHOLEDOCHUS IN THE EXPERIMENT

V. B. Borisenko,
I. V. Sorokina, N. I. Gorgol

Summary. The paper presents the results of an experimental study on the pathological changes of the liver and the common bile duct in animal models of cholangiogenic septic shock. It was found that the main pathogenetic factors of septic shock is cholestasis, bacteriocholia, destruction of choledoch mucosal epithelium leading to bacteremia and endotoxicosis.

Key words: *cholangiogenic septic shock, modeling, pathomorphological changes, liver, choledochus.*

С. Н. Потапов

Харьковский национальный медицинский университет

© С. Н. Потапов

ПАТОЛОГИЧЕСКАЯ АНАТОМИЯ СМЕШАННЫХ ГЕРМИНОГЕННЫХ ОПУХОЛЕЙ ЯИЧКА

Резюме. Проведены анализ частоты смешанными герминогенными опухолями яичек в период с 1993 по 2013 год. по данным прозектуры Харьковского областного клинического центра урологии и нефрологии им. В.И. Шаповала, а также морфологическое исследование данных опухолей, что позволило выявить частоту их встречаемости, возрастные тенденции, макро- и микроскопические особенности. Подчеркивается необходимость использования прогностических иммуногистохимических маркеров с целью усовершенствования критериев диагностики смешанных герминогенных опухолей яичка.

Ключевые слова: *опухоли яичек, смешанные герминогенные опухоли.*

Введение

На долю опухолей яичка (ОЯ) приходится от 0,5 до 2 % всех злокачественных новообразований у мужчин [5, 9].Особенностью ОЯ, придающей данной патологии не только медицинскую, но и высокую социальную значимость, является молодой возраст пациентов [2].

К герминогенным опухолям яичка (ГОЯ), на долю которых приходится 94–96 % всех ОЯ, относят новообразования, развивающиеся из клеток герминогенного эпителия [1, 3, 5]. Более 60 % ГОЯ являются несеминомными опухолями или опухолями смешанного строения. К последним относят новообразования, состоящие из нескольких элементов герминогенных опухолей, один или более из которых не является семиномой. В таком случае диагноз семиномы не правомерен, даже если опухоль преимущественно представлена этим компонентом. По данным литературы самыми распространенными комбинациями являются: тератома и эмбриональный рак; семинома и эмбриональный рак; тератома, эмбриональный рак и опухоль желточного мешка; эмбриональный рак, тератома и хориокарцинома; эмбриональный рак, тератома и семинома; тератома и семинома [6, 10]. Сюда же относится полиэмбриома [4].

Цель исследования

Провести анализ частоты ОЯ смешанного генеза по данным Харьковского областного клинического центра урологии и нефрологии им. В. И. Шаповала и изучить морфологические особенности эмбрионального рака и опухоли желточного мешка.

Материал и методы исследований

На базе прозектуры Харьковского областного клинического центра урологии и нефрологии им. В. И. Шаповала проведен анализ частоты ОЯ за период с 1993 по 2013 год. Для патоморфологического исследования использован материал 89 больных, полученный в ходе орхифуникулэктомии в указанный период, а так же архивный материал в виде парафиновых блоков.

Патоморфологическое исследование оперативно удаленных в ходе орхифуникулэктомии семенных желез выполняли согласно требованиям, принятым в качестве рекомендаций для практического исполнения [7, 8].

Результаты исследований и их обсуждение

Количество пациентов с различными ОЯ за период с 1993 по 2013 год составило 354 случая. Среди ОЯ наибольший удельный вес заняли ГОЯ – 315 (88,98 %) наблюдений. Среди ГОЯ опухоли смешанного строения (состоящие из структур более одного гистологического типа) представлены 89 (28,25 %) наблюдениями.

Из ГОЯ смешанного строения случаи тератокарциномы (сочетание тератомы или тератобластомы с эмбриональным раком, либо опухоли желточного мешка с тератомой) составили 44 (49,44 %) наблюдения, сочетание эмбрионального рака и семиномы составили 23 (25,84 %) наблюдения (из них в одном наблюдении эмбриональный рак сочетался со сперматоцитарной семиномой). Сочетание тератокарциномы и семиномы среди ГОЯ смешанного строения встретилось в 7 (7,87 %), а опухоли желточного мешка и семиномы в 6 (6,74 %) наблюдениях. Комбинация семиномы и зрелой тератомы, эмбрионального рака и хорионкарциномы, а также тератокарциномы и хорионкарциномы встретились в 2 (2,25 %) наблюдениях каждая, в сумме составив 6 (6,74 %) наблюдений. Опухоль желточного мешка в сочетании с хорионкарциномой, хорионкарцинома в сочетании с семиномой и тератобластома в сочетании с семиномой составили по

1 (1,12 %) наблюдению, в сумме составив 3 (3,37 %).

В наблюдениях тератокарциномы (эмбриональный рак в сочетании с тератомой или тератобластомой, либо опухоли желточного мешка с тератомой) средний возраст пациентов составил (27,91±0,94) лет, а средний объем удаленного яичка — (117,13±13,57)×10^{-6} м^3.

Макроскопически опухоль практически всегда поражала яичко тотально, в редких случаях непораженная паренхима сохранялась в виде узкого ободка по периферии. Средний объем опухоли составил (91,39±14,66)×10^{-6} м^3. Ткань опухоли на разрезе имела губчатый, реже – волокнисто-узловатый (в виде множественных, сливающихся между собой узлов), полупросвечивающийся вид серого, бело-серого, серо-розового цвета с участками желтого, желто-бурого или красно-бурого цвета, что создавало пеструю картину. Нередко в опухоли отмечались участки ослизнения, кистообразования и распада.

Микроскопически в структуре опухоли обнаруживались как элементы эмбрионального рака в виде альвеолярных, криброзных, а также папиллярных и псевдотубулярных структур, так и элементы зрелой или незрелой тератомы (рис. 1).

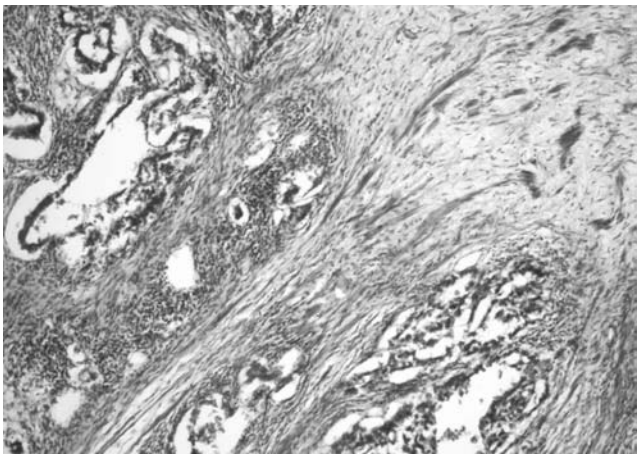

Рис. 1. Тератокарцинома: в составе опухоли железистые структуры эмбрионального рака и зрелой тератомы (фиброзный компонент). Окраска гематоксилином и эозином. × 100

Микроскопически участки зрелой тератомы представлены фиброзной тканью, в которой встречались участки многослойного плоского эпителия, эпителия кишечного и респираторного типа, апокринные железы, хрящ, жировая клетчатка, гладкие мышцы. Также участки зрелой тератомы имели строение дермоидных или эпидермальных кист. При сочетании эмбрионального рака с тератобластомой её участки состояли из незрелых тканей — производных всех трех зародышевых листков.

В случаях сочетания эмбрионального рака и семиномы средний возраст пациентов составил (33,50±2,49) лет, а средний объем удаленного яичка – (119,58±17,49)×10^{-6} м^3.

Макроскопически опухоль поражала яичко тотально практически во всех наблюдениях, крайне редко определялась непораженная паренхима в виде узкого ободка по периферии или в одном из полюсов яичка. Средний объем опухоли составил (97,63±19,01) м^3×10^{-6}. Ткань опухоли плотная или плотно-эластичная, реже мягкая, полупросвечивающаяся, иногда пористая с мелкими кистами, а в участках некроза — крошащаяся. Цвет опухоли варьировал: от серого, бело-серого, серо-розового цвета до пестрой картины с участками желтого, желто-бурого или красно-бурого цвета.

Микроскопически для участков опухоли, соответствующей семиноме, были характерны солидные поля опухолевых клеток, разделенные прослойками соединительной ткани (рис. 2). Кроме того, в структуре семиномы определялись альвеолярные, криброзные и псевдотубулярные структуры. Реже среди избыточно развитой стромы наблюдались мелкие гнезда и тяжи опухолевых клеток. Строма характеризовалась диффузной и диффузно-очаговой лимфоидной инфильтрацией.

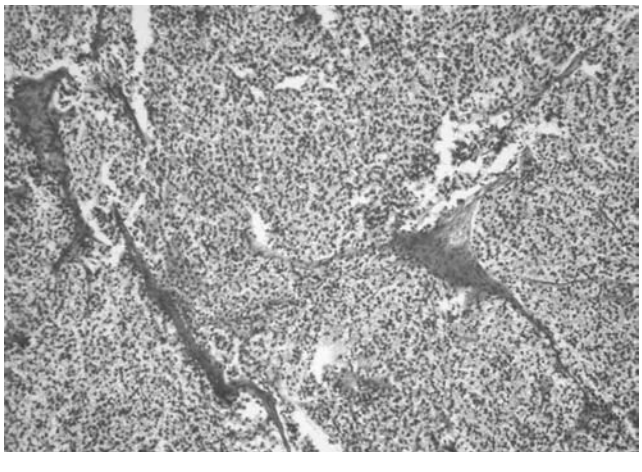

Рис. 2. Семинома в составе смешанной ГОЯ. Солидные поля клеток, разделенные соединительнотканными перегородками. Окраска гематоксилином и эозином. × 100

Микроскопически для участков опухоли, по строению соответствующих эмбриональному раку, было характерно сочетание солидных, формирующих диффузные поля, а также ацинарных, тубулярных и папиллярных структур (рис. 3).

Проводилась оценка соотношения гистологических компонентов опухоли, которая показала, что в 51,1 % случаев преобладающим компонентом был эмбриональный рак, а в 40,9 % случаев — семинома.

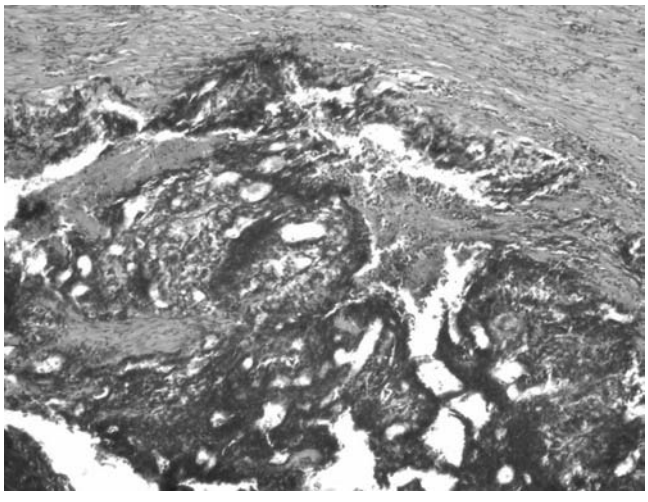

Рис. 3. Эмбриональный рак в составе смешанной ГОЯ. Тубулярные структуры из примитивных эпителиальных клеток, образующие железы. Окраска гематоксилином и эозином. × 100

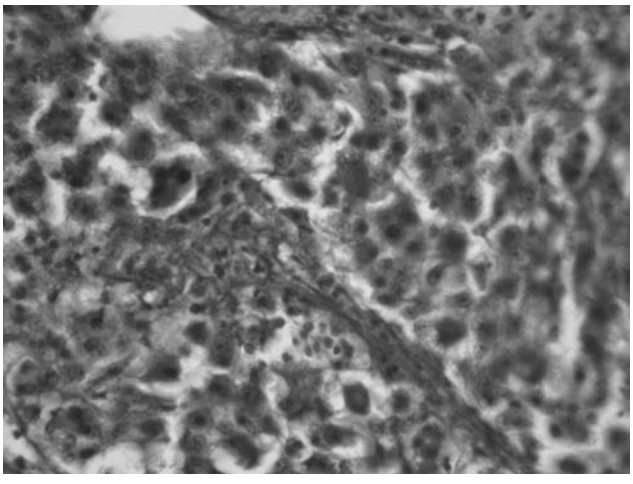

Рис. 4. Сперматоцитарная семинома в составе смешанной ГОЯ. Три вида клеток: мелкие лимфоцитоподобные, средние и гигантские многоядерные. Окраска гематоксилином и эозином. × 400

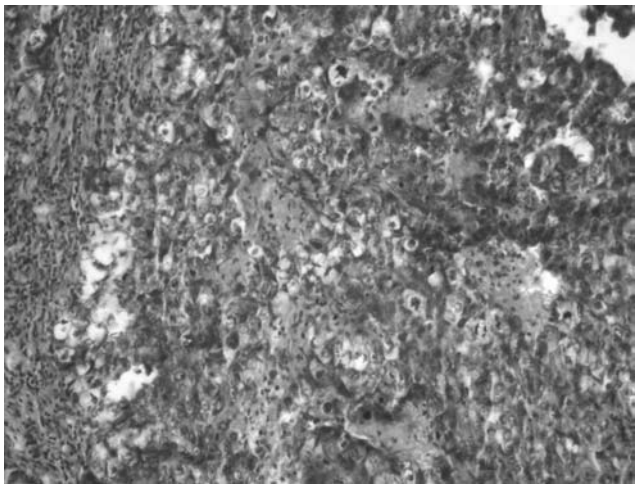

Рис. 5. Эмбриональный рак в составе смешанной ГОЯ. Солидное строение: поля примитивных анапластических эпителиальных клеток. Окраска гематоксилином и эозином. × 200

В единичном случае сочетания эмбрионального рака сосперматоцитарной семиномой возраст пациента составил 53 года, а объем удаленного яичка — 302,93×10^{-6} м^3.

Макроскопически опухоль диффузная, коричневатая с мелкими желтоватыми участками в толще. Ткань придатка не визуализировалась. Объем опухоли составил 302,93 ×10^{-6} м^3.

Микроскопически преобладающим гистологическим компонентом в структуре опухоли являлась сперматоцитарная семинома. Для нее были характерны солидные поля опухолевых клеток, разделенных тонкими прослойками соединительной ткани, нередко с участками резко выраженного отека. Редко определялись кистозные или псевдожелезистые структуры. Клетки опухоли характеризовались выраженным полиморфизмом, были представлены тремя основными разновидностями: мелкими лимфоцитоподобными клетками, клетками среднего размера, характерными для типичной семиномы, и гигантскими, частью многоядерными клетками (рис. 4). Для участков эмбрионального рака было характерно сочетание солидных, формирующих диффузные поля, а также ацинарных, тубулярных и папиллярных структур (рис. 5).

В случаях сочетания тератокарциномы и семиномы средний возраст пациентов составил (34,43±7,85) лет. Опухоль поражала яичко практически тотально. Средний объем удаленного яичка –(102,92±24,14)м^3×10^{-6}.

Макроскопически опухоль имела многоузловое строение миксоидного типа, иногда с чередованием участков мягко-эластической и плотной консистенции, серовато-белесоватого, серовато-желтого цвета с красно-бурыми участками и кистами. Визуально некрозы не определялись. Средний объем опухоли — (96,20±24,34)×10^{-6} м^3.

Оценка соотношения гистологических компонентов опухоли показало, что в 71,43 % случаев преобладающим компонентом в структуре опухоли была тератокарцинома. В 28,57 % случаев преобладающим компонентом являлась семинома.

При сочетании опухоли желточного мешка с семиномой средний возраст пациентов составил (27,50±1,91) лет, а средний объем удаленного яичка –(233,46±95,61)×10^{-6} м^3.

Макроскопически опухоль поражала яичко субтотально, до 2/3 объема яичка, при этом свободными от опухоли оставались небольшие участки в полюсах яичка, в виде островков. Опухоль с нечеткими границами, узловатого или узловато-кистозного вида. Узлы серого с оттенками розового и желтого цвета,

с буроватыми вкраплениямии с характерной полупрозрачностью опухолевой ткани. Средний объем опухоли составил (144,44±71,80)×10^{-6} м^3.

Микроскопически в участках, соответствующих по строению опухоли желточного мешка, было характерно сочетание солидных, напоминающих семиному, железистых, микрокистозных, папиллярных, тубулярных и сетчатых структур. Местами определялись участки рыхлой мезенхимы и участки саркоматозного строения, а также характерные тельца Шиллера – Дюваля (рис. 6). Для участков опухоли, микроскопически соответствующих семиноме (рис. 7), было характерно описанное выше строение.

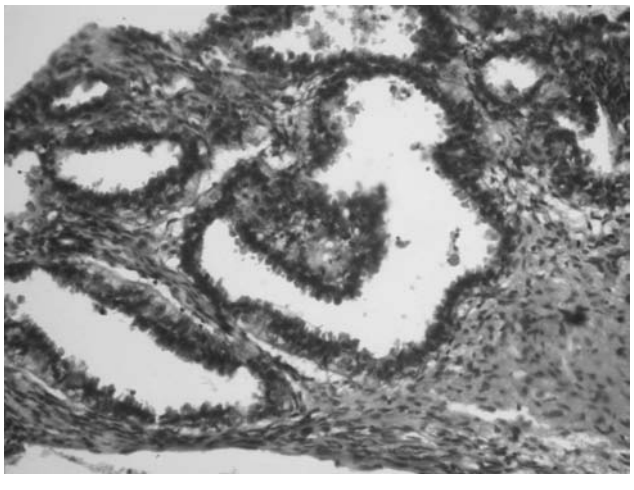

Рис. 6. Опухоль желточного мешка в составе смешанной ГОЯ. Тельце Шиллера – Дюваля. Окраска гематоксилином и эозином. × 200

Рис. 7. Семинома в составе смешанной ГОЯ. Солидные поля клеток с лимфоидной инфильтрацией стромы со сформированным лимфоидным фолликулом. Окраска гематоксилином и эозином. × 100

Оценка соотношения гистологических компонентов опухоли показало, что в 66,67 % случаев преобладающим компонентом в структуре опухоли была тератокарцинома. В 33,33 % случаев преобладающим компонентом являлась семинома.

В случаях сочетания семиномы и зрелой тератомы средний возраст составил (45,50±15,55) лет, а средний объем удаленного яичка — (33,58±17,04)×10^{-6} м^3.

Макроскопически опухоль имела узловато-волокнистый вид или была представлена одиночным, плотным, нечетко очерченным узлом белесовато-серого или серовато-желтого цвета с красновато-бурыми участками, часто с множественными кистоподобными образованиями в толще опухоли, которые выполнены зеленовато-коричневатыми, красно-бурыми замазкообразными массами мягкой консистенции. Опухоль поражает яичко на 2/3 объема яичка. Средний объем опухоли составил (24,00±21,40)×10^{-6} м^3.

Микроскопически для опухоли характерно сочетание участков семиномы (рис. 8) и зрелой тератомы (рис. 9), микроскопическое строение которых повторяет представленное выше описание.

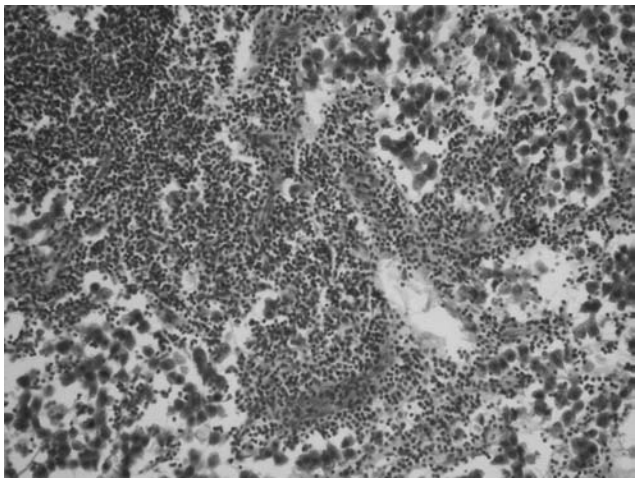

Рис. 8. Типичная семинома в составе смешанной ГОЯ. Среди избыточно развитой стромы с выраженной лимфоидной инфильтрацией определяются гнезда опухолевых клеток. Окраска гематоксилином и эозином. × 200

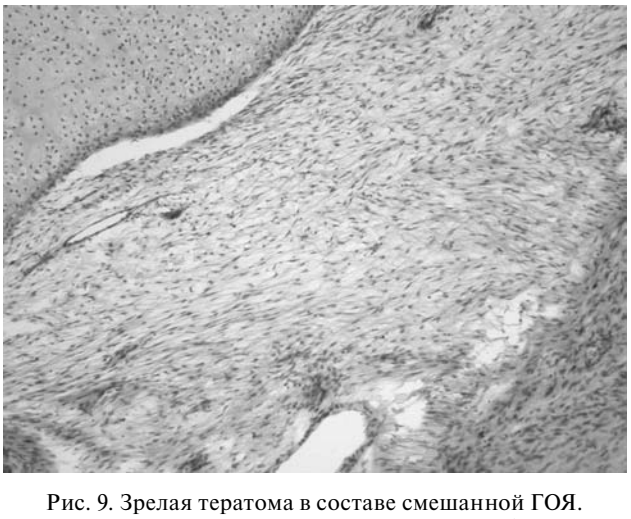

Рис. 9. Зрелая тератома в составе смешанной ГОЯ. Хрящевой и мезенхимальный компоненты. Окраска гематоксилином и эозином. × 100

Оценка соотношения гистологических компонентов опухоли показало, что в обоих случаях преобладающий компонент был представлен семиномой.

В случаях сочетания эмбрионального рака и хорионкарциномы средний возраст пациентов составил (36,50±7,52) лет, а средний объем удаленного яичка – (321,83±101,60)×10^{-6} м^3.

Макроскопически опухоль поражала яичко практически на всем протяжении, имела грязно серовато-красноватый и серовато-бурый цвет. Средний объем опухоли составил (297,40±126,10)×10^{-6} м^3.

Микроскопически в участках, соответствующих по строению хориокарциноме, опухоль состояла из беспорядочно расположенных одноядерных трофобластических клеток со светлой цитоплазмой и многоядерных клеток синцитиотрофобласта с кляксоподобными ядрами и плотной эозинофильной цитоплазмой. В клетках синцитиотрофобласта встречались лакуны, заполненные кровью. В центре опухоли и в окружающей ткани нередко выявлялись кровоизлияния. Диагностические клетки (типа лангхансовых или синцитиальных) обнаруживались преимущественно по периферии опухоли (рис. 10).

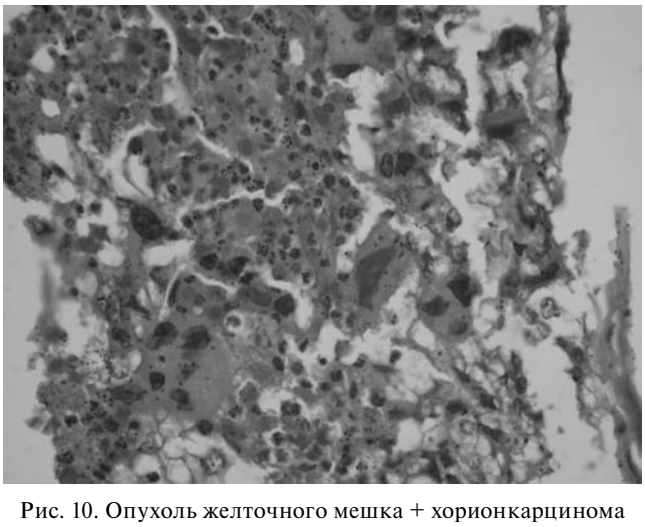

Рис. 10. Опухоль желточного мешка + хорионкарцинома в составе смешанной ГОЯ. Окраска гематоксилином и эозином. × 400

Для участков опухоли, по строению соответствующих эмбриональному раку, было характерно сочетание солидных, формирующих диффузные поля, а также ацинарных, тубулярных и папиллярных структур.

Оценка соотношения гистологических компонентов опухоли показало, что в обоих случаях преобладающим компонентом в структуре опухоли был эмбриональный рак.

Случай сочетания опухоли желточного мешка с хорионкарциномой имел место у одного пациента 36 лет. Объем удаленного яичка составил 379×10^{-6} м^3. Объем опухоли совпадал с объемом удаленного яичка и составлял 379×10^{-6} м^3. На разрезе ткань яичка на всем протяжении грязно-серого цвета с красновато-буроватыми участками.

Оценка соотношения гистологических компонентов опухоли показало, что преобладающим компонентом в структуре опухоли была опухоль желточного мешка.

В случаях сочетания тератокарциномы и хорионкарциномы средний возраст пациентов составил (33,50±10,53) лет. Средний объем удаленного яичка составил (169,62±3,18)×10^{-6} м^3.

На разрезе ткань яичка практически на всем протяжении была опухолевидно изменена, сохранная ткань яичка обнаруживалась лишь в области одного из полюсов яичка. Средний объем опухоли составлял (141,06±31,82)×10^{-6} м^3. Макроскопически опухоль узловато-волокнистого вида, белесовато-сероватого цвета с обширными бурыми участками.

Микроскопически для опухоли было характерно сочетание участков тератокарциномы (элементы эмбрионального рака и зрелой или незрелой тератомы) и хорионкарциномы, микроскопическое описание которых, приведено выше.

Оценка соотношения гистологических компонентов опухоли показало, преобладающим компонентом в структуре опухоли была тератокарцинома.

Сочетание хорионэпителиомы с семиномой представлено одним наблюдением, возраст пациента составил 20 лет. Объем удаленного яичка — 39,27×10^{-6} м^3.

В одном из полюсов яичка узловатая опухоль серовато-желтоватого цвета, нечетко отграниченная от обычной ткани яичка. Объем опухоли — 13,74×10^{-6} м^3.

Микроскопически для опухоли характерно сочетание участков хорионэпителиомы и классической семиномы.

Оценка соотношения гистологических компонентов опухоли показало, преобладающим компонентом в структуре опухоли была хорионэпителиома.

Сочетаниетератобластомы и семиномытакже представленоодним наблюдением, возраст пациентасоставил17 лет. Объем удаленного яичка – 349,89×10^{-6} м^3.Яичко субтотально опухолевидно превращено, свободная от опухоли ткань яичка сохранена лишь в верхнем полюсе на небольшом по объему участке. Объем опухоли составил 294,52×10^{-6} м^3.

Макроскопически опухоль яичка имела пестрый вид за счет чередования зеленоватых, желтоватых, сероватых, частью студневидных участков.

Микроскопически для опухоли характерно сочетание участков тератобластомы и семино-

мы (рис. 11). Оценка соотношения гистологических компонентов опухоли показало, превалирующим компонентом в структуре опухоли была тератобластома.

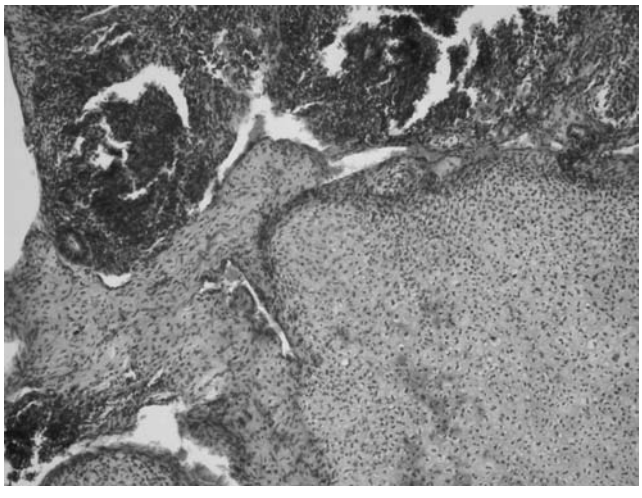

Рис. 11. Тератобластома и семинома в составе смешанной ГОЯ. Окраска гематоксилином и эозином. × 100

Выводы

1. На долю смешанных ГОЯ пришлось 89 случаев, что составило 28,25 % наблюдений от общего числа всех ГОЯ.

2. Из ГОЯ смешанного строения случаи тератокарциномы составили 44 (49,44 %) наблюдения, сочетание эмбрионального рака и семиномы – 23 (25,84 %) наблюдения. Сочетание тератокарциномы и семиномы встретилось в 7 (7,87 %), а опухоли желточного мешка и семиномы – в 6 (6,74 %) наблюдениях. Комбинация семиномы и зрелой тератомы, эмбрионального рака и хорионэпителиомы, а также тератокарциномы и хорионкарциномы встретились в 2 (2,25 %) наблюдениях каждая, опухоль желточного мешка в сочетании с хорионкарциномой, хорионкарцинома в сочетании с семиномой и тератобластома в сочетании с семиномой составили по 1 (1,12 %) наблюдению.

3. Все пациенты были молодого возраста, редко выходящего за пределы четвертого десятилетия жизни. Лишь в наблюдении, где имело место сочетание в ОЯ сперматоцитарной семиномы и эмбрионального рака, возраст пациента равнялся 53 годам.

Перспективность исследования. Представленный в статье материал является частью исследования, посвященного изучению морфологических и иммуногистохимических особенностей ГОЯ в рамках НИР № 0114U003394 «Изучение значения молекулярно-биологических маркеров для прогноза, лечения и выживаемости больных с основными локализациями рака». На вооружении клиницистов и морфологов имеется целый ряд опухолевых маркеров, в том числе сывороточных, использование которых позволяет уточнять гистологическое строение ГОЯ. В тоже время прогностические маркеры (неблагоприятного исхода, метастазирования, резистентности опухоли к химиотерапии и т. д.) не изучены в достаточной мере и, таким образом, не находят отражения в заключительной морфологической характеристике опухолей. В круг наших научных интересов входит изучение данных маркеров в ГОЯ и, в частности, при эмбриональном раке и опухоли желточного мешка.

ЛИТЕРАТУРА

1. Возіанов О. Ф. Онкоурологія сьогодні: досягнення, проблеми, перспективи / О. Ф. Возіанов, А. М. Романенко, І. О.Клименко // Онкология. – 2006. – Т. 8, № 2. – С. 152–158.
1. Герминогенные опухоли яичка: состояние проблемы и научный прогресс /А. М. Гарин, С. А. Тюляндин, А. В. Соколов [и др.] // ВестникРАМН. – 1995. – № 4. – С. 33-37.
2. Имянитов Е. Н. Эпидемиология и биология герминогенных опухолей / Е. Н. Имянитов // Практическая онкология. – 2006. – Т. 7, № 1. – С. 1–5.
3. Лечение семиномы яичка I стадии / Е. А. Бурова, А. А. Буланов, А. А. Трякин [и др.] // Онкоурология. – 2010. – №3 – С. 7–11.
4. Мацко Д. Е. Патологическая анатомия герминогенных опухолей / Д. Е. Мацко, А. О. Иванцов // Практическая онкология. – 2006. – Т. 7, № 1. – С. 6-15.
5. Опухоли яичка. Морфологическая диагностика и генетика: Руководство для врачей / Под ред. Ю. Ю. Андреевой, Г. А. Франка / Ю. Ю. Андреева, Н.В. Данилова, Л.Э. Завалишина [и р.]. – М. : РМАПО, 2011. – 54 с.
6. Albers P. Guidelines on Testicular Cancer / P. Albers, W. Albrecht, F. Algaba [et al.] // Europ. Urol. – 2005. – Vol. 48. – P. 885 – 894.
7. Mostofi F. K. Tumours of the Testis and Paratesticular Tissue. Introduction // Pathology and Genetics of Tumours of the Urinary System and Male Genital Organs / F. K. Mostofi, I. A. Sesterhenn / Ed. John N. Eble, Guido Sauter, Jonathan I. Epstein, Isabell A. Sesterhenn. – Lyon: IARC Press, 2004. – P. 220.
8. Parkin D.M. Global cancer statistics / D. M. Parkin, P. Pisani, J. Ferlay // CA Cancer. J. Clin. – 1999. – Vol. 49. – P. 33–64.
9. WHO histological classification of testis tumours. In: Eble J. N., Sauter G., Epstein J. I., Sesterhenn I. A., eds. Pathology&Genetics. Tumours of the urinary system and male genital organs. Lyons: IARC Press, — 2004. N 218. — P. 250–262.

ПАТОЛОГІЧНА АНАТОМІЯ ЗМІШАНИХ ГЕРМІНОГЕННИХ ПУХЛИН ЯЄЧКА

С. М. Потапов

Резюме. Проведено аналіз частоти змішаних герміногенних пухлин яєчок у період з 1993 по 2013 рік за даними прозектури Харківського обласного клінічного центру урології і нефрології ім. В. І. Шаповала, а також морфологічне дослідження даних пухлин, що дозволило виявити частоту їх зустрічаємості, вікові тенденції, макро- і мікроскопічні особливості. Підкреслюється необхідність використання прогностичних імуногістохімічних маркерів з метою удосконалення критеріїв діагностики змішаних герміногенних пухлин яєчка.

Ключові слова: *пухлини яєчок, змішані герміногенні пухлини.*

PATHOLOGICAL ANATOMY OF MIXED GERM CELL TUMORS OF THE TESTIS

S. N. Potapov

Summary. Analysis of the testicular mixed germ cell tumors frequency according to the data of prosectorium of Kharkiv Regional Clinical Urology and Nephrology Centre named after V. I. Shapoval during the period from 1993 to 2013 was performed, as well as the morphological study of these tumors which revealed the frequency of their occurrence, age-specific tendencies, macro-and microscopic features. Emphasizes the need of prognostic immunohistochemical markers usage to improve the diagnostic criteria for mixed germ cell tumors.

Key words: *testicular tumors, mixed germ cell tumors.*

А. Н. Гамидов

ГУ «Институт общей и неотложной хирургии им. В. Т. Зайцева НАМН Украины», г. Харьков

© Гамидов А. Н.

ВЛИЯНИЕ ОТКРЫТОГО КВЧ ОБЛУЧЕНИЯ БРЮШНОЙ ПОЛОСТИ НА АКТИВНОСТЬ СПАЕЧНОГО ПРОЦЕССА ПРИ ПЕРИТОНИТЕ

Резюме. Проведены экспериментальные исследования на 45 крысах с моделированным гнойным перитонитом. В ходе исследования установлено, что на фоне традиционно назначаемой терапии перитонита применение открытого КВЧ облучения брюшной полости позволяет добиться быстрой стабилизации показателей липидного обмена и свертывающей системы крови, снизить интенсивность процессов ПОЛ, а также системной воспалительной реакции. Установлено, что на фоне проведение указанного комплексного лечения происходит уменьшение активности спаечного процесса в 5,4 раза по сравнению с животными, получавшими лишь традиционное лечение. Выявленные патогенетические аспекты спайкообразования, свидетельствуют, что комплексную терапию перитонита целесообразно дополнять применением КВЧ облучения.

Ключевые слова: *перитноит, спаечный процесс, КВЧ-облучение, эксперимент.*

Введение

Хирургическое лечение перитонита до настоящего времени остается одной из главных проблем экстренной хирургии. В современной абдоминальной хирургии образование послеоперационных сращений в брюшной полости не оставляет своей актуальности. Образование спаек — это наиболее частое осложнение после операций на органах брюшной полости – происходит более чем у 90 % пациентов, оперированных по поводу перитонита [2, 3, 5]. Несмотря на некоторый успех современных хирургических, фармакологичексих и физических методов предупреждения и лечения спаечной болезни, ни один из предлагаемых методов нельзя считать успешным [4, 6, 7]. До настоящего времени не найдено адекватного метода, который способствовал бы предотвращению адгезивного процесса в брюшной полости

Цель исследования

Экспериментальное обоснование системы профилактических мероприятий спайкообразования при перитоните.

Материалы и методы исследований

Эксперименты проведены на 45 крысах-самцах линии Вистар с исходной массой тела 180-200 г, содержание и уход за животными соответствовали соблюдению Международных принципов Европейской конвенции о защите позвоночных животных.

Перитонит моделировали следующим образом: в брюшную полость вводили 20 % каловую смесь из расчета 0,5 мл/кг массы животного через прокол брюшной стенки, по истечении 20-24 часа брюшную полость санировали. В контрольные сроки (1, 3, 5 сутки) выполняли релапаротомию, оценивали активность спайкообразования, осуществляли забор материала для исследований. Все вмешательства проводили под внутривенным тиопентал-натриевым наркозом (0,04 г/кг массы).

В послеоперационном периоде всем выжившим животным проводили антибактериальную (внутримышечные инъекции 2 раза в сутки раствора гентамицина из расчета 0,8 мг/кг массы тела), инфузионную терапию (подкожные введения 5 % раствора глюкозы и 0,89 % раствора хлорида натрия из расчета 50 мл/кг массы животного).

Все животные были разделены на три группы по 15 животных в каждой.

Группа 1 включала животных, которым выполнялись симулирующие операции – лапаротомия, релапаротомия в исследуемые сроки наблюдения.

Группу 2 составили крысы, которым моделировали перитонит с изучением выраженности спаечного процесса, выраженности метаболических расстройств, структурных изменений тканей, а также летальность в течение 24 часов.

Группа 3 включала крыс, которым после релапаротомии и санации брюшной полости проводили открытое крайневысокочастотное (КВЧ) облучение в следующем режиме: λ 5,6 мм, f 54,7 ГГц, W 10 мВт, время – 30 минут, плотность потока мощности – 500 мкВт/см^2 (режим облучения избран на основании ранее проведенных исследований).

Облучение осуществлялось генератором Г4-142, режим излучения непрерывный, выходная мощность 10 мВт.

Выраженность спаечного процесса в брюшной полости оценивали по морфологическим признакам:

1) отсутствие спаек;

2) единичные спайки: локализуются в любой области брюшной полости, вызывают деформацию соответствующих органов без или с небольшими сужениями их просвета;

3) умеренно выраженные спайки: адгезиями как одиночными, так и множественными (в том числе и плоскостными) с поражением преимущественно тонкой кишки, создающие многочисленные деформации кишечной трубки и нарушения футлярности органа, сужение просвета, выше места сужения имеется дилатация тонкой кишки;

4) выраженные спайки: адгезиями полностью или частично пережат просвет тонкой кишки, имеются престенотические расширения кишки, возможны нарушения венозного и/или артериального кровотока.

Для сравнительной оценки спаечного процесса в брюшной полости использовали балльную систему для подсчета индуцированных спаек, предложенную M. P. Diamond et al. [1].

У лабораторных животных в динамике определяли продукты перикисного окисления липидов (ПОЛ), состояние гемостаза, гематокрит, оценивали состояние липидного обмена, а также С-реактивный белок (СРБ). В динамике определяли концентрации триглицеридов, общего холестерина, липопротеидов высокой плотности (ЛПВП) и липопротеидов низкой плотности (ЛПНП). Весь полученный в результате проведенного морфологического исследования цифровой массив данных обрабатывали методами математической статистики с использованием вариационного анализа.

Результаты исследований и их обсуждение

В ходе проведенных экспериментальных исследований установлено, что в третьей группе животных через сутки после операции общее количество экссудата составляло в среднем (20,00±3,54) мл, что было меньше контроля в 3,2 раза ($p<0,05$). Спайкообразование оценивалось в (1,22±0,62) балла, что было меньше контроля на 73,2 % ($p<0,05$). В четырех случаях спаечного процесса в брюшной полости не обнаружено.

Через 3 суток после санации брюшной полости общее количество экссудата было равно (8,11±1,32) мл, что по сравнению животными 2-й группы было меньше на 56,8 % ($p<0,05$). Спаечный процесс оценивался 0,56 балла, что было меньше контрольных данных в 12 раз ($p<0,05$). В трех наблюдениях адгезивный процесс отсутствовал. В одном случае спайки были единичными, прозрачными, бессосудистыми, свободно разделялись.

Через 5 суток после оперативного вмешательства общее количество экссудата у животных 3-й группы равнялось 3,33±1,18 мл, что было меньше контрольного уровня на 61,0 % ($p<0,05$). Адгезивный процесс равнялся 0,78 балла и был меньше контроля на 89,2 % ($p<0,05$). В 4 случаях адгезии не определялись.

Представленный материал свидетельствует, что применение КВЧ облучения брюшной полости при перитоните уменьшило активность спаечного процесса в брюшной полости в 5,4 раза.

Изучение показателей свертывающей системы крови крыс показало, что у животных 3-й группы отмечалось удлинение времени свертывания крови и рекальцификации плазмы с 1-х суток лечения в 1,6 и 2,1 раза соответственно. В эти же сроки наблюдалось снижение концентрации фибриногена на 15,75%, снижение гематокрита в 1,2 раза и вязкости крови в 1,4 раза. Исследуемые показатели приближались к контрольным значениям уже к 3-м суткам эксперимента. Полученные данные позволяют говорить о том, что использование открытого КВЧ облучения после санации брюшной полости позволило нормализовать патологические изменения в системе гемостаза в уже первые сутки комплексной терапии, а в последующем приводило к снижению активности коагулянтного, повышению антикоагулянтного и фибринолитического компонентов

Изучение показателей липидного обмена показали, что у крыс 3-й группы с 1-х суток исследования отмечено достоверное снижение уровней общего холестерина в 1,3 раза, триглицеридов – в 1,7 раз и ЛПНП в 1,7 раз ($p<0,05$) и повышение уровня ЛПВП в 1,2 раза ($p<0,05$), нормализация изучаемых показателей в сыворотке крови наблюдалась к 3-м суткам эксперимента.

В ходе проведенных исследований нами установлено, что на фоне применения КВЧ облучения содержание начальных и ТБК-реагирующих продуктов снижалось уже в первые сутки эксперимента. Активность фосфолипазы А2 в плазме была меньше контрольных данных в 1,8, 2,0 и 1,4 раза ($p<0,05$) соответственно этапам послеоперационного наблюдения.

У крыс 3-й группы на фоне открытого КВЧ облучения брюшной полости происходит значительное снижение СРБ уже в 1-е сутки, а к 3-м суткам исследуемый показатель у большинства животных не определяется.

Исходя из патогенетических аспектов спайкообразования при перитоните, основной задачей исследования стало изучение влияния

открытого КВЧ облучения брюшной полости, которое по литературным и собственным данным обладает противовоспалительной, антикоагулянтной и антиоксидантной активностью и бактериостатическим эффектом, а также снижает активность адгезивного процесса при остром воспалении брюшины, на активность спаечного процесса. Под воздействием КВЧ облучения коагуляционный потенциал крови в общем кровотоке не только нормализовался, но и достоверно менялся в сторону гипокоагуляции уже в ранние сроки исследования, кроме того интенсивность перекисного окисления липидов в крови нормализовалась уже через 3 суток после операции.

Выводы

Выявленные патогенетические аспекты спайкообразования, свидетельствуют, что комплексная терапия перитонита обязательно должна включать мероприятия, направленные на коррекцию нарушениий свертывающей системы крови, процессы ПОЛ, фосфолипазную активность, что, в конечном итоге, охватывает все возможные (в том числе и молекулярные) механизмы, регулирующие адгезиообразование. Экспериментальные исследования показали, перспективным является применение КВЧ облучения, которое позволило при тяжелой модели спайкообразования предотвратить возникновения спаек в 80 % экспериментов.

ЛИТЕРАТУРА

1. Власов А. П. Модель экспериментального перитонита / А. П. Власов // Морд. ун-т, 1991. -7 с. -Деп. в ВИНИТИ. 05.04.91. №1479-В 91.
2. Диагностика и лечение острой кишечной непроходимости. / П. Плевокас, В. Асеев, А. Римантас [и др.] // Российский научно- практический журнал «Скорая медицинская помощь». — 2004. — Т. 5, № 3. — С. 118-119.
3. Ерюхин И. А. Инфекция в хирургии. Старая проблема накануне нового тысячелетия (Часть 2) / И. А. Ерюхин // Вестник хирургии. — 1998. — Т. 157, № 3. — С. 87-94.
4. Калиш Ю. И. Использование лазера в хирургическом лечении острой кишечной непроходимости и профилактики спаечной болезни / Ю. И. Калиш, К. М. Мадартов, А. Э. Торкин // Хирургия. — 1996. — № 6. — С. 103108.
5. Летальность после релапаротомий по поводу послеоперационных перитонитов и других ранних внутрибрюшных осложнений / А. К. Ушкац, Э. В. Чернов, В. С. Качурин [и др.] // Материалы V Российского научного форума «Хирургия 2004». — М., 2004. — С. 192-193.
6. Чекмазов И. А. Современные этиологические и патогенетические механизмы образования спаек брюшной полости / И. А. Чекмазов // Эксперим. и клин, гастроэнтерология. — 2002. — № 2. — С. 84-85.
7. Ярема И. В. Технические аспекты видеолапароскопических операций при спаечном процессе брюшной полости / И. В. Ярема, И. Ю. Яковенко, О. Р. Шабловский. // Труды международного хирургического конгресса «Актуальные проблемы современной хирургии». — М., 2003. — С. 70-70.

ВПЛИВ ВІДКРИТОГО КВЧ ОПРОМІНЕННЯ ЧЕРЕВНОЇ ПОРОЖНИНИ НА АКТИВНІСТЬ СПАЙКОВОГО ПРОЦЕСУ ПРИ ПЕРИТОНІТІ

А. Н. Гамідов

Резюме. Проведені експериментальні дослідження на 45 щурах з модельованим гнійним перитонітом. В ході досліджень встановлено, що на фоні традиційно призначаємої терапії перитоніту застосування ВВЧ опромінення черевної порожнини дозволяє досягти стабілізації показників ліпідного обміну і згортуючої системи крові, знизити інтенсивність процесів ПОЛ, а також системної запальної реакції. Встановлено, що на фоні проведення вказаного комплексного лікування активність адгезивного процеса знижується в 5,4 рази у порівнянні з тваринами, що отримували лише традиційне лікування. Встановлені патогенетичні аспекти утворення злукового процесу свідчать, що комплексну терапію перитоніта доцільно доповнювати відкритим ВВЧ опроміненням.

Коючові слова: *перитноіт, спайковий процес, КВЧ-опромінення, експеримент.*

THE INFLUENCE OF OPEN EHF IRRADIATION OF THE ABDOMINAL CAVITY ON THE ACTIVITY OF ADHESIONS IN PERITONITIS

A. N. Gamidov

Purpose. Experimental substantiation of the system of preventive measures of adhesions in peritonitis.

Material and methods. The experiments were carried out on 45 male Wistar rats with initial body weight of 180-200 g, maintenance and care of the animals comply to International principles of the European Convention for the protection of vertebrate animals.

Peritonitis was modeled in the following way: 20% fecal mixture was injected in the abdominal cavity estimated 0.5 ml/kg of animal bodyweight through the puncture of the abdominal wall, after 20-24 hours, the abdominal cavity was sanitized. In the control period (1, 3, 5 days) relaparotomy was performed, evaluated the activity of adhesions, collected the material for research. All interventions were performed under intravenous thiopental sodium anesthesia (0.04 g/kg).

In the postoperative period, all surviving animals underwent antibacterial (intramuscular injection of gentamicin solution 2 times a day estimated 0.8 mg/kg body weight), fluid therapy (subcutaneous injection of 5% glucose and 0.89% sodium chloride solution estimated 50 ml / kg body weight).

All animals were divided into three groups of 15 animals each:

Group 1 consisted of animals who undergone simulating surgery - laparotomy, relaparotomy in the study follow-up period;

Group 2 – rats, in whom peritonitis was modeled with the study of the severity of adhesions, the severity of metabolic disorders, structural changes in tissues, as well as mortality within 24 hours.

Group 3 consisted of rats that after relaparotomy and sanation of abdominal cavity was performed open extremely high frequency (EHF) irradiation as follows: λ 5.6 mm, f 54,7 GHz, W 10 mW, for 30 minutes, the power flux density - 500 μw/cm2 (irradiation elected on the basis of previous studies).

The irradiation was carried out by the generator G4-142, the radiation mode is continuous, output power is 10 mW.

The severity of adhesions in the abdominal cavity was assessed by morphological criteria: 1. no adhesions; 2. single adhesion: localized in any area of the abdominal cavity, causing deformation of the respective bodies without or with a slight narrowing of their lumen; 3. moderately expressed adhesions: adhesions both of single and multiple (including planar) origin with predominantly affection of small intestine, creating numerous deformation of the intestinal tube, and violations of intestine wall, the narrowing of the lumen, above the constriction has a dilation of the small intestine; 4. pronounced adhe-

sions: fully or partially constricted lumen of the small intestine, there are pre-stenotic bowel expansion, possible violations of venous and / or arterial blood flow.

Results and discussion. During experimental studies have established that in the third group of animals on the day after the surgery the total number of exudate averaged (20,00+3,54) ml, which was less than control by 3.2 times ($p<0.05$). Adhesion formation was (1,22+0,62) points that was less than in control group by 73.2 % ($p<0.05$). In 4 cases of adhesions in the abdominal cavity were not detected.

After 3 days after sanation of abdominal cavity the total amount of exudate was (8,11±1,32) ml, compared with the animals of the 2nd group was lower by 56.8 % ($p <0.05$). Adhesions were 0.56 points that was less than the control by 12 times ($p<0.05$). In 3 cases there was no adhesive process. In one case, adhesions were isolated, transparent, avascular, freely divided.

On 5th day after surgery, the total number of exudate in animals of the 3rd group was equal to 3.33±1,18 ml, which was less than in control group on 61,0% ($p<0.05$). The adhesivve process was 0.78 points and was less than in control on 89.2% ($p<0.05$). In 4 cases, the adhesions were not determined.

The study of indicators of blood coagulation in rats showed that animals of the 3rd group had extension of the clotting time of blood and plasma recalcification from 1 day of treatment in 1.6 and 2.1 times, respectively. In the same period there was a decrease in the concentration of fibrinogen on 15.75%, decrease in hematocrit by 1.2 times and a blood viscosity by 1.4 times. The studied parameters were close to control values already by the 3rd day of the experiment.

The study of lipid metabolism showed that in rats of the 3rd group from the 1st day of the study showed a significant decrease in levels of total cholesterol in 1.3 times, triglyceride - 1.7 times and LDL 1.7 times ($p<0.05$) and raising HDL 1.2 times ($p<0.05$), normalization of the studied parameters in the serum was observed on the 3rd day of the experiment.

In rats of the 3rd group on the background of the open EHF irradiation of the abdomen there is a significant reduction of CRP on the 1st day, and by the 3rd day the analyzed indicator in most animals is not defined.

Conclusion. Identified pathogenetic aspects of adhesion formation, show that complex therapy of peritonitis must include measures aimed at correcting disorders of blood coagulation, lipid peroxidation processes, phospholipase activity that, eventually, covers all possible (including molecular) mechanisms regulating the adhesion formation. Experimental studies have shown promising is the use of EHF radiation, which allowed in severe adhesion formation to prevent adhesions in 80% of experiments.

Key words: *peritonitis, adhesions, EHF irradiation, experiment.*

Ю. В. Авдосьев

ГУ «Институт общей и неотложной хирургии им. В. Т. Зайцева НАМНУ», г. Харьков

Харьковская медицинская академия последипломного образования

© Авдосьев Ю. В.

МЕТОДЫ ИНТЕРВЕНЦИОННОЙ РАДИОЛОГИИ В ДИАГНОСТИКЕ И ЛЕЧЕНИИ БОЛЬНЫХ С МЕТАСТАЗАМИ КОЛОРЕКТАЛЬНОГО РАКА В ПЕЧЕНЬ

Резюме. В статье дана оценка результатов ангиографической диагностики и рентгенохирургического лечения 82 больных с метастазами колоректального рака в печень, осложненного у 14 пациентов механической желтухой. Всего выполнено 217 эндоваскулярных и 24 чрескожных чреспеченочных эндобилиарных вмешательств. Полный ответ опухоли на лечение зафиксирован у 6 (8,6 %) пациентов, частичный ответ – у 19 (27,1 %), стабилизация процесса – у 37 (52,9 %), прогрессирование – у 8 (11,4 %). Медиана выживаемости для резектабельных больных составила 32,2 месяца, для нерезектабельных – 16,7 месяца. Умерло в послеоперационном периоде 5 (6,1 %) пациентов.

Ключевые слова: *метастазы колоректального рака в печень, регионарная химиотерапия и химиоэмболизация, резекция печени, комбинированное лечение.*

Введение

В хирургической онкогепатологии к началу XXI века произошли коренные изменения во многих лечебно-диагностических алгоритмах за счет бурного развития новых технологий, внедрения высокоинформативных методов лучевой диагностики, а также малоинвазивных эндоваскулярных, эндоскопических, эндовидеохирургических и эндобилиарных вмешательств [9]. В частности, принципиальные изменения коснулись лечения больных с метастазами колоректального рака (КРР) в печень и связаны как с широким использованием в предоперационном и послеоперационном периодах локорегионарных и внутрисосудистых вмешательств, так и с разработкой разных схем комплексной противоопухолевой терапии у неоперабельных больных, одним из компонентов которой в последние годы является таргетная терапия [8, 14, 18, 21, 38].

Классической методикой лечения данной группы больных, позволяющей добиться длительной выживаемости, является резекция печени с метастазами, а также системная химиотерапия (ХТ), направленная на уничтожение или уменьшение объема патологического процесса в печени, в том числе с целью достижения операбельного состояния [7, 8, 27, 33]. Однако к моменту диагностики заболевания радикальное удаление колоректальных метастазов возможно лишь у 10–25 % больных [20, 36]. Тем не менее, даже после радикальной, казалось бы, резекции печени с метастазами 5-летняя выживаемость варьирует в пределах 37–58 % [8, 17]. Более чем у 80 % больных в течение 5 лет после операции развивается рецидив заболевания, из них повторную резекцию удается выполнить не более чем у 10 % пациентов [11]. Учитывая низкую резектабельность, большинству пациентам показано проведение паллиативного лечения, которое направлено как на улучшение качества жизни, так и на увеличение продолжительности жизни [34].

Для нерезектабельных метастазов КРР в печень стандартом лечения остается системная ХТ в сочетании с биологическими препаратами, угнетающими пролиферацию опухолевых клеток и неоангиогенез (Avastin, Erbitux и др.) [5, 29]. Тем не менее, эффективность системной ХТ у этой группы больных не превышают 20 % даже при использовании комбинаций нескольких препаратов [2, 4, 19, 25]. Попытки найти более эффективные способы терапии метастатического рака печени явились стимулом к разработке локорегионарных вмешательств под ультразвуковым и рентгенологическим контролем, среди которых широкое распространение получили следующие методы лечения: радиочастотная и микроволновая аблация, химиоинфузия в печеночную артерию (ХИПА), стандартная химиоэмболизация печеночной артерии (ХЭПА), масляная химиоэмболизация печеночной артерии (МХЭПА) и радиоэмболизация опухолевых сосудов печени [3, 10, 12, 15, 21, 24, 26, 31, 37, 39].

Цель работы

Перевод нерезектабельных метастазов в резектабельные и улучшение результатов комплексного лечения больных с нерезектабельными метастазами КРР в печень за счет применения рентгенохирургических вмешательств.

Материалы и методы исследований

В исследование включены 82 больных с синхронными (14) и метахронными (68) метастазами КРР в печень, которым было выполнено 217 эндоваскулярных и 24 антеградных эндобилиарных вмешательств с 2003 по 2014 год. Мужчин было 47 (57,3 %), женщин – 35 (42,7 %) в возрасте от 38 до 79 лет. Первичная опухоль была ранее удалена у 66 (80,5 %) пациентов, резекция печени по поводу колоректальных метастазов ранее была выполнена у 3 (3,7 %) больных. У 63 (76,8 %) больных перед эндоваскулярным лечением было проведено от 4 до 12 курсов системной ХТ. С метастазами КРР в печень поступили в стационар 14 (17,1 %) больных с клиникой обтурационной желтухи и 10 (12,2 %) пациентов госпитализированы с клиникой острого кишечного кровотечения. У 2 (2,4 %) больных при поступлении отмечено кровохарканье. Метахронные метастазы в печень были выявлены через 2–13 месяцев после удаления первичной опухоли.

По результатам КТ и УЗИ изучены характеристики метастатических очагов. Изолированное поражение правой доли печени выявлено у 54 (65,9 %) больных, левой доли печени – у 5 (6,1 %), обеих долей печени – у 23 (28,1 %). Изолированные солитарные метастазы в печени выявлены у 8 (9,8 %) пациентов, единичные метастазы – у 23 (28,1 %), множественные метастазы – у 51 (62,2 %). Размеры метастазов варьировали от 1,8 до 12,3 см в диаметре. Объём опухоли занимал от 16 до 75 % ткани печени. Инвазия опухоли в правую ветвь воротной вены выявлена у 7 (8,5 %) пациентов, в левую ветвь воротной вены – у 2 (2,4 %) больных. Распределение больных по объёму поражения печени согласно классификации L. Gennari и соавт. (1984) [30] представлено в табл. 1.

Таблица 1

Распределение больных с метастазами КРР в печень по классификации L. Gennari и соавт. (1984)

Стадия		Число больных	
		абс.	%
I	H_1s	8	9,8
II	H_2s; H_1m,b	26	31,7
III	H_2m,b; H_3s,m,b,l	39	47,6
IV	H_3s,m,b,l, A	9	11,0
Итого		82	100

У 51 (62,2 %) больного с множественными метастазами в обе доли печени, объемом поражения печени более 70 % и инвазией в воротную вену опухоль была первично нерезектабельной. У 23 (28,1 %) пациентов опухоль печени была первично резектабельной и у 8 (9,8 %) — условно резектабельной (объем пораженной печени составлял более 60 %). После проведенной предоперационной ХИПА или ХЭПА с оксалиплатином с целью уменьшения опухоли в размерах эти 8 больных были оперированы. Количество предоперационных эндоваскулярных процедур зависело от ответа опухоли на химиотерапию (в среднем — 2 курса). Резекцию печени выполняли через 2–5 недель после завершающего курса предоперационной внутриартериальной химиоинфузии или ХЭПА.

Операции на печени выполнены у 19 (23,2 %) больных, из них у 4 пациентов с механической желтухой после предварительно выполненного наружного чрескожного чреспеченочного холангиодренирования (ЧЧХД) (у 2 в сочетании с ХИПА). У 4 (4,9 %) пациентов с синхронными метастазами КРР в печень были выполнены симультанные операции – резекция толстой кишки и резекция печени. Всего было выполнено 23 резекции печени различного объема (табл. 2).

Таблица 2

Виды операций на печени

Вид операции	Число операций	
	абс.	%
Правосторонняя гемигепатэктомия	10	43,5
Правосторонняя гемигепатэктомия с резекцией гепатикохоледоха	1	4,3
Левосторонняя гемигепатэктомия	4	17,4
Холецистэктомия в сочетании с резекцией V и IVb сегментов печени и резекцией гепатикохоледоха	1	4,3
Атипичная резекция сегментов печени с метастазами	3	13,1
Симультанная атипичная резекция сегментов печени с метастазами в сочетании с операцией на толстой кишке	4	17,4
Итого	23	100

При нерезектабельных метастазах КРР в печень осуществляли лечебную ХЭПА с использованием оксалиплатина (у 39 больных) или иринотекана (у 12 больных) в сочетании с микросферами из PVA с интервалами между курсами в 3–4 недели. Лечебную ХЭПА проводили до полного или частичного ответа опухоли на химиопрепарат, а также и при стабилизации процесса. При прогрессировании поражения печени и появлении внепеченочных метастазов больных переводили на системную ХТ (схемы FOLFOX, FOLFIRI и др.).

Эндоваскулярные вмешательства по стандартной методике выполнили у 71 (86,6 %) пациента [3]. Из бедренного артериального доступа по Сельдингеру выполняли катетеризацию печеночных артерий с последующим проведением диагностической ангиографии, оценкой артериальной анатомии печени, локализации и количества питающих опухоль сосудов, объема поражения печени, состояния системы воротной вены. При ангиографии сосудов печени в большинстве случаев визуализировалась гиповаскулярная центральная зона

опухолевого узла и гиперваскулярная зона – по периферии узла (рис. 1).

Для проведения лечебной ХИПА или ХЭПА выполняли суперселективную катетеризацию долевых (21,4 %) или сегментарных печеночных артерий (64,2 %), а также коллатеральных путей перетоков к опухоли (14,4 %). При этом у 29 больных катетеризация сегментарных печеночных артерий и коллатеральных путей перетоков к опухоли была осуществлена при помощи микрокатетеров. У 36 больных ХЭПА выполняли следующим образом: сначала в артерии опухоли медленно вводили раствор одного из цитостатиков, после чего регионарную ХИПА дополняли механической окклюзией целевого сосуда микросферами из PVA. У 6 больных для ХЭПА вводили раствор, состоящий из микросфер DC Bead, нагруженных иринотеканом. В зависимости от распространенности опухолевого процесса, сосудистой анатомии печени и клинического течения заболевания больным выполнено от 1 до 6 курсов ХЭПА.

Для проведения предоперационной (1–2 курса) ХИПА у 6 больных выполняли катетеризацию собственной печеночной артерии с длительным введением химиопрепаратов с помощью дозатора лекарственных средств. Использовали те же дозы и сроки введения, что и для системной химиотерапии. Предпочтение отдавали схемам с оксалиплатином FOLFOX или XELOX.

У 23 (28,1 %) больных с билобарным поражением выполняли комбинированное эндоваскулярное вмешательство – ХЭПА (опухолевых сосудов) одной доли в сочетании с ХИПА другой доли.

У 10 больных с синхронными метастазами КРР в печень, осложненного кишечным кровотечением, с целью гемостаза и воздействия на первичный очаг выполнена химиоэмболизация опухолевых сосудов (сегментарных ветвей верхней прямокишечной и сигмовидной артерий). Еще у 2 больных с метахронными метастазами КРР как в печень, так и в легкие, осложненного кровохарканьем, с целью гемостаза была выполнена эмболизация бронхиальных артерий.

Всего у 71 больного с метастазами КРР в печень было выполнено 180 эндоваскулярных вмешательств на артериях печени и 37 вмешательств на артериях других бассейнов (кишечных, бронхиальных, внутренних подвздошных). Противопоказаниями к эндоваскулярным вмешательствам считали тотальный тромбоз воротной вены, а также объем поражения печени более 75 %.

У 14 (17,1 %) пациентов с метастазами КРР в печень, которые поступили в стационар с клиникой обтурационной желтухи опухолевого генеза, выполнено 16 наружных ЧЧХД. Оперированы на печени 4 больных с резектабельными метастазами после ЧЧХД, из них у 3 была выполнена предоперационная ХЭПА. В последующем у 8 нерезектабельных больных проводились повторные наружные эндобилиарные вмешательства и у всех 14 пациентов – системная ХТ (табл. 3).

Рис. 1. Селективные артериогепатикограммы больного С., 65 лет с метастазами колоректального рака в S_5 и S_7 печени: а) артериальная фаза; б) паренхиматозная фаза. Определяются 2 гиперваскулярных узла (стрелки)

Таблица 3

Характер антеградных эндобилиарных вмешательств (n=14)

Характер вмешательств	Первичные (n=14)	Повторные (n=8)
Наружное ЧЧХД	7	—
Наружно-внутреннее ЧЧХД	5	2
Наружное раздельное ЧЧХД	4	—
Стентирование холедоха	—	3
Замена холангиодренажа	—	3
Всего	16	8

Результаты каждого курса внутриартериального лечения оценивали через 4 недели после эндоваскулярной процедуры при УЗИ, КТ или МРТ с контрастированием. УЗИ выполняли перед каждой процедурой. КТ или МРТ применяли через 1 месяц после ХЭПА каждому больному, что позволяло оценить ответ опухоли на лечение, а также при подозрении на генерализацию процесса. Оценка ответа опухоли на лечение проводилось в соответствии с критериями RECIST для солидных опухолей [32]. Среднее время наблюдения за больными составило (19,7±7,6) месяцев (от 2 месяцев до 4 лет и 8 месяцев). Выживаемость больных в отдаленном периоде оценивалась по методу Каплана–Майера.

Результаты исследований и их обсуждение

Выбор метода лечения пациентов с метастазами КРР в печень основан на учете клинических данных: функциональных резервов печени, числе и локализации опухолевых очагов, состояния пациента. В условиях существования множества вариантов, в том числе и комбинированной терапии, выбор соответствующего метода лечения нередко зависит от общего состояния больного, технологических возможностей клиники и клинического опыта врачей [18, 24, 33].

Низкий показатель резектабельности (не более 25 %) метастазов КРР в печень обусловливает необходимость разработки консервативных методов лечения, основанных как на применении новых противоопухолевых препаратов, так и на совершенствовании способов их введения [15, 25, 34]. Регионарное введение цитостатиков имеет преимущества за счет целенаправленного и более длительного воздействия на опухолевые узлы [3].

С внедрением в клиническую практику новых эффективных при КРР цитостатиков (оксалиплатин, иринотекан, бевацизумаб) появилась возможность улучшить результаты регионарной ХТ изолированного метастатического поражения печени [3, 15, 16, 30]. Первый опыт применения оксалиплатина для ХИПА свидетельствует о безопасности метода и увеличении частоты полного и частичного ответа на химиотерапию до 59 % [16].

ХИПА с использованием иринотекана показала увеличение частоты положительного ответа на лечение до 40 % [30]. Создание микросфер для эмболизации, состоящих из полимеров, способных накапливать внутри себя большие объемы цитостатиков, явилось новым этапом развития технологий химиоэмболизации и первой практической реализацией методики фармакологически контролируемой ХЭПА [28]. Одним из основных достоинств ХЭПА микросферами с иринотеканом является длительное высвобождение цитостатика с поверхности микросфер (период полувыведения препарата из печени составляет от 6 до 72 суток) на фоне ишемии, что обеспечивает пролонгированное воздействие химиопрепарата на клетки опухоли. Насыщение микросфер иринотеканом выполняли непосредственно перед их введением в опухолевые сосуды печени.

При метастазах КРР в печень приоритетное введение химиопрепаратов в ветви собственной печеночной артерии обусловлено тем, что кровоснабжение метастатических опухолей более 3 мм в диаметре на 95 % осуществляется из артериального бассейна [23, 24, 35]. Следовательно, оценка особенностей кровоснабжения метастазов КРР в печени, безусловно, необходима для выбора эндоваскулярного лечения. Поскольку эти метастазы по данным ангиографии были представлены в виде гиперваскулярных очаговых образований, то методом выбора эндоваскулярного лечения у этих больных была химиоэмболизация опухолевых сосудов печени (ветвей правой или левой печеночных артерий).

У всех больных после выполнения ХЭПА отмечали различной степени выраженности постэмболизационный синдром (боли в правом подреберье, повышение температуры тела до 37-38° С, тошнота, рвота). У большинства больных данный синдром был слабовыраженным и купировался в первые 2–3 суток после эндоваскулярного вмешательства медикаментозно.

Осложнения, связанные с суперселективной катетеризацией печеночных артерий и последующим введением цитостатиков, наблюдали у 10 больных с метастазами КРР в печень (5,6 % от общего числа эндоваскулярных процедур на печеночных артериях). Среди них: спазм сегментарных ветвей печеночной артерии – у 7, диссекция общей печеночной артерии с последующей ее окклюзией – у 1, острый холецистит – у 2. У этих пациентов наблюдали выраженный постэмболизационный синдром, что требовало назначения наркотических анальгетиков, введения противорвотных и антигистаминных препаратов, а также длительного проведения дезинтоксикационной терапии.

Одна пациентка умерла после первого курса ХЭПА. Причина смерти – острое нарушение мозгового кровообращения.

Эффективность 1–2 курсов внутриартериального лечения оценена у 70 больных. Субъективное улучшение самочувствия отметили 59 (84,3 %) пациентов. В соответствии с критериями RECIST по данным УЗИ и КТ общий клинический успех достигнут у 62 (88,6 %) пациентов. Среди них полное исчезновение метастазов в печени отмечено у 6 (8,6 %) пациентов (размеры метастазов были меньше 2,5 см в диаметре); уменьшение размеров опухоли на 20-35 % отмечено у 19 (27,1 %) пациентов, стабилизация процесса – у 37 (52,9 %) больных.

Прогрессирование процесса после первого курса ХЭПА отмечено у 8 (11,4 %) больных. Среди них внутрипеченочное прогрессирование заболевания отмечено у 5 (7,6 %) больных, внепеченочное метастазирование в легкие отмечено еще у 3 (4,6 %) пациентов. При этом внутрипеченочная диссеминация не являлась противопоказанием для прекращения внутриартериального лечения.

В настоящее время резекция печени является основным методом лечения больных с метастазами КРР в печень. Тем не менее, несмотря на значительное совершенствование операционной техники и появление новых технологий в хирургии печени, основной причиной неудовлетворительных результатов хирургического лечения этой группы больных является рецидив заболевания в оставшейся паренхиме печени [1, 8]. Так, среди наших 19 пациентов, перенесших радикальную операцию на печени и не умерших в раннем послеоперационном периоде, у 6 (31,6 %) больных прогрессирование заболевания в отдаленном периоде (спустя 3–17 месяцев после операции) связано с появлением новых метастазов в оставшейся печени. Методом выбора лечения у этих больных была ХЭПА (рис. 2).

Неоадьювантная регионарная химиотерапия и ХЭПА с использованием современных цитостатиков позволяет в ряде наблюдений перевести нерезектабельное поражение печени в резектабельное [22]. Основными задачами такого лечения являются уменьшение размеров опухоли, уменьшение риска диссеминации опухоли во время резекции, противоопухолевое воздействие на имеющиеся микрометастазы в печени и лимфоузлах в воротах печени с целью подавления из дальнейшего роста, что также должно улучшить отдаленные результаты лечения этой группы больных [3, 6, 7, 12]. В нашем исследовании у 8 пациентов с объемом поражения правой доли печени более 60 % после 2 курсов ХЭПА оксалиплатином размеры опухоли уменьшились в среднем на 20 %, что позволило выполнить у них резекцию печени с метастазами. Это, в свою очередь, привело к существенному увеличению выживаемости данной группы больных. В целом, резектабельность метастазов в печени увеличилась с 18,3 до 28,1 %.

У всех 12 больных, которые поступили в стационар с клиникой острого кишечного кровотечения (10) и кровохарканья (2), после про-

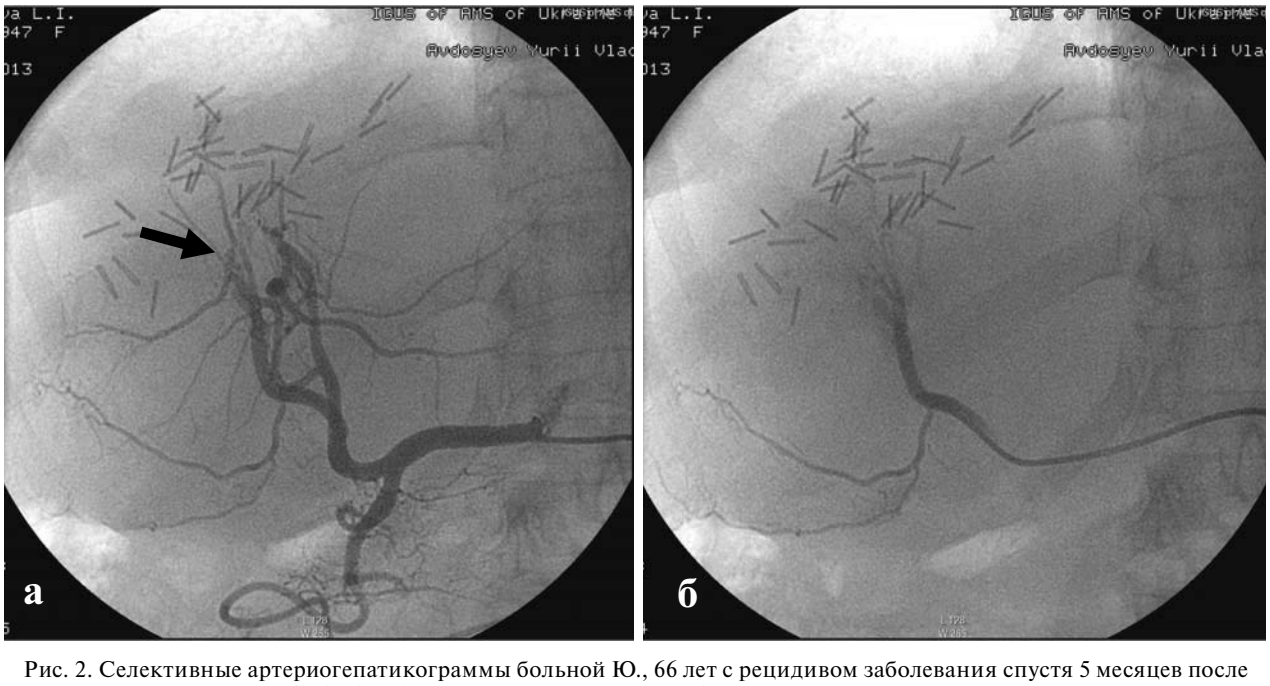

Рис. 2. Селективные артериогепатикограммы больной Ю., 66 лет с рецидивом заболевания спустя 5 месяцев после атипичной резекции S_2, S_3, S_4 и S_8 сегментов печени: а) до ХЭПА: определяется гиперваскулярный метастаз в S_5 сегменте печени (стрелка); б) после ХЭПА – опухолевые сосуды не контрастируются

веденного первым этапом эндоваскулярного лечения (эмболизации кровоточащих артерий, ХЭПА) достигнут стойкий гемостаз. Вторым этапом 10 больных с синхронными метастазами КРР в печень были оперированы, из них у 6 выполнена резекция кишки с первичной опухолью и у 4 выполнены симультанные операции на кишке в сочетании с атипичной резекцией сегментов печени с метастазами. В последующем все больные получали системную ХТ по схемам FOLFOX, FOLFIRI.

У 14 больных с метахронными метастазами КРР в печень, поступивших в стационар с клиникой обтурационной желтухи, уровень билирубина составил в среднем (245,6±34,2) ммоль/л, что являлось противопоказанием для проведения системно или регионарной ХТ. У этих больных с целью купирования билиарной гипертензии первым этапом были выполнены разные виды наружного ЧЧХД. Из них в последующем у 2 больных наружное ЧЧХД было переведено в наружно-внутреннее ЧЧХД, у 3 пациентов после первичного наружно-внутреннего ЧЧХД было выполнено стентирование холедоха и еще у 2 больных произведена замена холангиодренажа (табл. 3). Уровень билирубина в сроки от 3 недель до 1,5 месяцев снизился в среднем до (67,3±24,1) ммоль/л, что позволило у 4 пациентов с резектабельными метастазами выполнить полостные операции на печени, из них у 3 с предоперационной ХЭПА. Медиана выживаемости составила 8 месяцев.

В целом, после операций на печени в раннем послеоперационном периоде из 23 пациентов умерло 4 (17,4 %) больных, из них 2 с предварительно выполненным ЧЧХД. Причина смерти – острая печеночная недостаточность.

Для оценки эффективности предоперационной регионарной химиотерапии в последние годы используется как обычное морфологическое исследование удаленных метастазов с определением лечебного патоморфоза опухолевых клеток, так и иммуногистохимическое исследование (K-ras мутация) удаленной первичной опухоли и метастазов для определения чувствительности к различным химиопрепаратам, в том числе и таргетным [12]. При отсутствии мутации и лечебного патоморфоза в опухоли для проведения адьювантной регионарной и системной химиотерапии показана замена химиопрепарата.

Отдаленные результаты прослежены у 19 больных, перенесших резекцию печени в сроки от 4 до 56 месяцев. У 6 больных в разные сроки (от 3 до 17 месяцев) после операции отмечено появлением новых метастазов в оставшейся печени, что потребовало возобновления регионарной ХЭПА с применением иринотекана. У 2 больных диагностированы внепеченочные метастазы в регионарные лимфоузлы. Этим пациентам проводили системную ХТ с иринотеканом (схемы FOLFIRI). Умерло в разные сроки после операции (от 21 месяца до 4 лет и 8 месяцев) 9 больных. Из них больше 2 лет прожили 8 пациентов, больше 3 лет – 4 пациента, больше 4 лет – 2 больных. В настоящий момент живы 10 пациентов, из них двое, оперированных более 3 лет назад (соответственно 4 года и 5 месяцев, 3 года и 8 месяцев). Медиана выживаемости оперированных больных при комбинированном лечении составила 32,3 месяца.

Отдаленные результаты внутриартериального лечения в сроки от 4 месяцев до 3 лет прослежены у 44 пациентов с нерезектабельными метастазами КРР в печень. Медиана выживаемости этой группы больных составила 16,7 месяца. Прогрессирование опухолевого процесса в отдаленном периоде за счет увеличения в размерах имеющихся метастазов в печени после нескольких курсов ХЭПА у 18 (40,9 %) больных было связано с появлением паразитных и коллатеральных путей перетоков к опухоли, потребовавшее химиоэмболизации этих артерий, нередко при помощи микрокатетерной техники катетеризации (рис. 3).

Появление новых метастазов в печени при наличии старых очагов у 17 (38,6 %) не являлось противопоказанием для продолжения внутриартериального лечения. При развитии прогрессирования опухолевого поражения в пределах одного органа (печени) меняли схему регионарной химиотерапии – предпочтение отдавали схемам с иринотеканом и бевацизумабом. Увеличение в размерах имеющихся очагов в печени и появление внепеченочных метастазов у 9 (20,5 %) больных служило показанием к проведению системной химиотерапии.

В целом, отдаленные результаты комплексного рентгенохирургического лечения больных с метастазами КРР в печень, включая эндоваскулярные и эндобилиарные вмешательства, изучены у 65 больных. О 12 пациентах (у 4 после 1 курса ХЭПА и у 8 больных после ЧЧХД) сведений нет.

В течение первого года после комбинированного лечения (в сроки от 3 до 12 месяцев) умерло 12 (18,5 %) пациентов с нерезектабельными метастазами КРР в печень, из них 7 больных, поступивших в стационар с клиникой механической желтухи. Больше года прожило 53 (81,5 %) пациента, больше 2 лет – 42 (64,6 %), больше 3 лет – 12 (18,5 %). 4 – летний рубеж преодолели 3 (4,6 %) больных, из них в настоящее время жива одна пациентка на протяжении 4 лет и 5 месяцев.

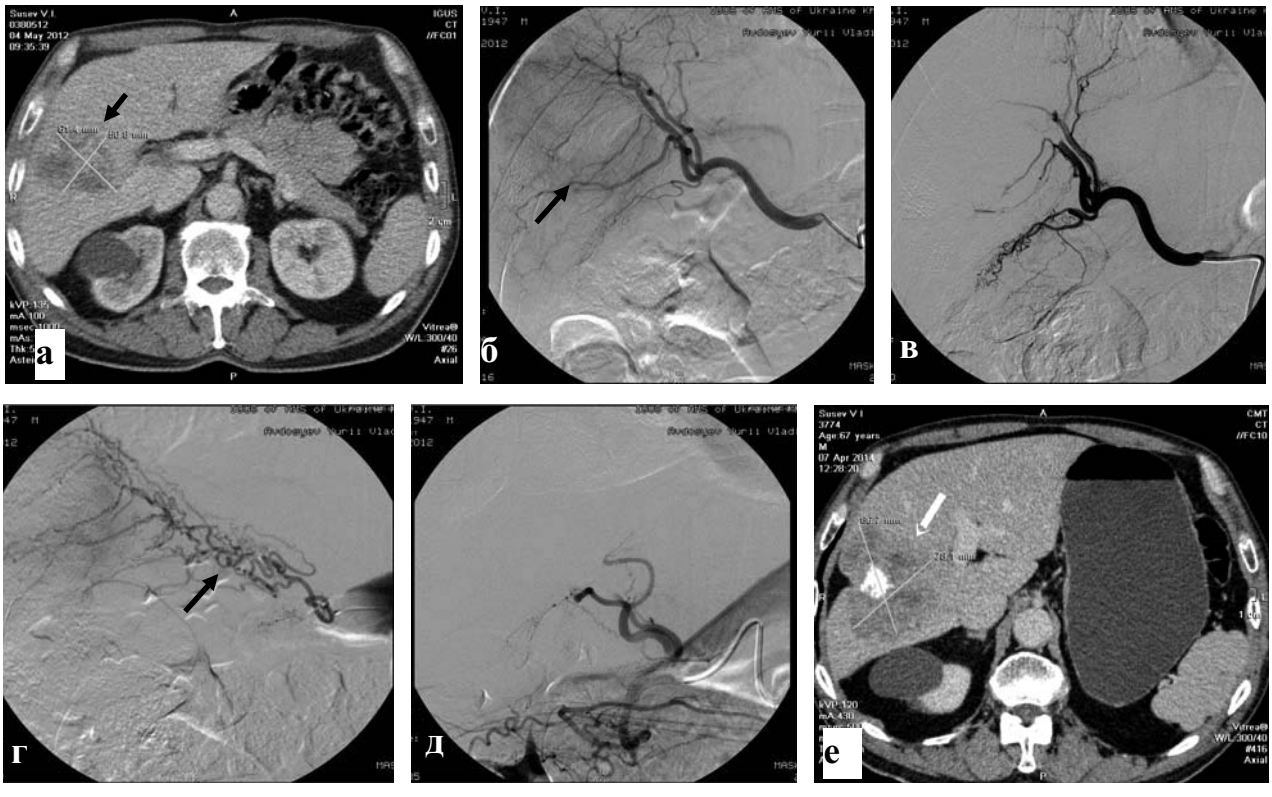

Рис. 3. КТ и артериогепатикограммы больного С., 65 лет с метастазами КРР в S_5 и S_7 сегменты печени до и спустя 2 года после ХЭПА: а) исходная КТ; б) исходная ангиограмма печени – визуализируются 2 гиперваскулярных метастаза (стрелка); в) ангиограмма после ХЭПА – опухолевые сосуды не визуализируются; г) ангиограмма спустя год после первых 2 курсов ХЭПА – определяется сеть коллатеральных сосудов к опухолевому узлу (стрелка); д) после химиоэмболизации путей перетоков – опухолевый очаг не визуализируется; е) контрольная КТ спустя 2 года после 6 курсов ХЭПА – отмечается незначительное увеличение опухоли в размерах (стрелка). Больной жив и продолжает получать регионарную химиотерапию

В зависимости от числа курсов (1–6) эндоваскулярного лечения и проведенного комплексного хирургического лечения медиана выживаемости среди больных с метастазами КРР в печень после одного курса составила 11 месяцев, после 2 курсов – 18 месяцев; после 3 курсов – 25 месяцев. В целом, медиана выживаемости для всех больных составила 17 месяцев. К настоящему времени живы 32 больных, которые находятся под наблюдением 4–56 месяцев.

Выводы

1. Комбинированное лечение пациентов с метастазами КРР в печень, включающее резекцию печени на фоне предоперационной регионарной химиотерапии, позволяет достичь высоких показателей выживаемости (медиана 32,3 месяца).

2. Применение нескольких курсов оксаливлатина и иринотекана для ХЭПА у нерезектабельных больных повышает эффективность лечения и позволяет выполнить резекцию печени у 9,8 % наблюдений первично нерезектабельного поражения печени.

3. У больных с метастазами КРР в печень, осложненного механической желтухой, выполнение первым этапом лечения наружных чрескожных чреспеченочных эндобилиарных вмешательств с целью купирования билиарной гипертензии позволяет не только провести в последующем системную или регионарную ХТ, но и выполнить, при резектабельности процесса, резекцию печени с метастазами, что, в свою очередь, увеличивает продолжительности жизни этой группы больных.

ЛИТЕРАТУРА

1. Вишневский В. А. Операции на печени: руководство для хирургов / В. А. Вишневский, В. А. Кубышкин, А. В. Чжао, Р. З. Икрамов. – М.: Практическая медицина, 2003. – 164 с.
2. Выбор метода химиоэмболизации печеночной артерии при первичном и метастатическом раке печени / А. А. Серегин, А. И. Зайцев, Е. Г. Шарабрин [и др.] // Анналы хирургической гепатологии. – 2013. – Т. 18, № 4. – С. 27 – 35.
3. Гранов А. М. Интервенционная радиология в онкологии (пути развития и технологии): Научно-практическое издание / А. М. Гранов, М. И. Давыдов. – СПб.: Фолиант, 2013. – 560 с.
4. Захарченко А. А. Варианты комбинированного лечения больных с метастазами колоректального рака в печень / А. А. Захарченко, Л. А. Кочетова // Казанский медицинский журнал. – 2009. – № 90 (2). – С. 251 – 254.
5. Комов Д. В. Лекарственное лечение первичного и метастатического рака печени / Д. В. Комов, Е. В. Рощин, И. Б. Гуртовая. – М.: Триада-Х., 2002. – 136 с.
6. Мамонтов К. Г. Обширные резекции печени с предоперационной регионарной химиотерапией по поводу метастазов колоректального рака / К. Г. Мамонтов, А. Г. Котельников, А. А. Пономаренко, С. А. Лазарев // Анналы хирургии. – 2012. – № 3 – С. 42 – 48.
7. Обширные резекции печени с предоперационной регионарной химиотерапией по поводу метастазов колоректального рака / К. Г. Мамонтов, А. Г. Котельников, А. А. Пономаренко, С. А. Лазарев // Анналы хирургии. – 2012. – № 3. – С. 42 – 48.
8. Патютко Ю. И. Хирургическое лечение злокачественных опухолей печени / Ю. И. Патютко. – М.: Практическая медицина, 2005. – 234 с.
9. Радиология 2000. Лучевая диагностика и лучевая терапия на пороге третьего тысячелетия / Сборник трудов МОРАГ ЭКСПО. – М., 2000. – 754 с.
10. Радиочастотная термоаблация опухолей печени / Б. И. Долгушин, Ю. И. Патютко, В. Н. Шолохов, В. Ю. Косырев / Под ред. М. И. Давыдова. – М.: Практическая медицина. 2007. – 248 с.
11. Результаты повторных операций на печени по поводу злокачественных новообразований / Ю. И. Патютко, А. Л. Пылёв, А. А. Иванов [и др.] // Хирургия. – 2012. – № 10. – С. 14 – 20.
12. Рентгенэндоваскулярные вмешательства в комбинированном лечении больных с метастазами колоректального рака в печени / С. А. Алентьев, И. И. Дзидзава, С. Я. Ивануса [и др.] // Анналы хирургической гепатологии. – 2013. – Т.18, № 4. – С. 17 – 26.
13. Тащиев Р. К. Первичный и метастатический рак печени: Учебное пособие / Р. К. Тащиев. – Донецк: Издатель Заславский А.Ю., 2008. – 336 с.
14. Хирургическое лечение больных с метастазами колоректального рака в печень с применением химиотерапии / С. А. Алентьев, Б. Н. Котив, И. И. Дзидзава [и др.] // Анналы хирургической гепатологии. – 2010. – Т. 15, № 4. – С. 9 – 17.
15. Adam A. Interventional radiology in the treatment of hepatic metastases / A. Adam // Cancer Treat. Rev. – 2002. – Vol. 28 (2). – P. 93 – 99.
16. Alberts S. R. Oxaliplatin, fluorouracil and leucovorin for patients with liver-only metastases from colorectal cancer: A North Central Cancer Treatment Group Phase II Study / S. R. Alberts, W. L. Horvath, W. C. Sternfeld // J. Clin. Oncol. – 2005. – Vol. 23 (36). – P. 9243 – 9249.
17. Boyle P. Cancer incidence and mortality in Europe, 2004 / P. Boyle, J. Ferlay // Ann. Oncology. – 2005. – Vol. 16 (3). – P. 481 – 488.
18. Combination of surgery and chemotherapy and the role of targeted agents in the treatment of patients with colorectal liver metastases: recommendations from an expert panel / B. Nordlinger, E. Van Cutsem, T. Gruenberger [et al.] // Ann. Oncol. – 2009. – Vol. 20, № 6. – P. 985 – 992.
19. Cetuximab monotherapy and Cetuximab plus Irinotecan in Irinotecan-refractory metastasic colorectal cancer / C. Cunningham, Y. Humblet, S. Siena [et al.] // N. Engl. J. Med. – 2008. – Vol. 351. – P. 337 – 345.
20. Choti M. A. Surgical resection of hepatic metastases / M. A. Choti / In: Geschwind J. F., Soulen M. C., eds. Interventional Oncology: Principles and Practice. – New York, NY: Cambridge University Press, 2008. – P. 243 – 248.
21. De Baere T. Arterial therapies of colorectal cancer metastases to the liver / T. De Baere, F. Deschamps // Abdominal Imaging. – 2011. – Vol. 36 (6). – P. 661 – 670.
22. Ducreux M. Hepatic arterial oxaliplatin infusion plus intravenous chemotherapy in colorectal cancer with inoperable hepatic metastases: a trial of the Gastrointestinal Group of the Federation Nationale des Centres de Lutte Contre le Cancer / M. Ducreux, M. Ychou, A. Laplance // L. Clin. Oncol. – 2005. – Vol. 23 (22). – P. 4881 – 4887.
23. Folkman J. The role of angiogenesis in tumor growth / J. Folkman // Semin. Cancer Biol. – 1992. – № 3. – P. 65 – 71.
24. Gadaleta C. D. Trans-arterial chemoembolization as a therapy for liver tumors: New clinical developments and suggestions for combination with angiogenesis inhibitors / C. D. Gadaleta, G. Ranieri // Crit. Rev. Oncol. Hematol. – 2011. – Vol. 80 (1). – P. 40 – 53.
25. Gorbunova V. A. Conservative treatment of primary and metastatic liver cancer / V. A. Gorbunova. – Moscow: Medical Information Agency, 2013. – 287 p.
26. Hepatic arterial embolization and chemoembolization in the management of patients with large-volume liver metastases / P. P. Kamat, S. Gupta, J. E. Ensor [et al.] // Cardiovasc. Intervent. Radiol. – 2008. – Vol. 31, № 2. – P. 299 – 307.
27. Importance of histological tumor response assessment in predicting the outcome in patients with colorectal liver metastases treated with neoadjuvant chemotherapy followed by liver surgery / L. Rubbia-Brandt, E. Giostra, C. Brezault [et al.] // Ann. Oncol. – 2007. – Vol. 18 (2). – P. 299 – 304.
28. Liapi E. Transcatheter arterial chemoembolization for liver cancer: Is it time to distinguish conventional from drug-eluting chemoembolization? / E. Liapi, J. F. Geschwind // Cardiovasc. Intervent. Radiol. – 2011. – Vol. 34 (1). – P. 37 – 49.
29. Ma W. W. Medical management of colorectal liver metastases / W. W. Ma, W. A. Messersmith / In: Geschwind J. F., Soulen M. C., eds. Interventional Oncology: Principles and Practice. – New York: Cambridge University Press, 2008. – P. 222 – 242.
30. Melichar B. Regional administration of irinotecan in combination with 5-fluorouracil and leucovorin in patients with colorectal cancer liver metastases – a pilot experience // B. Melichar, J. Dvorak, P. Jandik // Hepatogastroenterology. – 2001. – Vol. 48 (42). – P. 1721 – 1726.
31. Microwave ablation of hepatic malignancy / M. G. Lubner, Ch. L. Brace, T. J. Ziemlewicz [et al.] // Seminars in Interventional Radiology. – 2013. – Vol. 30, № 1. – P. 56 – 66.
32. New guidelines to evaluate the response in solid tumors: European Organization for Research and Treatment of Cancer, National Cancer Institute of the United States, National Cancer Institute of Canada / P. Therasse, S. G. Arbuck, E. A. Eisenhauer [et al.] // J. Natl. Cancer Inst. – 2009. – Vol. 92. – P. 205 – 216.

33. Nordlinger B. Perioperative chemotherapy with FOLFOX 4 and surgery versus surgery alone for resectable liver metastases from colorectal cancer (EORTC Intergroup trial 40983): a randomized controlled trial / B. Nordlinger, H. Sorbye, B. Glimelius // Lancet. – 2008. – Vol. 371 (22). – P. 1007 – 1016.
34. Palliative treatment of unresectable metastatic colorectal cancer / L. Fornaro, G. Masi, F. Loupakis [et al.] // Expert Opin. Pharmacotherapy. – 2010. – Vol. 11. – P. 63 – 67.
35. Perfusion of colorectal hepatic metastases. Relative distribution of flow from the hepatic artery and portal vein / J. A. Ridge, J. R. Bading, A. S. Gelbard [et al.] // Cancer. – 1987. – № 59. – P. 1547 – 1553.
36. Sasson A. R. Surgical treatment of liver metastases / A. R. Sasson, E. R. Sigurdson // Semin. Oncol. – 2002. – Vol. 29 (2). – P. 107 – 118.
37. Wang D. S. Intra-arterial therapies for metastatic colorectal cancer // D. S. Wang, J. D. Louie, D. Y. Sze // Seminars in Interventional Radiology. – 2013. – Vol. 30, № 1. – P. 12 – 20.
38. Yamamoto A. Locoregional treatment of malignant hepatic tumor with biologic response modifiers / A. Yamamoto, T. Sato // Surg. Oncol. Clin. N. Am. – 2008. – Vol. 17 (4). – P. 935 – 955.
39. Yttrium-90 microsphere radioembolization for the treatment of liver malignancies: a structured meta-analysis / M. A. Vente, M. Wondergem, I. van der Tweel [et al.] // Eur. Radiol. – 2009. – Vol. 19 (4). – P. 951 – 959.

МЕТОДИ ІНТЕРВЕНЦІЙНОЇ РАДІОЛОГІЇ В ДІАГНОСТИЦІ ТА ЛІКУВАННІ ХВОРИХ З МЕТАСТАЗАМИ КОЛОРЕКТАЛЬНОГО РАКУ В ПЕЧІНКУ

Ю. В. Авдос'єв

Резюме. В статті дано оцінку результатів агіографічної діагностики та рентгенхірургічного лікування 82 хворих з метастазами колоректального раку в печінку, що ускладнився у 14 хворих механічною жовтяницею. Усього виконано 217 ендоваскулярних та 24 антеградних ендобіліарних втручань. Повний регрес пухлини на внутрішньоартеріальне лікування отримано у 6 (8,6 %) пацієнтів; частковий регрес – у 19 (27,1 %), стабілізація пухлинного процесу – у 37 (52,9 %), прогресування злоякісного процесу – у 8 (11,4 %). Медіана виживання для резектабельних хворих склала 32,2 місяців, для нерезектабельних – 16,7 місяців. Померло в післяопераційному періоді 5 (6,1 %) пацієнтів.

Ключові слова: *метастази колоректального рака в печінку, регіонарна хіміотерапія та хіміоемболізація, резекція печінки, комбіноване лікування.*

INTERVENTIONAL RADIOLOGY IN DIAGNOSTIC AND TREATMENT OF COLORECTAL LIVER METASTASES

Yu. V. Avdosyev

Summary. An analysis of regional chemotherapy outcomes of combined treatment of 82 patients with colorectal liver metastases complicated by obstructive jaundice in 14 patients was carried out in this article. Totally, 82 patients underwent 217 endovascular procedures and 24 percutaneous transhepatic biliary interventions. Complete response was in 6 (8.6 %) patients, the partial response – in 19 (27.1 %), stabilization – in 37 (52.9 %) and disease progression – in 8 (11.4 %). The live duration medium in patients with resectable colorectal liver metastases composed 32.2 m3onths. The median survival in patients with unresectable colorectal liver metastases was 16.7 months. Postoperative mortality — 6.1 %.

Key words: *colorectal liver metastases, regional chemotherapy and chemoembolization, liver resection, combined treatment.*

О. Г. Котенко,
В. А. Кондратюк,
Д. А. Федоров, А. В. Гриненко,
А. А. Коршак, А. В. Гусев,
А. О. Попов, М. С. Григорян

Национальный институт хирургии и трансплантологии имени А. А. Шалимова НАМН Украины

© Коллектив авторов

ОСОБЕННОСТИ ЭНДОВАСКУЛЯРНОЙ ПОДГОТОВКИ ПАЦИЕНТОВ С КОЛОРЕКТАЛЬНЫМИ МЕТАСТАЗАМИ К РАСШИРЕННОЙ РЕЗЕКЦИИ ПЕЧЕНИ

Резюме. Представлены результаты предоперационной эмболизации воротной вены (ЭВВ) у 86 пациентов с колоректальными метастазами в печень и повышенным риском послеоперационной печеночной недостаточности в связи с малым расчетным остаточным объемом печени (РООП). В зависимости от объема планируемой радикальной резекции печени выполняли правостороннюю ЭВВ (n=51), правостороннюю трисекционную (n=29) и левостороннюю трисекционную ЭВВ (n=6). При сравнении данных первичной и контрольной компьютерных томографий отмечено увеличение РООП с 27,4±8% до 39,0±11%, коэффициент гипертрофии составил (56,2 ± 16) % (11–65 %). Радикальная резекция печени выполнена у 77 (89,5%) исследованных пациентов. Показатели 1- , 3- , и 5-летней выживаемости у пациентов исследуемой группы составили соответственно 71, 46 и 38 %, что сопоставимо с аналогичными показателями у пациентов, которым предоперационную ЭВВ не выполняли.

Ключевые слова: *колоректальные метастазы, резекция печени, эмболизация воротной вены.*

Введение

В настоящее время единственной методикой, позволяющей достигнуть статистически достоверного увеличения продолжительности жизни у больных с колоректальными метастазами в печень, является радикальная резекция печени [3]. Однако в связи с распространенностью опухолевого процесса подобное вмешательство удается выполнить только у 10 % пациентов с впервые выявленным метастатическим поражением печени [4]. Основной причиной отказа в радикальном оперативном вмешательстве является малый расчетный остаточный объем печени (РООП) [1]. Наиболее эффективной методикой расширения диапазона резектабельности таких больных является предоперационная эмболизация воротной вены (ЭВВ), позволяющая достичь компенсаторной гипертрофии РООП за счет эндоваскулярного перекрытия портального кровотока в сегментах печени, планируемых для удаления [5]. Данная методика предложена японскими авторами [6] и в настоящее время широко используется практически во всех мировых центрах хирургической гепатологии. Однако, наряду с работами, показывающими достоверное увеличение выживаемости в группе пациентов, которым в качестве подготовки к радикальной резекции печени выполнена ЭВВ [7], существуют работы, показывающие увеличение в этой группе рецидивов опухоли [2]. Кроме того, применение различными авторами разных эмболизирующих агентов и методик их введения приводит к отсутствию единой методологической базы эндоваскулярной предоперационной подготовки пациентов с метастатическими колоректальными опухолями печени.

Целью работы

Изучение особенностей ЭВВ в комплексе радикального лечения пациентов с колоректальными метастазами в печень и оценка ее влияния на ближайшие и отдаленные результаты хирургического лечения этих пациентов.

Материалы и методы исследований

С 2004 по 2014 год обследованы 86 пациентов с операбельными множественными колоректальными метастазами в печень, у которых радикальная резекция печени была сопряжена с повышенным риском в связи с малым РООП. Предварительно 70 (81,4%) из них выполнена системная химиотерапия (1–5 курсов). В исследуемой группе отмечено небольшое преобладание женщин (46, 53,4 %), средний возраст составил 56 лет.

Всем пациентам планировали резекцию как минимум 4 сегментов печени. Основным показанием к ЭВВ являлось значение РООП, который измеряли по данным компьютерной томографии с контрастным усилением. Пациентам выполняли ЭВВ, если РООП составлял не более 20 % от общего объема неизмененной паренхимы печени (у пациентов без предшествующей химиотерапии) либо не более 30 % общего объема неизмененной паренхимы пе-

чени (у пациентов с предшествующей химиотерапией).

Вмешательство выполняли в условиях рентгеноперационной. Под комбинированным УЗ- и рентгеноскопическим контролем выполняли пункцию ипсилатеральной (71) или контрлатеральной (11) портальной ветви. В 4 случаях применяли экстрапеченочный портальный доступ через селезеночную вену. При выборе места портального доступа руководствовались следующими правилами:

— пункционный канал не должен проходить сквозь очаги опухоли либо в непосредственной близости от них;
— в процессе пункции не должны повреждаться нецелевые крупные сосуды и желчные пути;
— угол пункции портальной ветви должен быть не более 90^0 против направления кровотока;
— пунктированная портальная ветвь не должна быть деформирована опухолью либо извитой.

После проведения катетера в ствол воротной вены выполняли портографию и портоманометрию (рис. 1). Кончик катетера последовательно проводили в целевые сегментарные ветви и выполняли их эмболизацию полиуретановыми эмболами и металлическими спиралями. Конечной точкой считали значительное замедление кровотока в эмболизированной ветви с рефлюксом введенного вручную контрастного вещества в портальную ветвь высшего порядка. После достижения окклюзии всех целевых портальных ветвей выполняли контрольную портоманометрию и портографию (рис. 2), катетер удаляли, в пункционный канал устанавливали эмболизационную спираль.

Функцию печени оценивали на основании показателей общего билирубина, АлАТ, АСаТ, протромбинового времени, общего белка, щелочной фосфатазы. Коэффициент гипертрофии РООП определяли путем сравнения данных КТ, выполненных перед ЭВВ и непосредственно перед хирургическим вмешательством по формуле:

КГ= ((РООП после ЭВВ – РООП первичный)/РООП первичный)×100

Распределение пациентов по объему ЭВВ приведено в таблице.

Таблица

Распределение пациентов основной группы по объему ЭВВ

ЭВВ	Описание	Кол-во пациентов	%
Правосторонняя	5,6,7,8 сегменты	51	59,3
Правосторонняя трисекционная	5,6,7,8 и 4 сегменты	29	33,7
Левосторонняя трисекционная	2,3,4,5,8 сегменты	6	7

Контрольное обследование выполняли через (22 ± 4) дня после ЭВВ непосредственно перед оперативным вмешательством.

Результаты представлены в виде среднего значения ± стандартное отклонение, для сравнения применяли t-критерий Стьюдента. Выживаемость подсчитывали по методу Каплана-Мейера. Статистически значимым полагали значение $P<0,05$.

Результаты исследований и их обсуждение

Технически успешная ЭВВ выполнена у всех пациентов исследуемой группы. У большинства пациентов в течение 2–3 суток после ЭВВ отмечали повышенную температуру, умеренные боли в области печени. Лабораторные показатели перед ЭВВ у всех пациентов были в пределах нормы, на 5 день после вмешательства отмечено статистически достоверное повышение показателей общего билирубина, АлАТ и АсАТ. Изменения показателей общего

Рис. 1. Первичная портография

Рис. 2. Портография после эмболизации правых ветвей воротной вены

белка, щелочной фосфатазы, протромбина не являлись статистически достоверными. Перед хирургическим вмешательством все лабораторные показатели функции печени вернулись к базовым значениям. Отношение РООП к общему объему неизмененной печени увеличилось с (27,4±8) до (39,0±11) %. Таким образом, коэффициент гипертрофии РООП (КГ) составил (56,2 ± 16) % (11–65 %). Согласно волюметрическим подсчетам, у 81 пациента (94,1 %) достигнутый в результате ЭВВ РООП расценен как достаточный для выполнения радикальной резекции печени.

Резекция печени в сроки 20–36 суток после ЭВВ выполнена у 77 пациентов (89,5 %). У 5 (4,2 %) пациентов радикальное вмешательство не выполняли в связи с малым РООП, у 2 (2,3 %) — в связи с прогрессированием опухолевого процесса, у 2 (2,3 %) - в связи с ухудшением общего состояния, не связанного с первичным заболеванием.

Показатели 1-, 3-, и 5-летней выживаемости у пациентов исследуемой группы составили соответственно 71, 46 и 38 %, что сопоставимо с аналогичными показателями у пациентов, которым предоперационную ЭВВ не выполняли.

У всех пациентов основной группы в результате ЭВВ отмечено статистически значимое повышение РООП. Это позволило исключить из группы высокого риска послеоперационной печеночной недостаточности 94,1 % пациентов и выполнить радикальную резекцию печени у 77 (89,5 %) пациентов исследуемой группы. За период исследования в отделе хирургической гепатологии Национального института хирургии и трансплантологии им. А. А. Шалимова выполнено 312 радикальных хирургических вмешательств у пациентов с колоректальными метастазами в печень без применения ЭВВ. Таким образом, в результате внедрения методики ЭВВ у пациентов с колоректальными метастазами в печень удалось расширить диапазон резектабельности на 24,7 %.

При изучении отдаленных результатов оперативного лечения не отмечено существенной разницы безрецидивной и отдаленной 1-, 3- и 5-летней выживаемости у пациентов, которым выполняли ЭВВ и тех пациентов, которым ЭВВ не была показана в связи с достаточным РООП. Таким образом, предоперационная эмболизация воротной вены расширяет возможности радикального лечения и повышает безопасность обширных резекций печени и практически не влияет на отдаленные результаты хирургического лечения у пациентов с колоректальными метастазами в печень.

Выводы

1. Предоперационная эмболизация воротных ветвей удаляемой части печени у пациентов с колоректальными метастазами в печень позволяет увеличить объем остаточной части печени на 56,2 %, что позволило исключить из группы повышенного риска пострезекционной печеночной недостаточности большинство исследованных пациентов и расширить диапазон резектабельности на 24,7 %.

2. Полученные данные свидетельствуют о том, что ЭВВ является необходимым этапом подготовки больных с малым РООП к радивальной резекции печени. Применение современных средств визуализации и эмболизирующих материалов позволят улучшить результаты предоперационной эмболизации ветвей воротной вены и снизить процент осложнений и технических неудач выполнения этого вмешательства.

ЛИТЕРАТУРА

1. Boerma E. J. Research into the results of resection of hilar bile duct cancer / E. J. Boerma // Surgery. — 1990. — Vol. 108. — P. 572–580.
2. Is preoperative portal vein embolization effective in improving prognosis after major hepatic resection in patients with advanced-stage hepatocellular carcinoma / H. Wakabayashi, K. Ishimura, K. Okano, [et al.] // Cancer. — 2001. — Vol. 92(9). — P. 2384-2390.
3. Long-term survival following resection of colorectal hepatic metastases / D. Jaeck, P. Bachelier, M. Guiguet [et al.] // Br J Surg. — 1997. — Vol. 84. — P. 977–980.
4. Resection of colorectal metastases / J. Scheele, R. Stangl, A. Altendorf-Hofmann, M. Paul // World J. Surg. — 1995. — Vol. 19. — P. 59–71.
5. Right portal vein embolization in preparation for major hepatic resection / D. Azoulay, J. S. Raccuia, D. Castaing, H. Bismuth // J. Am. Coll. Surg. — 1995. — Vol. 181. — P. 267–269.
6. Preoperative portal embolization to increase safety of major hepatectomy for hilar bile duct carcinoma: a preliminary report / M. Makuuchi, B. Le Thai, K. Takayasu, [et al.] // Surgery. — 1990. — Vol. 107. — P. 521–527.
7. Preoperative portal vein embolization improves prognosis after right hepatectomy for hepatocellular carcinoma in patients with impaired hepatic function / H. Tanaka, K. Hirohashi, S. Kubo, [et al.] // Br J Surg. — 2000. — Vol. 87(7). — P. 879-82.

ОСОБЛИВОСТІ ЕНДОВАСКУЛЯРНОЇ ПІДГОТОВКИ ПАЦІЄНТІВ З КОЛОРЕКТАЛЬНИМИ МЕТАСТАЗАМИ ДО РОЗШИРЕНОЇ РЕЗЕКЦІЇ ПЕЧІНКИ

О. Г. Котенко,
В. А. Кондратюк,
Д. О. Федоров,
О. В. Гриненко, О. О. Коршак,
А. В. Гусев, О. О. Попов,
М. С. Григорян

Резюме. Представлено результати передопераційної емболізації ворітної вени (ЕВВ) у 86 пацієнтів з колоректальними метастазами в печінку і підвищеним ризиком післяопераційної печінкової недостатності у зв'язку з малим розрахунковим залишковим об'ємом печінки (РЗОП). Залежно від обсягу запланованої радикальної резекції печінки виконували правосторонню ЕВВ (n = 51), правосторонню трисекційниу (n = 29) і лівобічну трисекційну ЕВВ (n = 6). При порівнянні даних первинної та контрольної комп'ютерних томографій відзначено збільшення РЗОП з (27,4 ± 8) до (39,0 ± 11) %, коефіцієнт гіпертрофії склав (56,2 ± 16) % (11-65 %). Радикальна резекція печінки виконана у 77 (89,5 %) досліджених пацієнтів. Показники 1-, 3-, і 5-річної виживаності у пацієнтів досліджуваної групи склали відповідно 71, 46 і 38 %, що можна порівняти з аналогічними показниками у пацієнтів, яким передопераційну ЕВВ не виконували.

Ключові слова: *колоректальні метастази, резекція печінки, емболізація ворітної вени.*

PECULIARITIES OF ENDOVASCULAR PREPARATION IN PATIENTS WITH COLORECTAL METASTASES TO EXTENDED LIVER RESECTION

O. G. Kotenko,
V. A. Kondratyuk,
D. O. Fedorov, A. V. Grinenko,
A. A. Korshak, A. V. Gusev,
A. V. Popov, M. S. Grigoryan

Summary. The results of preoperative portal vein embolization (PVE) in 86 patients with colorectal liver metastases and an increased risk of postoperative liver failure due to the small volume of future liver remnant (FLR) are given. Depending on the size of the planned resection of the liver was performed right PVE (n = 51), a right-handed three-sectional (n = 29) and a left-handed three-sectional PVE (n = 6). When comparing the data of the primary and the control computed tomography an FRL increase from (27,4 ± 8) to (39,0 ± 11) % was observed, the coefficient of hypertrophy was (56,2 ± 16) % (11-65 %). Liver resection was performed in 77 (89.5%) of the study patients. Indicators of 1-, 3-, and 5-year survival rate in patients of the study group were, respectively, 71, 46 and 38 %, which is comparable with those in patients without preoperative PVE.

Key words: *colorectal metastases, resection of the liver, portal vein embolization.*

П. В. Іванчов,
О. М. Андрусенко,
О. В. Заплавський

Національний медичний університет імені О. О. Богомольця, м. Київ

© Колектив авторів

ХІРУРГІЧНЕ ЛІКУВАННЯ ГОСТРО КРОВОТОЧИВОГО КОЛОРЕКТАЛЬНОГО РАКУ

Резюме. Обстежили 241 хворого з колоректальним раком, що гостро кровоточить. Оперативне лікування проведено у 105 (43,6 %) пацієнтів, серед яких 88 (83,8 %) радикальних оперативних втручань, паліативних і симптоматичних — 17 (16,2 %). Загальна післяопераційна летальність склала 3,8 % (4 хворих). Летальність після нерадикальних оперативних втручань в 16,0 разів вище ніж після радикальних операцій.

Ключові слова: *гострокровоточивий колоректальний рак, кишкова кровотеча, хірургічне лікування.*

Вступ

Хірургія колоректального раку зробила великий крок від першої колостомії, яку зробив Finey 1797 році, до тотальної мезоректумектомії, запропонованої BillHealdy 1982 році та тотальної мезоколонектомії, автором якої став Hogenbergery 2009 році [6, 7, 8, 9, 11, 14, 15]. Удосконалена техніка оперативного втручання у поєднанні з сучасним високоточними технологіями суттєво полегшили роботу хірургів, але й досі питання діагностики та лікування колоректального раку залишається актуальним [4, 10, 12, 13, 16].

За даними Міжнародного агентства з дослідження онкологічних захворювань IARC, що входить до складу ВООЗ, у 2012 році в світі зареєстровано 1,36 млн нових випадків захворювання на колоректальний рак (КРР), з них в Об'єднаній Європі – 345 тис., в США – 134 тис. Померло у2012 році в усьому світі – 694 тис. хворих на КРР, з них в Об'єднаній Європі – 152 тис., в США – 55 тис.За даними нашої клініки пацієнти з гострокровоточивим колоректальним раком (ГКРР) складають 21,6 % в структурі кишкових кровотеч та 29,7 % в структурі ускладненого колоректального раку.

Підсумувавши досвід лікування хворих з кишковими кровотечами, в тому числі пухлинного походження, в клініці розроблена та впроваджена у практичну діяльність активно-очікувальна тактика лікування хворих, що полягає у визначенні показань, термінів проведення та вибору способу оперативного втручання в залежності від загального стану хворого, активності та важкості кровотечі, стану гемостазу у морфологічному субстраті кровотечі, віку хворого та індексу поліморбідності.

Головним методом лікування КРР був та залишається хірургічний, а у випадку ускладнення перебігу злоякісного пухлинного процесу розвитком кровотечі хірургічний метод є ще й методом здійснення остаточного гемостазу[1, 2, 3, 5].

Мета роботи

Покращення результатів хірургічного лікування гострокровоточивих злоякісних пухлин колоректальної зони.

Матеріали та методи досліджень

Об'єктом досліджень став 241 хворий на гострокровоточивий колоректальний рак, що були госпіталізовані в Київський міський центр по наданню допомоги хворим з шлунково-кишковими кровотечами в період 2002-2013 роки.

Вік госпіталізованих хворих варіював від 41 до 94 років. Чоловіків – 126 (52,3 %), вік у межах від 41 до 94 років, середній вік (66,9±11,8) років. Жінок — 115 (47,7 %), вік у межах від 50 до 89 років, середній вік (69,0±8,4) років. Осіб похилого та старечого віку — 81,3 %.

У всіх пацієнтів були супутні захворювання різних органів та систем, що характерно для цієї вікової категорії хворих (поліморбідність 100 %). Індекс поліморбідності склав 4,7 у чоловіків та 5,3 у жінок.

У 63 (26,1 %) хворих діагноз було встановлено раніше в інших медичних закладах. Вперше колоректальний рак виявлений в нашій клініці у 178 (73,9 %) хворих.

Згідно з Міжнародною класифікацією злоякісних новоутворень TNM-7th ed серед хворих, що госпіталізовані з приводу ГКРР, встановлено такі стадії злоякісного процесу: I стадія — у 13 (5,4 %) хворих, II стадія — у 142 (58,9 %), III стадія — у 41 (17,0 %), IV стадія — у 45 (18,7 %).

Згідно з прийнятою в клініці класифікацією важкості шлунково-кишкових кровотеч (В. Д. Братусь, 2001 р.), помірний ступінь важкості геморагії був у 99 (41,1 %), середній — у 49 (20,3 %), важкий — у 93 (38,6 %) пацієнтів. У 74 (30,7 %) пацієнтів було діагностовано анемію на дошпитальному етапі. Співвідношення важкості кровотечі: помірна/середня/важка — 1,0/0,5/0,9.

Результати досліджень та їх обговорення

Згідно визначених показань оперативне лікування проведено у 105 (43,6 %) пацієнтів, серед яких 88 (83,8 %) радикальних оперативних втручань, паліативних та симптоматичних — 17 (16,2 %). У групі хворих із вперше виявленим колоректальним раком оперативна активність склала 49,4 % (88 із 178). Радикальні операції були виконані в наступних стадіях пухлинного процесу: I стадія — 13 (14,8 %), II — 43 (48,9 %), III — 31 (35,2 %), IV — 1 (1,1 %).

За місцевого поширення КРР на інші органи черевної порожнини проведені комбіновані оперативні втручання у 14 (13,3 %) пацієнтів. Додатково виконано: резекція тонкої кишки — 5 (35,7 %), крайова резекція печінки — 4 (28,6 %), резекція шлунка за Б-II — 1 (7,1 %), пангістеректомія — 1 (7,1 %), резекція сечового міхура — 1 (7,1 %), резекція та пластика сечоводу — 1 (7,1 %), резекція передньої черевної стінки — 1 (7,1 %).

Симультанних оперативних втручань виконано 7 (6,7 %), а саме: холецистектомія — 6 (85,7 %), холецистектомія та видалення кісти яєчника — 1 (14,3 %).

Паліативні (циторедуктивні) оперативні втручання були виконані з метою видалення первинної пухлини для забезпечення надійного хірургічного гемостазу за наявності відповідного біологічного ресурсу пацієнта. За таких умов паліативне оперативне втручання є методом здійснення кінцевого хірургічного гемостазу, зменшує питому вагу непластичної тканинної маси, що в свою чергу зменшує інтенсивність ракової інтоксикації та зменшує процеси метастатичного розповсюдження злоякісного пухлинного процесу, суттєво підвищує ефективність проведеної у післяопераційному періоді хіміо- та променевої терапії та створює благоприємні умови для компенсації анемії та відновлення процесів білкового та азотистого обміну.

Нерадикальних (паліативних та симптоматичних) оперативних втручань виконано 17 (16,2 %).

Консервативну терапію отримували 136 (56,4 %) хворих, серед яких відмовились від оперативного лікування — 79(58,1 %), діагностовано розповсюджені та генералізовані форми раку, що визначали неоперабельність пухлинного процесу — у 23 (16,9 %), операція визнана непереносимою внаслідок наявності важкої соматичної патології — у 34 (25,0 %).

Для передопераційного очищення товстої кишки застосовували ті ж методики, які використовують для підготовки кишечника до ендоскопічного дослідження, а саме: прийом осмотичних послаблюючих, або за допомогою сифонних клізм. При явищах параканкрозу проводилась передопераційна деконтамінація товстої кишки комбінацією препаратів фторхінолонового ряду та похідних імідазолу. Якісна підготовка кишечника знижує ризик розвитку післяопераційних ускладнень та сприяє швидшому відновленню перистальтики, що покращує перебіг раннього післяопераційного періоду.

Коли оперативне втручання виконувалось з приводу гострої кишкової кровотечі з явищами кишкової непрохідності на тлі стенозуючої пухлини, здійснювали інтраопераційну екстракорпоральнуочистку кишечника.

Об'єм оперативного втручання залежав від локалізації та розповсюдженості ракового процесу (місцеве розповсюдження, метастази в регіонарні лімфатичні вузли, розповсюдження по очеревині, віддалені метастази), від загального стану хворого, активності та важкості кровотечі, стану гемостазу у морфологічному субстраті кровотечі, віку хворого та індексу поліморбідності.

Об'єм оперативного втручання є основним лікувальним фактором, що визначає прогноз захворювання.

У роботі дотримувались критеріїв абластичності оперативних втручань:

- виключення механічної дії на злоякісну пухлину – don't touch operation;
- рання перев'язка та пересічення магістральних судин (медіально-латеральна мобілізація);
- перев'язка кишки не менше ніж на 5–7 см вище та нижче пухлини до її мобілізації для ліквідування імплантаційного внутрішньопросвітного та підслизового лімфатичного розповсюдження злоякісних клітин;
- видалення пухлини єдиним блоком з регіонарним лімфатичним апаратом (мезоректумектомія, мезоколонектомія);
- зміна рукавичок та інструментів за ходом операції;
- багатократне поточне промивання черевної порожнини антисептиками;
- використання сучасних хірургічних технологій у ході мобілізації та лімфодисекції (ультразвуковий скальпель Harmonic, електрозварювальні апарати типа LigaSure, EnSealta EK300MI, електрохірургічні імпульсні генератори).

Обов'язково в протоколі оперативного втручання вказували: локалізацію пухлини, її розміри, морфологічну форму, глибину інвазії, проростання в інші органи та тканини, відстань до краю резекції, кількість змінених та видалених лімфатичних вузлів, фонові захворювання кишечника.

У табл. 1 наведено показники хірургічної активності та післяопераційної летальності в залежності від умов проведення операцій.

Таблиця 1

Показники хірургічної активності та післяопераційної летальності в залежності від умов проведення операцій

Умови проведення операцій	Радикальні		Нерадикальні		Усього	
	абс.	%	абс.	%	абс.	%
Екстрені операції, %	2	25,0	6	75,0	8	7,6
Померло, %	1	50,0	3	50,0	4	50,0
Ранньо відстрочені операції, %	86	88,7	11	11,3	97	92,4
Померло, %	—	—	—	—	—	—
Усього операцій, %	88	83,8	17	16,2	105	100
Померло, % (питома вага)	1	1,1	3	17,6	4	3,8

З наведених даних встановлено, що в екстреному порядку (ЕП) на висоті триваючої кровотечі, або рецидиву кровотечі, оперовано 8 (7,6 %) пацієнтів, серед яких радикально — 2 (25,0 %), нерадикально — 6 (75,0 %). Померло 4(50,0 %) пацієнтів: після радикальних оперативних втручань — 1 (25,0 %) хворий, після нерадикальних — 3 (75,0 %).

В ранньому відстроченому періоді (РВП), після проведення адекватної підготовки та комплексного обстеження, оперативне лікування проведено у 97 (92,4 %) хворих, при цьому радикально оперовано — 86 (88,7 %), та нерадикально — 11 (11,3 %). Померлих після оперативних втручань, проведених у ранньому відстроченому періоді, не було.

Загальна післяопераційна летальність склала 3,8 % (4 хворих), при цьому питома вага летальності після нерадикальних оперативних втручань у 16,0 рази вища у порівнянні з показником летальності після радикальних операцій; летальних випадків після оперативних втручань, проведених у ранньому відстроченому періоді, не було, в порівнянні з летальністю після екстрених операцій, яка склала 50,0 % (4 випадки з 8).

Загалом виконано 88 (83,8 %) радикальних оперативних втручань, а саме: правобічна геміколектомія — 31 (35,2 %), передня резекція прямої кишки — 24 (27,3 %), резекція сигмовидної кишки — 19 (21,6 %), лівобічна геміколектомія — 8 (9,1 %), резекція поперечної ободової кишки — 4 (4,5 %), субтотальна колектомія — 1(1,1 %), трансанальна електроексцизія пухлини — 1(1,1 %).

В табл. 2 наведено види радикальних оперативних втручань у залежності від умов їх проведення.

Таким чином, із 88 радикально оперованих хворих у 2 (2,3 %) операції проведені в екстреному порядку: на висоті триваючої активної кровотечі – 1 (50,0 %), або на висоті рецидиву кровотечі — 1 (50,0 %), та у 86 (97,7 %) — у ранньому відстроченому періоді після проведення адекватної передопераційної підготовки, направленої на компенсацію гіповолемії і корекцію гемодинаміки та повноцінного комплексного обстеження. Помер 1 (1,1 %) із 88 радикально оперованих хворих після екстреного оперативного втручання. Після радикальних оперативних втручань, проведених у ранньому відстроченому періоді летальних випадків не було.

Нерадикальні операції (таблиця3) виконано у 17 (16,2 %) хворих: паліативна передня резекція прямої кишки — у 5 (29,4 %), експлоративна лапаротомія — у 4 (23,5 %), паліативна правобічна геміколектомія — у 3 (17,6 %), паліативна резекція поперечної ободової кишки — у 1 (5,9 %), паліативна резекція сигмовидної кишки — у 1 (5,9 %), паліативна лівобічна геміколектомія — у 1 (5,9 %), паліативна трансанальна резекція пухлини – у 1(5,9 %), розкриття заочеревинної флегмони — у 1 (5,9 %).

В табл. 3 наведено види нерадикальних оперативних втручань в залежності від умов їх проведення.

З 17 нерадикально оперованих хворих 6 (35,3 %) оперовано в екстреному порядку: на

Таблиця 2

Види радикальних оперативних втручань в залежності від умов їх проведення

Види оперативних втручань	Екстрені операції		Померло		Ранньо відстрочені операції		Померло	Усього		Померло	
	абс	%	абс	%	абс.	%		абс.	%	абс.	%
ПГЕ	—	—	—	—	31	36,0	—	31	35,2	—	—
ПРПК	1	50,0	1	100	23	26,7	—	24	27,3	1	4,2
РСК	1	50,0	—	—	18	20,9	—	19	21,6	—	—
ЛГЄ	—	—	—	—	8	9,3	—	78	89,1	—	—
РПОК	—	—	—	—	4	4,7	—	4	4,5	—	—
СКЕ	—	—	—	—	1	1,2	—	1	1,1	—	—
ТЕП	—	—	—	—	1	1,2	—	10	11	—	—
Усього, %	22	22,3	1	50,0	86	97,7	—	88	100	1	1,1

Примітка: ПГЕ – правобічна геміколектомія, ЛГЕ – лівобічна геміколектомія, РПОК – резекція поперечно-ободової кишки, РСК – резекція сигмовидної кишки, ПРПК – передня резекція прямої кишки, СРТК – субтотальна колектомія, ТЕП – трансанальна електроексцизія пухлини.

Таблиця 3

Види нерадикальних оперативних втручань у залежності від умов їх виконання

Види оперативних втручань	Екстрені операції		Померло		Ранньо відстрочені операції		Померло		Усього		Померло	
	абс	%	абс	%	абс	%	абс	%	абс	%	абс	%
ПалПРПК	2	33,3	1	50,0	3	27,3		-	5	29,4	1	20,0
ЕЛ	1	16,7	1	100	3	27,3		-	4	23,5	1	25,0
ПалПГЕ	1	16,7		-	2	18,2		-	3	17,6		-
ПалЛГЕ	-	-		-	1	9,1		-	1	5,9		-
ПалРПОК	1	16,7		-		-		-	1	5,9		-
ПалРСК	-	-		-	1	9,1		-	1	5,9		-
ПалТЕП	-	-		-	1	9,1		-	1	5,9		-
РЗФ	1	16,7	1	100		-		-	1	5,9	1	100
Усього, %	6	35,3		350,0	11	64,7		-	17	100	3	17,6

Примітка: ПалПГЕ – паліативна правобічна геміколектомія, ПалЛГЕ – паліативна лівобічна геміколектомія, ПалРПОК – паліативна резекція поперечно-ободової кишки, ПалРСК – паліативна резекція сигмовидної кишки, ПалПРПК – паліативна передня резекція прямої кишки, ПалТЕП – паліативна трансанальна електроексцизія пухлини, РЗФ – розкриття заочеревинної флегмони, ЕЛ – експлоративна лапаротомія.

висоті активної кровотечі — 2 (33,3 %) та рецидиву кровотечі — 4 (66,7 %), а 11 (64,7 %) оперовано у ранньому відстроченому періоді. Після нерадикальних екстрених оперативних втручань померло 3 (50,0 %) хворих. Після нерадикальних оперативних втручань у РВП померлих не було.

Загалом, серед усіх нерадикальних операцій, паліативних резекцій товстої кишки виконано у 2,4 разу більше,ніж симптоматичних операцій (12 проти 5), при цьому летальність після паліативних оперативних втручань є у 4,8 разу меншою у порівнянні з летальністю після симптоматичних операцій, яка становить 40,0 % (2 із 5).

Загальна летальність після нерадикальних операцій становить 17,6 % (3 хворих), що у 16,0 разів перевищує показник летальності після радикальних оперативних втручань.

Паліативні операції доповнені проведенням алкоголізації метастазів у печінку у 9(81,8 %) хворих та фенестрацією парієтальної очеревини — у 6(54,5 %).

Лімфодисекція в об'ємі D1 виконана при проведенні 11 (12,5 %) радикальних оперативних втручань, лімфодисекція в об'ємі D2 — 76 (86,4 %), в 1 (1,1 %) випадку (трансанальна електроексцизія пухлини) лімфодисекція не виконувалась (D0).

Серед хворих, у яких виконана лімфодисекція в об'ємі D1, в екстреному порядку оперовано 2 (18,2 %): передня резекція прямої кишки — 1(50,0 %), резекція сигмовидної кишки — 1 (50,0 %); у ранньому відстроченому періоді оперовано 9 (81,8 %): передня резекція прямої кишки — 4 (44,4 %), правобічна геміколектомія — 3 (33,3 %), лівобічна геміколектомія — 1 (11,1 %), резекція сигмовидної кишки — 1 (11,1 %).

Серед хворих, у яких виконана лімфодисекція в об'ємі D2, в екстреному порядку оперованих не було, у ранньому відстроченому періоді оперовано 76 (100 %):правобічна геміколектомія — 28 (36,8 %), передня резекція прямої кишки — 19 (25,0 %), резекція сигмовидної кишки — 17 (22,4 %), лівобічна геміколектомія — 7 (9,2 %), резекція поперечної ободової кишки — 4 (5,3 %), субтотальна колектомія — 1 (1,3 %).

Загалом,лімфодисекціюD2 виконано у переважної кількості пацієнтів, що перевищує кількість лімфодисекції D1 у 6,9 рази.

Питома вага лімфодисекції D1 при проведенні ургентних оперативних втручань склала 100 %, лімфодисекція D2 не виконувалась. Питома вага лімфодисекції D1 при проведенні оперативних втручань у ранньому відстроченому періодісклала 10,6 % (9 випадків з 85), алімфодисекції D2 — 89,4 % (76 випадків з 85), що перевищує показник лімфодисекції D1 у 8,4 разу.

Передумовою проведення радикального оперативного втручання є його виконання у ранньому відстроченому періоді, тому що при екстреному оперативному втручанні на висоті кровотечі або рецидиву кровотечі у хворих з геморагічним шоком та нестабільною гемодинамікою хірург зосереджений на видаленні пухлини з метою здійснення остаточного гемостазу та врятування життя хворого.

Тому забезпечення надійного гемостазу у постгеморагічному періоді на тлі клініко-моніторингових процедур є необхідним для проведення оперативного втручання у ранньому відстроченому періоді.

Дані про розповсюдження злоякісного пухлинного процесу на регіонарні лімфатичні вузли отримані у 121 (50,2 %) хворого: за результатами гістологічного дослідження операційного препарату — у 98 (81,0 %), за даними аутопсії — у 18 (14,9 %),згідно виписок інших онкологічних установ — у 5 (4,1 %).

Ураження лімфатичних вузлів зон регіонарного метастазування визначено у 60 (49,6 %) хворих: N_1 — у 26 (43,3 %), N_2 — у 34 (56,7 %). При чому збільшення лімфатичного вузла не є достовірним критерієм його метастатичного ураження, про що свідчить виявлення запального характеру ураження у значно збільшених за розмірами лімфатичних вузлах, та, в противагу цьому, верифікація метастатичного ураження лімфатичних вузлів, розмір яких не перевищував 5 мм.

В структурі колоректальних карцином у групі з 60 хворих з наявним лімфогенним метастатичним розповсюдженням переважали пухлини лівої половини ободової кишки — 26 (43,3 %), потім розташовані пухлини правої половини — 20 (33,3 %), прямої кишки — 12 (20,0 %), первинно-множинні пухлини товстої кишки — 2 (3,3 %). Але питома вага пухлин з визначеним лімфогенним метастазуванням при кожній окремо взятій локалізації майже однакова (рис. 1): права половина ободової кишки — 48,8 % (20 випадків з 41), ліва половина ободової кишки — 50,0 % (26 випадків з 52), пряма кишка — 50,0 % (12 випадків з 24), первинно-множинний — 50,0 % (2 випадки з 4).

Гістологічні варіанти колоректальних ракових пухлин у групі з 60 хворих з виявленими метастазами у регіонарні лімфатичні вузли визначені такі: високодиференційована аденокарцинома (G-1) — у 6 (10,0 %) хворих, помірнодиференційована аденокарцинома (G-2) — у 30 (50,0 %), низькодиференційована аденокарцинома (G-3) — у 24 (40,0 %). Але,провівши аналіз питомої ваги наявності метастатичного ураження лімфатичних вузлів в структурі карцином кожного гістологічного варіанта (рис. 2), встановлено, що переважають низькодиференційовані аденокарциноми (G-3) з частотою ураження лімфатичних вузлів 72,7 % (24 випадки з 33) проти аналогічних показників помірнодиференційованих аденокарцином (G-2) – 44,1 % (30 випадків з 68) та високодиференційованих аденокарцином (G-1) – 30,0 % (6 випадків з 20).

Аналіз частоти виявлення регіонарних метастазів у залежності від типу росту злоякісних колоректальних карцином встановив, що

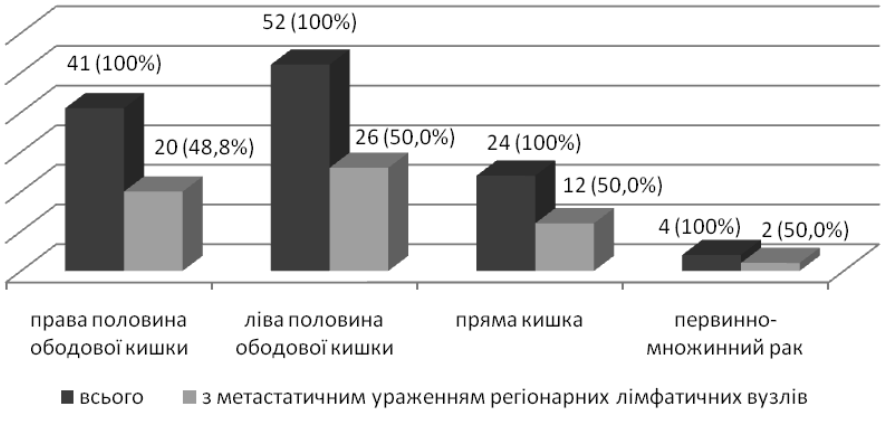

Рис. 1. Структура метастатичного ураження регіонарних лімфатичних вузлів у залежності від локалізації ГКРР

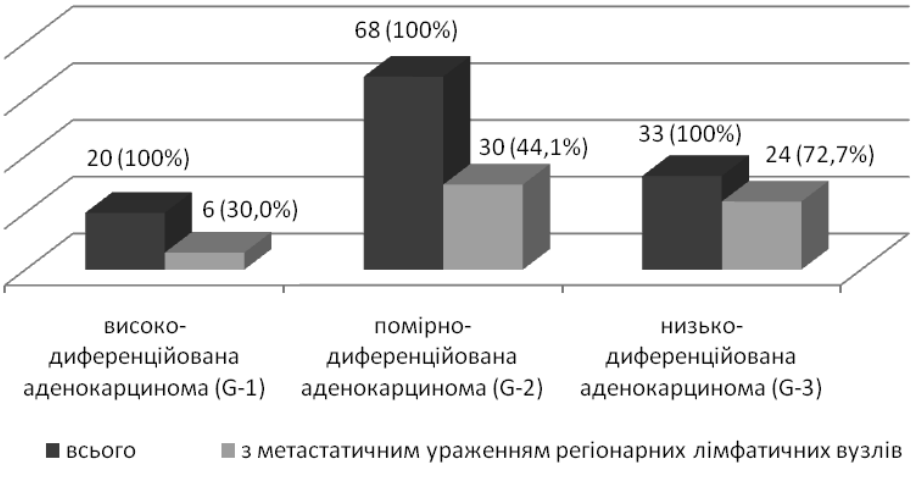

Рис. 2. Структура метастатичного ураження регіонарних лімфатичних вузлів у залежності від ступеню гістологічного диференціювання ГКРР

в групі з 60 хворих з виявленим метастатичним ураженням лімфатичних вузлів ендофітний тип росту визначений у 36 (60,0 %) хворих, а екзофітний типросту – у 24 (40,0 %).Питома вага наявності метастатичного ураження лімфатичних вузлів в структурі карцином кожного морфологічного типу росту (рис. 3) становить 60,0 % (36 випадків з 60) в структурі ендофітних пухлин, а в структурі екзофітних пухлин — 39,3 % (24 випадки з 61).

Глибина інвазії кишечної стінки раковою пухлиною у групі з 60 хворих з наявним метастатичним ураженням регіонарних лімфатичних вузлів визначена така: Т4 — 56 (93,3 %) випадків, Т3 — 3 (5,0 %), Т2 — 1 (1,7 %), при Т1 метастазів в регіонарні лімфатичні вузли не виявлено. Аналіз питомої ваги метастатичного ураження регіонарних лімфатичних вузлів в залежності від глибини інвазії стінки кишки (рис. 4) виявив такі співвідношення: Т4 — 58,9 % (56 випадків з 95), Т3 — 25,0 % (3 випадків з 12), Т2 — 11,1 % (1 з 9), Т1 — метастазів в лімфатичні вузли не виявлено в жодному з 5 випадків.

Середній розмір пухлин, при яких метастазування в регіонарні лімфатичні вузли не виявлено, склав 7,0 см, асередній розмір пухлин з наявним метастатичним ураженням регіонарних лімфатичних вузлівN1 склав 6,9 см, N2 – 7,2 см.

Таким чином визначено, що метастатичне ураження регіонарних лімфатичних вузлів частіше спостерігається при колоректальному раку з низьким ступенем диференціювання (G-3), ендофітним типом росту, інвазією кишечної стінки Т4, та не залежить від локалізації пухлини та її розмірів.

Усі операції завершувались комплексом заходів, які направлені на зниження внутрішньопросвітної гіпертензії в зоні міжкишечного анастомозу – назогастральна інкубація кишечника, девульсія анального сфінктера.

У післяопераційному періоді проводились комплексні лікувальні заходи, спрямовані на адекватне знеболення, корекцію анемії, гіпопротеінемії, водно-електролітних порушень, показників гемодинаміки, профілактику гнійно-септичних, легеневих та тромбоемболічних

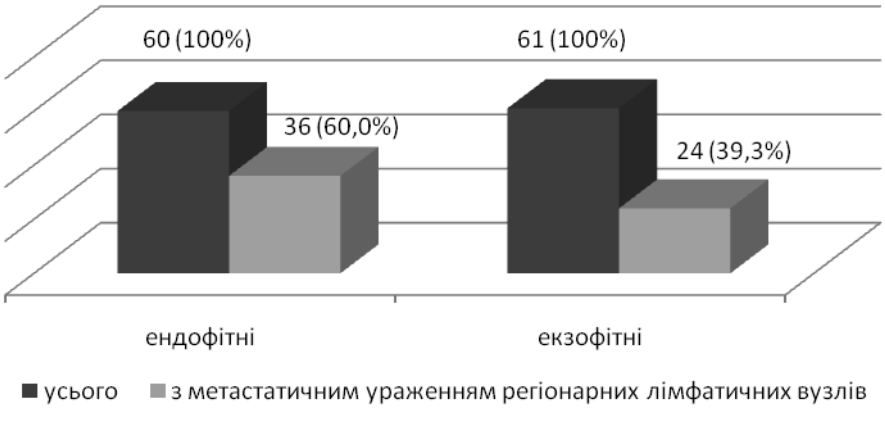

Рис. 3. Структура метастатичного ураження регіонарних лімфатичних вузлів у залежності від морфологічного типу ГКРР

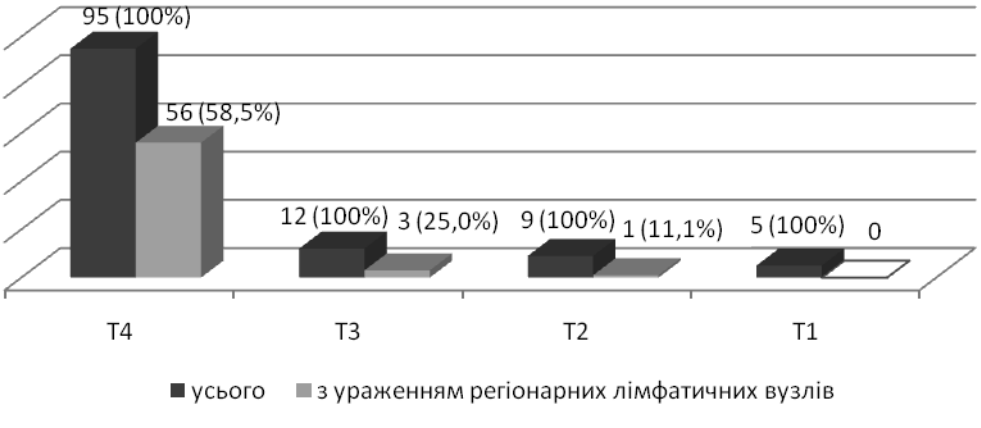

Рис. 4. Структура метастатичного ураження регіонарних лімфатичних вузлів у залежності від глибини інвазії стінки кишки

ускладнень, відновлення моторики кишечника та профілактику гострих ерозивно-виразкових уражень травного тракту. Велика увага в післяопераційний період поділялася ранній активізації хворого.

Висновки

1. Летальність після екстрених операцій складає 50,0 % (1 випадок з 2) після радикальних операцій та 50,0 % (3 випадки з 6) після паліативних і симптоматичних операцій, у порівнянні з операціями, що виконані у ранньому відстроченому періодіпісля проведення адекватної передопераційної підготовки, при яких летальних випадків не спостерігалось.

2. Питома вага летальних випадків після радикальних оперативних втручань є у 16,0 разів меншою у порівнянні з паліативними та симптоматичними операціями.

3. Забезпечення надійного гемостазу та гладкого перебігу постгеморагічного періоду дозволяє оперувати хворих у ранньому відстроченому періоді, що є доцільним з точки зору зменшення ризику для життя хворого і можливості виконання радикальних оперативних втручань з лімфодисекцією в об'ємі D2, як показали наші дослідження у 89,4 % хворих з ГКРР.

4. Метастатичне ураження регіонарних лімфатичних вузлів частіше спостерігається при колоректальному раку з низьким ступенем диференціювання (G-3), ендофітним типом росту, інвазією кишечної стінки T4, та не залежить від локалізації пухлини та її розмірів.

ЛІТЕРАТУРА

1. Антипова С. В. Алгоритм и методы хирургического лечения осложненных форм колоректального рака / С. В. Антипова Е. В. Калинин, В. В. Шляхтин // Онкология. – 2009. – № 4. – С. 293–297.
2. Белозьоров І. В. Тактика лікування колоректального раку, щоускладненийкровотечею / І. В. Белозьоров // Харків. хірург. школа. – 2013. – № 3. – С. 142–143.
3. Интенсивная послеоперационная терапия больных колоректальным раком, осложненным кровотечением / В. В. Бойко, И. В. Белозеров, В. Г. Грома [и др.] // Медицина сьогодні і завтра. – 2010. – № 2/3. – С. 189–194.
4. Скелетизация нижней брыжеечной артерии с парааортальной лимфаденэктомией в лечении рака левой половины ободочной кишки / П. В. Царько, А. Ю. Кравченко, И. А. Тулина [и др.] // Рос. журн. гастроэнтерологии, гепатологии, колопроктологии. – 2012. – № 2. – С. 60–70.
5. Смирнов М. Л. Хірургічна тактика у хворих на гострокровоточивіпухлини травного каналу : автореф. дис. ... канд. мед. наук / М. Л. Смирнов; Харк. держ. мед. університет. – Х., 2007. – 22 с.
6. Complete mesocolic excision with central vascular ligation produces an oncologically superior specimen compared with standard surgery for carcinoma of the colon / N. P. West, W. Hohenberger, K. Weber [et al.] // J. Clin. Oncol. – 2010. – Vol. 28, N 2. – P. 272–278.
7. García-Granero E. [Assessment of the quality of bowel cancer surgery: «from the mesorectum to the mesocolon»] : [article in Spanish] / E. García-Granero // Cir. Esp. – 2010. – Vol. 87, N 3. – P. 131–132.
8. Gordon P. H. Principles and practice of surgery of colon, rectum, and anus / P. H. Gordon, S. Nivatvongs. – 3rd ed. – NewYork : InformaHealthcare, 2006. – 1360 p.
9. Heald R. J. The mesorectum in rectal cancer surgery – the clue to pelvic recurrence? / R. J. Heald, E. M. Husband, R. D. Ryall // Br. J. Surg. – 1982. – Vol. 69, N 10. – P. 613–616.
10. Insufficient lymph node dissection is an independent risk factor for postoperative cancer death in patients undergoing surgery for stage II colorectal cancer / M. Ishizuka, H. Nagata, K. Takagi, K. Kubota // Eur. Surg. Res. – 2011. –Vol. 46, N 2. – P. 57–64.
11. Lange M. M. One hundred years of curative surgery for rectal cancer: 1908-2008. / M. M. Lange, H. J. Rutten, C. J. van de Velde // Eur. J. Surg. Oncol. – 2009. – Vol. 35, N 5. – P. 456–463.
12. Medially approached radical lymph node dissection along the surgical trunk for advanced right-sided colon cancers / S Hasegawa, J. Kawamura, S. Nagayama [et al.] // Surg. Endosc. – 2007. – Vol. 21, N 9. – P. 1657.
13. Postoperative morbidity and mortality after mesorectal excision with and without lateral lymph node dissection for clinical stage II or stage III lower rectal cancer (JCOG0212): results from a multicentre, randomised controlled, non-inferiority trial / S. Fujita, T. Akasu, J. Mizusawa [et al.] // Lancet Oncol. – 2012. – Vol. 13, N 6. – P. 616–621.
14. Regional lymph node metastasis and locoregional recurrence of rectal carcinoma in the era of TME [corrected] surgery Implications for treatment decisions / P. Hermanek, S. Merkel, R. Fietkau [et al.] // Int. J. Colorectal Dis. – 2010. – Vol. 25, N 3. – P. 359–368.
15. Standardized surgery for colonic cancer: complete mesocolic excision and central ligation--technical notes and outcome / W. Hohenberger, K. Weber, K. Matzel [et al.] // Colorectal Dis. – 2009. – Vol. 11, N 4. – P. 354–364.
16. The role of lateral lymph node dissection in the management of lower rectal cancer / Z. Wang, K. Y. Loh, K. Y. Tan, E. C. Woo // Langenbecks Arch. Surg. 2012. – Vol. 397, N 3. – P. 353–361.

ХИРУРГИЧЕСКОЕ ЛЕЧЕНИЕ ОСТРОКРОВОТОЧАЩЕГО КОЛОРЕКТАЛЬНОГО РАКА

П. В. Иванчов,
А. Н. Андрусенко,
А. В. Заплавский

Резюме. Обследовали 241 больного с острокровоточащим колоректальным раком. Оперативное лечение проведено у 105 (43,6 %) пациентов, среди которых 88 (83,8 %) радикальных оперативных вмешательств, паллиативных и симптоматических — 17 (16,2 %). Общая послеоперационная летальность составила 3,8 % (4 больных). Летальность после нерадикальных оперативных вмешательств в 16,0 раз выше, чем после радикальных операций.

Ключевые слова: *острокровоточащий колоректальный рак, кишечное кровотечение, хирургическое лечение.*

SURGICAL TREATMENT IN PATIENTS WITH ACUTE BLEEDING COLORECTAL CANCER

P. V. Ivanchov,
O. M. Andrusenko,
O. V. Zaplavskiy

Summary. The study included 241 patients with acute bleeding colorectal cancer. Surgical treatment was performed in 105 (43.6 %) patients, including 88 (83.8 %) radical surgical interventions, palliative and symptomatic — 17 (16.2 %). The overall postoperative mortality was 3.8 % (4 patients). Mortality after non-radical surgical interventions in 16.0 times higher than after radical surgery.

Key words: *acute bleeding colorectal cancer, intestinal bleeding, surgical treatment.*

В. В. Бойко,
В. Н. Лыхман,
А. Н. Шевченко,
А. А. Меркулов

ГУ «Институт общей и неотложной хирургии им. В. Т. Зайцева НАМН Украины», г. Харьков

Харьковский национальный медицинский университет

© Коллектив авторов

ПРОФИЛАКТИКА ГНОЙНО-ВОСПАЛИТЕЛЬНЫХ ОСЛОЖНЕНИЙ ПРИ ХИРУРГИЧЕСКИХ ВМЕШАТЕЛЬСТВАХ НА ТОЛСТОЙ КИШКЕ

Резюме. В статье приведены результаты хирургического лечения 107 пациентов перенесших реконструктивно-восстановительные операции после обструктивных резекций толстой кишки. Основную группу составили 52 больных, в контрольную группу вошли 55 пациентов. В исследуемой, основной группе больных, антибактериальная терапия проводилась периоперационно с использованием препарата Позинег (cefepime) производства «Ауробиндо Фарма Лимитед». Иммунологические исследования включали, количественное определение лимфоцитов с фенотипом CD16+ и CD11β+ в периферической крови, определение уровня провоспалительных цитокинов - интерлейкина-1 β (IL-1β) и фактора некроза опухоли (TNFα) в сыворотке крови до оперативного вмешательства и после него.

Ключевые слова: *обструктивные резекци толстой кишки, гнойно-септические осложнения, антибиотикотерапия, Позинег, профилактика.*

Введение

Согласно данным литературы, частота воспалительных осложнений после плановых оперативных вмешательств в 3–5 раз ниже, чем после экстренных. Проведение профилактических мероприятий позволило снизить частоту послеоперационных осложнений, что подтверждается результатами многочисленных исследований [1, 2]. Факторами, определяющими развитие послеоперационных инфекционных осложнений, являются: операционная травма, степень контаминации раны и вирулентности микрофлоры, снижение местного и общего иммунитета, наличие инородных тел, резистентность микрофлоры к антибиотикам, нерациональное периоперационное использование антибиотиков [6].

В послеоперационном периоде существует вероятность развития двух основных типов инфекционных осложнений: раневой инфекции, связанной, как правило, с присутствием золотистого и эпидермального стафилококков и инфекции в тканях, которые непосредственно связаны с зоной оперативного вмешательства [5].

Эндотрахеальный наркоз с применением миорелаксантов является одним из факторов риска в послеоперационном периоде, способствующих началу развития патогенетического звена гнойно-воспалительных осложнений. В послеоперационном периоде медикаментозный парез кишечника на фоне имеющих место различной степени выраженности нарушений гемодинамики, кислотно-основного состояния, водно-солевого обмена обусловливает изменение не только всасывающей способности кишечника, но и его барьерной функции с повышением проницаемости стенок и возможным проникновением бактериальной флоры в брюшную полость через неповрежденные стенки кишок [7].

В структуре всех гнойно-септических осложнений в послеоперационном периоде осложнения, вызванные анаэробной флорой, составляют 3,2 % [4]. Проблема профилактики послеоперационных гнойных осложнений в абдоминальной хирургии до настоящего времени остается актуальной. Это в значительной степени связано с тем, что с возрастанием числа сложных операций с применением современных технологий, увеличивается объем и продолжительность оперативных вмешательств, повышаются травматичность тканей и кровопотеря, которые способствуют развитию послеоперационных инфекционных осложнений [9].

Несмотря на повышение техники оперативных вмешательств и внедрение системы профилактических мероприятий, частота послеоперационной раневой инфекции при операциях на органах брюшной полости продолжает оставаться высокой. Так, число послеоперационных гнойных осложнений в плановой абдоминальной хирургии составляет 6–8 %; при этом, если при «чистых» операциях гнойные осложнения развиваются в 0,8–2 %, то при «загрязненных» или контаминированных количество нагноений ран увеличивается до 20 % [3 - 9].

Большое число (68 %) послеоперационных гнойно-септических осложнений наблюдается

при хирургических вмешательствах на толстой кишке [5]. Наиболее тяжелым осложнением в абдоминальной хирургии является перитонит, частота развития которого варьирует от 3 до 70 %, а летальность при этом достигает 20 % [4, 5, 10]. При операциях на толстой кишке гнойно-септические осложнения развиваются сравнительно чаще, чем при операциях на других органах брюшной полости — желудке, желчных путях [1]. Это связано с техническими трудностями формирования анастомоза из-за анатомических особенностей строения толстой кишки (неровность поверхности, малая толщина стенки, особенности кровоснабжения), а также высокой микробной обсемененностью просвета толстой кишки. Если ранее вопрос о целесообразности применения антибиотиков с профилактической целью в абдоминальной хирургии широко дискутировался, то в настоящее время большинство исследователей пришли к выводу о необходимости и важности применения данного метода [1, 2, 3, 7]. Сегодня антибактериальная профилактика послеоперационных инфекционных болезней – обычная часть хирургической практики при чисто-загрязненных операциях, а также при некоторых чистых процедурах [4].

Под профилактическим применением антимикробных препаратов в хирургии следует понимать предупреждение послеоперационных инфекционных осложнений путем дооперационного (периоперационного) назначения лекарственных средств, обладающих широким спектром антимикробного действия, охватывающих предполагаемые возбудители в оперируемом органе и операционной ране (по завершении оперативного вмешательства) и обеспечивающих создание концентраций в тканях, достаточных для подавления инфицирующей микрофлоры [8].

Установлено, что хирургическая операция на толстом кишечнике неблагоприятно влияет на иммунную систему, вызывая развитие иммунодефицита, главным проявлением которого являются инфекционные послеоперационные осложнения. Выявлено, что в защите организма от инфекции, особенно на первых этапах ее развития, ведущая роль принадлежит Th1-хелперы, моноциты/макрофаги и цитокинами, которые продуцируются этими клетками. Эти изменения можно рассматривать как ответ организма на воспалительный процесс, в той или иной степени всегда присутствующий после операционного вмешательства. Для предотвращения послеоперационных инфекционных осложнений большое значение имеет антибиотикотерапия, которая способна снизить процент развития послеоперационных осложнений с 20–40 до 1,5–5 %, одновременно влияя на иммунную систему [10]. В этом плане сегодня особый интерес представляет препарат Позинег – цефепим, который используется при широком спектре заболеваний. Позинег характеризуется высокой антибактериальной активностью, отсутствием нефро- и ототоксичности и высоким уровнем выведения с мочой.

Выбор антибактериального препарата для профилактического введения должен базироваться на высокой чувствительности к нему наиболее типичной микрофлоры, период полувыведения препарата должен быть более продолжительным по сравнению с длительностью оперативного вмешательства, препарат должен хорошо проникать в ткани зоны оперативного вмешательства, иметь минимум побочных действий, обладать балансом цена / качество и не должен взаимодействовать с препаратами для анестезии [7].

Материалы и методы исследований

Проанализированы результаты лечения 107 пациентов перенесших реконструктивно-восстановительные операции после обструктивных операций толстой кишки. Основную группу составили 52 больных. Мужчин было 21, женщин 31. Рак левой половины ободочной кишки был у 24 пациентов, рак прямой кишки у 6 больных, воспалительные инфильтраты и флегмоны сигмовидной кишки у 9 больных, некроз сигмовидной кишки наблюдали в 6 случаях, травмы прямой и сигмовидной кишок у 3 больных, прочие заболевания – 4. Все больные прошли полное общеклиническое обследование, предоперационную подготовку. Больным основной группы с целью профилактики гнойно-воспалительных осложнений в периоперационном периоде проводилась терапия по схеме:

1) за 10–12 часов до начала операции больные получали 1 г препарата Позинег внутримышечно;

2) после введения больного в наркоз проводилось внутривенное капельное введение 1 г препарата Позинег и продолжалась в послеоперационном периоде каждые 12 часов.

Группу сравнения составили 55 больных (26 мужчин и 29 женщин), получавших стандартную предоперационную подготовку, обследованных теми же методами и подвергшихся антибактериальной терапии интраоперационно и в послеоперационном периоде по стандартным схемам.

По возрасту, больные распределялись следующим образом: с опухолями от 31 до 79 лет (средний возраст 54 года), с неопухолевыми поражениями толстой кишки от 17 до 78 лет (средний возраст 43 года).

Таким образом, реконструктивно-восстановительные операции выполнялись чаще у больных молодого и среднего возраста. Обе группы представлены однородным клиническим материалом, что свидетельствует об их репрезентативности и сопоставимости проведенных в них исследований.

Иммунологические исследования включали количественное определение лимфоцитов с фенотипом CD16 + и CD11β + в периферической крови с помощью моноклональных антител серии LT, определение уровня провоспалительных цитокинов — интерлейкина-1 β (IL-1β) и фактора некроза опухоли (TNFα) в сыворотке крови методом твердофазного ИФА до оперативного вмешательства и после него. Целью было изучение некоторых параметров иммунного статуса больных до и после оперативного вмешательства на толстом кишечнике на фоне периоперационного введения Позинега.

При опухолевом характере предшествующего заболевания реконструктивную операцию проводили в сроки превышающие 6 месяцев, оптимальный срок 10–12 месяцев. За этот период стабилизировалось общее состояние больных, стихали воспалительные явления в брюшной полости, уменьшалось количество спаек. При неопухолевом поражении кишечника при удовлетворительном состоянии больных, восстановительные операции производили через 3–4 месяца. Прежде чем принять окончательное решение о характере и объеме реконструктивного вмешательства пациенты тщательно обследовались.

Результаты исследований и их обсуждение

Операции у большинства больных производились под эндотрахеальным наркозом. Наиболее приемлемым доступом считали нижнесрединную лапаротомию. При ревизии органов брюшной полости особое внимание обращали на отсутствие генерализации опухолевого процесса, состояние и расположение проксимального и дистального отрезка кишки. В подавляющем большинстве случаев для восстановления непрерывности кишечной трубки использовали внутрибрюшинные анастомозы. Соустье формировали по типу «конец в конец» в три ряда узловых монолитных швов, которые не обладают «фитильными» свойствами, что уменьшает воспаление в тканях анастомоза и усиливает репаративную фазу заживления (табл. 1). У 11 пациентов основной группы при выявлении факторов риска развития гнойно-септических осложнений (наличие патогенных анаэробов в зоне планируемого реконструктивного вмешательства в количестве больше одного миллиона колонийобразующих единиц в миллилитре) выполняли двухэтапные восстановительные вмешательства. Первым этапом проводили наложение восстановительного анастомоза, вторым этапом малофункционирующие стомы закрывали внебрюшинно через 1–3 месяца.

Таблица 1

Виды реконструктивно-восстановительных операций

Вид операции	Группа наблюдения			
	Основная		Сравнения	
	абс. ч.	%	абс. ч.	%
Коло-колоанастомоз	7	13,5	11	20
Трансверзо-сигмоанастомоз	9	17,3	12	21,8
Сигмо-сигмоанастомоз	13	25	14	25,4
Сигмо-ректальный анастомоз	8	14,3	10	18,2
Двухэтапные восстановительные вмешательства	11	15,4	—	—
Внебрюшинная пластика колостомы	4	7,7	8	14,5
Итого	52	100	55	100

В иммунологические исследование были включены 42 пациента. Пациентов разделили на группы: 12 больных, оперированных без применения предоперационной антибиотикотерапии, и 30 больных, оперированных с предоперационным и интраоперационным введением препарата Позинег. Контрольную группу составили 23 пациента того же возраста, не имевших патологии толстой кишки.

Были сопоставлены результаты иммунофенотипирования лимфоцитов периферической крови — CD16+ и CD11β+ клеток — в группах больных в зависимости от применения антибиотиков. Анализ полученных результатов показал резкое увеличение как относительных, так и абсолютных значений экспрессии CD16+, натуральных киллеров по сравнению с показателями контрольной группы ($p < 0,001$). У пациетов в дооперационном периоде было выявлен повышенный уровень относительного количества лимфоцитов, экспрессирующих адгезивную молекулу CD11β, в общей популяции лимфоцитов в 1,4 раза ($p < 0,01$). Анализ абсолютных значений этого показателя обнаружил повышение его более чем в 2 раза ($p < 0,001$) по сравнению с показателями контрольной группы (табл. 2).

После проведенных оперативных вмешательств было выявлено, что количество лимфоцитов с маркером CD16+ и CD11β+ значительно снизилась в группе пациентов, которым было выполнено периоперационное введение Позинега ($p < 0,001$). Особую роль в оценке иммунного статуса, которая позволяет охарактеризовать различные аспекты патологического процесса, отводят цитокиновой сети, функционирование которой определяет направленность иммунного ответа. В наших исследованиях после обструктивных

резекций толстой кишки, содержание IL-1β варьировало от 55 до 140 пг/мл, составляя в среднем (75,1±4,6) пг/мл. Повышенный уровень выявили в 68 % обследованных (p <0,01), тогда как в контрольной группе его отметили только у 28 % пациентов. TNFα — многофункциональный провоспалительный цитокин с выраженной плейотропностью, продуцируемый макрофагами и лимфоцитами, играет ключевую роль в развитии местных и общих системных патологических процессов. TNFα регулирует интенсивность иммунного ответа, активирует Т- и В-лимфоциты, естественные киллеры, участвует в апоптозе, пролиферации клеток. У больных после обструктивных резекций повышение уровня TNFα от 32 до 104 пг/мл, в 59 % случаев, а в среднем — (66,3 ± 3,9) пг/мл. Операция повлияла и на уровень исследуемых цитокинов: концентрация IL-1β и TNFα значимо повысилась по сравнению с исходными данными — (117±9,8) пг/мл и (91,4±7,7) пг/мл (p <0,01). Однако в группе больных, которым проводили периоперационную терапию Позинегом, уровень этих цитокинов был существенно ниже — (87±6,2) пг/мл и (75±5,8) пг/мл (p <0,01).

Таблица 2

Показатели неспецифических факторов защиты до и после операции (M ± m)

Показатели	Контрольная группа (n = 23)	Пациенты до операции (n = 42)	После операции	
			Групаа без антибиотиков (n = 10)	Позинег (n = 32)
CD16+, %	10,3 ± 0,7	24,7 ± 0,9*	26,4 ± 1,1*	19,6 ± 0,9**
CD16+,абс.	216 ± 7,8	567 ± 31*	798 ± 56*	325 ± 24**
CD11β+, %	26,3 ± 1,0	37,5 ± 1,1*	38,7 ± 1,2*	30,1 ± 1,3**
CD11β+,абс.	424 ± 28	860 ± 47*	1170 ± 69*	528 ± 28**

Примечание: * p <0,05 по сравнению с контрольной группой; ** p <0,05 по сравнению с данными до операции; p <0,05 по сравнению с данными в группе без применения антибиотиков.

У пациентов, которым были выполнены реконструктивно-восстановительные операции для определения эффективности проведения антибиотикотерапии Позинегом в пред- и послеоперационном периоде, в сравнении с общепринятыми методами антибактериальной терапии производили регистрацию осложнений в послеоперационном периоде, характер которых представлен в табл. 3.

Как видно из этой таблицы, в обеих группах больных существенная доля осложнений приходилась на гнойно-септические. В основной группе их констатировали в 3 случаях. Частота этого рода осложнений в группе сравнения была существенно выше — 15 человек. Здесь было отмечено увеличение доли нагноений послеоперационных ран. Частичная несостоятельность швов анастомоза отмечалась только в контрольной группе у 4 больных, дефекты зажили после проведения консервативных мероприятий.

Выводы

Реконструктивные операции по восстановлению кишечной непрерывности относятся к тяжелым вмешательствам, они нередко сопровождаются послеоперационными осложнениями, в том числе и гнойно-септическими.

Как показали наши исследования, комплекс профилактических мероприятий, а именно использование антибактериального препарата Позинег, позволяет значительно снизить развитие гнойно-септических осложнений.

Исследование подтверждает ведущую роль Th1-хелперов, моноцитов/макрофагов и цитокинов, продуцируемых этими клетками, в защите организма от инфекции, особенно на ранних этапах ее развития. Эти изменения можно рассматривать как ответ организма на воспалительный процесс, в той или иной степени всегда развивающийся после оперативного вмешательства на толстом кишечнике.

Антибактериальные препараты имеют разнонаправленную и зависимую от дозы иммунотропную активность. В максимальных бактерицидных дозах антибиотики оказывают угнетающее влияние на иммунные ре-

Таблица 3

Послеоперационные осложнения после реконструктивно-восстановительных операций

Вид операции	Основная группа, n=52				Группа сравнения, n=55			
	Нагноение раны		Несостоятельность анастомоза		Нагноение раны		Несостоятельность анастомоза	
	абс.	%	абс.	%	абс.	%	абс.	%
Трансверзо-сигмоанастомоз	1	1,9	—	—	4	7,3	2	3,6
Сигмо-сигмоанастомоз	1	1,9	—	—	4	7,3	—	—
Сигмо-ректальный анастомоз	1	1,9	—	—	3	5,4	2	3,6
Всего	3*	5,7	0*		11	20	4	7,2

Примечание. * различия между группами достоверны (p < 0,05).

акции, вероятно, это связано с их лимфотоксическим эффектом. В бактерицидных (терапевтических) дозах антибиотики либо подавляютиммунныйответ,илинеблияютнанего. В нашем исследовании суббактерицидная доза Позинега обнаружила определенную иммуностимулирующую активность. Вероятно, это следствие комплекса сложных биохимических процессов, активирующих некоторые виды метаболизма. Для Позинега, в этом аспекте характерно определенное корректирующая действие, что можно рассматривать как дополнительный аргумент в пользу его применения с целью профилактики гнойно-септических осложнений при оперативных вмешательствах на толстом кишечнике. Использование предложенной схемы введения антибактериальных препаратов способствует уменьшению количества гнойно-септических осложнений после реконструктивно-восстановительных операций до 5,7 % по сравнению с 20 % в группе сравнения за счет уменьшения частоты осложнений со стороны послеоперационной раны и предотвращения несостоятельности швов анастомоза.

ЛИТЕРАТУРА

1. Акопян А. С. Профилактика гнойно-воспалительных осложнений после брюшно-анальной резекции при осложненных формах рака прямой кишки / А. С. Акопян, Т. Г. Багдасарян // Актуальные вопросы колопроктологии: матер. II съезда колопроктологов России с междунар. участием. – Уфа, 2007. – С. 202.
2. Ванцинова Е. В. Результаты комбинированного лечения рака прямой кишки с применением дооперационной лучевой терапии крупными и дробными фракциями / Е. В. Ванцинова, А. И. Абелевич // Актуальные вопросы колопроктологии: матер. II съезда колопроктологов России с междунар. участием. – Уфа, 2007. – С. 227–229.
3. Возможности лучевой терапии в онкопроктологии / Г. И. Воробьев, К. Н. Костромина, Т. С. Одарюк [и др.] // Проблемы современной онкологии: Тез. докл. IV Всерос. сьезда онкологов. – Ростов-н/Д., 1995. – С. 113–115.
4. Даценко Б. М. Местная профилактика и лечение гнойных осложнений в колопроктологии / Б. М. Даценко, В. Ф. Куликовский, Е. Б. Дружинин// Тез. докл. III междунар. конф. колопроктологов. – Витебск, 1998. – С. 152–153.
5. Кохнюк В. Т. Применение предоперационной высокодозной лучевой терапии у больных раком прямой кишки / В. Т. Кохнюк, Г. И. Колядич// Актуальные проблемы колопроктологии: тез. докл. конф. колопроктологов с междунар. участ. посвящ. 40-летию ГНЦ колопроктологии. – М., 2005. – С. 243–245.
6. Осложнения радикальных и паллиативных операций у больных раком прямой кишки / С. В. Васильев, Д. Е. Попов, В. В. Григорян [и др.] // Актуальные вопросы колопроктологии: матер. II съезда колопроктологов России с междунар. участием. – Уфа, 2007. – С. 230–231.
7. Перспективы снижения послеоперационных осложнений при комбинированной терапии рака прямой кишки / С. Н. Наврузов, С. С. Худаеров, С. Б. Абдужаппаров [и др.] // Колопроктология. – 2009. – № 1 (27). – С. 32–34.
8. Karling P. Function and dusfimction of the colon and anorectum in adults: Working team report of the Swedish Motility Group / P. Karling [et al.] // Scand. J. Gastroenterol. 2009: - Vol. 4. - P: 1-15.
9. Koperna T. Cost-effectiveness of defunctioning stomas in low anterior resec tions for rectal cancer: a call for benchmarking / T. Koperna // Arch. Surg. — 2003. — Vol. 138, №12.-P. 1334-1338.
10. Schimpff S. C. Infections in the Cancer Patient - Diagnosis, Prevention andTreatment // Mandel, Douglas and Bennet's Principles and Practice of Infectious Disease /Eds: G. L.Mandell, J. E.Bennett, R. Dolin. 4-th ed. — 2005. — P. 2666 - 2675.

ПРОФІЛАКТИКА ГНІЙНО-ЗАПАЛЬНИХ УСКЛАДНЕНЬ ЗА ХІРУРГІЧНИХ ВТРУЧАННЯХ НА ТОВСТІЙ КИШЦІ

В. В. Бойко, В. М. Лихман, А. Н. Шевченко, А. А. Меркулов

Резюме. У статті наведено результати хірургічного лікування 107 пацієнтів, що перенесли реконструктивно-відновлювальні операції після обструктивних резекцій товстої кишки. Основну групу склали 52 хворих, у контрольну групу увійшли 55 пацієнтів. У досліджуваній, основній групі хворих, антибактеріальна терапія проводилася периопераційно з використанням препарату Позінег (cefepime) виробництва «Ауробіндо Фарма Лімітед». Імунологічні дослідження включали кількісне визначення лімфоцитів з фенотипом CD16 + і CD11β + у периферичній крові, визначення рівня прозапальних цитокінів — інтерлейкіну-1 β (IL-1β) і фактора некрозу пухлини (TNFα) у сироватці крові до оперативного втручання та після нього.

Ключові слова: *обструктивні резекції товстої кишки, гнійно-септичні ускладнення, антибіотикотерапія, Позінег, профілактика.*

PROPHYLAXIS OF INFLAMMATORY COMPLICATIONS IN SURGICAL INTERVENTIONS ON THE COLON

V. V. Boyko, V. N. Lyhman, A. H. Shevchenko, A. A. Merkulov

Summary. The results of surgical treatment of 107 patients undergoing reconstructive surgery after obstructive colon resection. A study group comprised 52 patients in the control group consisted of 55 patients. In the study, the main group of patients, antibiotic therapy was administered perioperatively using the medication Pozineg (sefepime). Immunological studies included quantification of lymphocytes with CD16 + phenotype and CD11β + in peripheral blood to determine the level of proinflammatory cytokines — interleukin-1 β (IL-1β) and tumor necrosis factor (TNFα) in the serum before surgery and after.

Key words: *obstructive colon resection, purulent septic complications, antibiotic therapy, Pozineg, prevention.*

К. Г. Михневич

Харьковский национальный медицинский университет

© Колектив авторів

МОЩНОСТЬ СЕРДЦА ПРИ ТЕРАПИИ ФИБРИЛЛЯЦИИ ПРЕДСЕРДИЙ КОРДАРОНОМ И РИБОКСИНОМ НА ФОНЕ ЭНДОТОКСИЧЕСКОГО ШОКА

Резюме. На основе данных клинической физиологии системы кровообращения и патогенеза его острой недостаточности изучена ценность одного из показателей центральной гемодинамики – мощности сердца. Данный показатель рассчитан по результатам ранее проведенного исследования, в котором у 21 пациента с острой хирургической патологией органов брюшной полости, осложнившейся тахисистолической формой фибрилляции предсердий и эндотоксическим шоком, изучена центральная гемодинамика при коррекции аритмии кордароном или комбинацией кордарона (в уменьшенной дозировке) и рибоксина в суточной дозе 400 мг. В ранее проведенном исследовании не выявлено преимущества включения в терапию инфузии рибоксина, а при расчёте мощности сердца оказалось, что снижение дозы кордарона уменьшает к.п.д. сердца.

Ключевые слова: *мощность сердца, индекс мощности сердца, сердечный выброс, сердечный индекс, фибрилляция предсердий, эндотоксический шок, кордарон, рибоксин.*

Введение

В настоящее время незаслуженно забыт такой показатель центральной гемодинамики (ЦГД), как мощность сердца (МС, P_C). Несмотря на то, что интегральным показателем состояния системы кровообращения справедливо считается сердечный выброс (СВ, Q), или объёмная скорость кровотока, МС является весьма полезным показателем, поскольку позволяет оценить энергетическую цену снабжения тканей кислородом, который необходим опять-таки для получения организмом энергии. Один и тот же СВ, который, как известно, должен удовлетворять потребности тканей в кислороде, может быть достигнут при разных энергетических затратах миокардом в единицу времени, то есть при разной его мощности. Действительно, СВ есть отражение скорости доставки кислорода тканям, однако эта доставка сама по себе требует энергии и, следовательно, кислорода.

МС определяется перфузионным давлением (ПД, $\Delta Д$), равным разности между средним артериальным давлением (САД) и центральным венозным давлением (ЦВД), и СВ, который, в свою очередь, зависит от ПД и общего периферического сопротивления сосудов (ОПСС, R). МС, таким образом, вычисляется из соотношения:

$$P_C = (САД - ЦВД) \cdot Q = \Delta Д \cdot Q \qquad (1)$$

Поскольку

$$Q = \Delta Д / R \qquad (2)$$

мощность сердца можно определить и по другому:

$$P_C = \Delta Д^2 / R \qquad (3)$$

или

$$P_C = Q^2 \cdot R \qquad (4)$$

Чтобы результат получить в обычных единицах мощности (*Вт*), ПД должно быть выражено в *Па* (*н/м*^{2}), СВ – в *м*^{3}*/с*, а ОПСС – в *н·с·м*$^{-5}$.

При пропорциональном росте ПД и ОПСС СВ остаётся неизменным (соотношение (2)), но, как видно из (3), МС возрастает при этом пропорционально ПД и ОПСС, то есть при росте ОПСС для поддержания прежнего СВ требуется во столько же раз больше энергии, во сколько раз возросло ОПСС. Отношение МС к СВ, следовательно, отражает энергетическую цену обеспечения определённого СВ, но это отношение, как видно из (1), равно ΔД, то есть ПД можно рассматривать как показатель энергетической (или кислородной) цены обеспечения тканей кислородом.

При нормальных величинах СВ (4–6 л/мин), СИ (2,5–4 л/мин·м^2) и ОПСС ((1,2-1,5)·10^8 н·с·м$^{-5}$) [2] из (4) определяются нормальные значения МС и индекса МС (ИМС), которые равны соответственно 0,533–1,5 Вт и 0,356–1 Вт/м^2.

Чтобы изучить ценность практически не используемого сегодня показателя МС, нами было решено рассчитать его на основе результатов ранее проведенного исследования [1]. В этом исследовании на основе показателей ЦГД оценивались результаты коррекции кровообращения кордароном и комбинацией кордарона с рибоксином при фибрилляции предсердий (ФП) на фоне эндотоксического шока.

Цель исследования

Изучение взаимозависимости полезной мощности сердца и показателей центральной гемодинамики при коррекции кровообращения кордароном и комбинацией кордарона с рибоксином при фибрилляции предсердий на фоне эндотоксического шока.

Материалы и методы исследований

Исследование проведено у 21 пациента пожилого и старческого возраста, оперированных по поводу острой хирургической патологии органов брюшной полости. Пациенты разделены на 2 группы. Больные 1-й группы (n=12, возраст (70,50±2,39) лет) для устранения нарушения сердечного ритма получали кордарон внутривенно в болюсной дозе 150 мг в 100 мл 5 % раствора глюкозы со скоростью 15 мг/мин и затем внутривенно капельно 900 мг кордарона в 400 мл 5 % раствора глюкозы в течение последующих 6–8 часов. Пациенты 2-й группы (n=9, возраст (68,78±2,33) лет; при сравнении с 1-й группой p=0,12) получали внутривенно капельно рибоксин в суточной дозе 400 мг и кордарон в болюсной дозе 150 мг с последующей внутривенной инфузией 450 мг кордарона. ЦГД исследовалась методом интегральной тетраполярной реографии.

Результаты исследований и их обсуждение

В раннем послеоперационном периоде у обследованных пациентов наблюдались тяжелые расстройства сердечного ритма в виде тахисистолической формы ФП с большим дефицитом пульса (ДП). ЧСС до лечения антиаритмическими препаратами варьровала от 122 до 130 и в среднем составляла (125,9±2,6) мин$^{-1}$, а ДП находился в пределах между 18 и 36 и в среднем составлял (26,3±4,9) мин$^{-1}$.

Естественно, в таких условиях сократительная способность миокарда была сниженной, что отразилось и на показателях ЦГД. Так, СИ составлял (2,26±0,17) л/мин·м^2 у больных 1-й группы и (2,30±0,08) л/мин·м^2 у больных 2-й группы (при сравнении p=0,61), причём ни у одного пациента СИ не достигал даже нижней границы нормы (2,5 л/мин·м^2). У всех больных имела место артериальная гипотензия на фоне венозной нормотензии, что подтверждало наличие у них первичной сердечной слабости и снижало ПД, которое ни у кого из обследованных пациентов не достигало нижней границы нормы. (Норма определена, исходя из вариации АД от 120/70 до 130/80 мм рт. ст. и ЦВД от 60 до 120 мм вод. ст.).

У больных обеих групп наблюдалось характерное для сердечной недостаточности повышение ОПСС, уровень которого у большинства больных находился в области максимальных нормальных значений или превышал их. В 1-й группе ОПСС составило (1,6±0,08)·10^8 н·с·м$^{-5}$, во 2-й — (1,6±0,03)·10^8 н·с·м$^{-5}$, (p = 0,31).

Такая гемодинамическая ситуация предопределила низкую полезную мощность миокарда, отдаваемую им кровотоку (рис. 1). У большинства больных уровень ИМС находился на границе минимальных нормальных значений или не достигал их. В 1-й группе ИМС был равен (0,370±0,061) Вт/м^2, во 2-й – (0,370±0,044) Вт/м^2 (p=0,99).

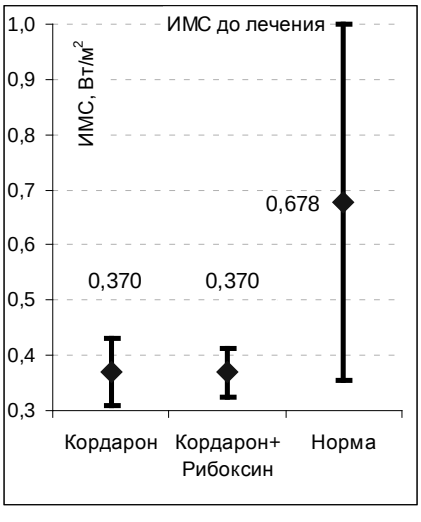

Рис. 1. Индекс мощности сердца при фибрилляции предсердий до лечения

Таким образом, можно заключить, что недостаточность кровообращения при ФП имеет первопричиной снижение мощности сердца, которая развивается на фоне компенсаторного повышения ОПСС, что неизбежно ведёт к падению СВ и гипоперфузии, а следовательно, к гипоксии тканей.

Через 2 часа после начала лечения гемодинамическая ситуация в обеих группах значительно улучшилась: достоверно снизились ЧСС и ДП, причём различий между группами не было. ПД в обеих группах недостоверно возросло, причём за счёт АД (ЦВД оставалось на прежнем уровне), а изменения ОПСС (рис. 2), хотя и недостоверные, были разнонаправленными: в 1-й группе оно уменьшалось, а во 2-й – увеличивалось. В результате описанных гемодинамических сдвигов повышение СИ и ИМС (рис. 2) оказалось достоверным только в 1-й группе: СИ повысился с (2,26±0,17) до (2,43±0,17) л/мин·м^2 (p=0,03), ИМС повысился с (0,370±0,061) до (0,420±0,057) Вт/м^2 (p=0,048); во 2-й группе СИ повысился с (2,30±0,08) до (2,37±0,07) л/мин·м^2 (p=0,06), ИМС с (0,370±0,044) до 0,395 Вт/м^2 (p=0,2).

Через 8 часов исследования в обеих группах продолжал достоверно снижаться ДП, но в 1-й группе это происходило в основном за счёт снижения ЧСС при неизменной частоте пуль-

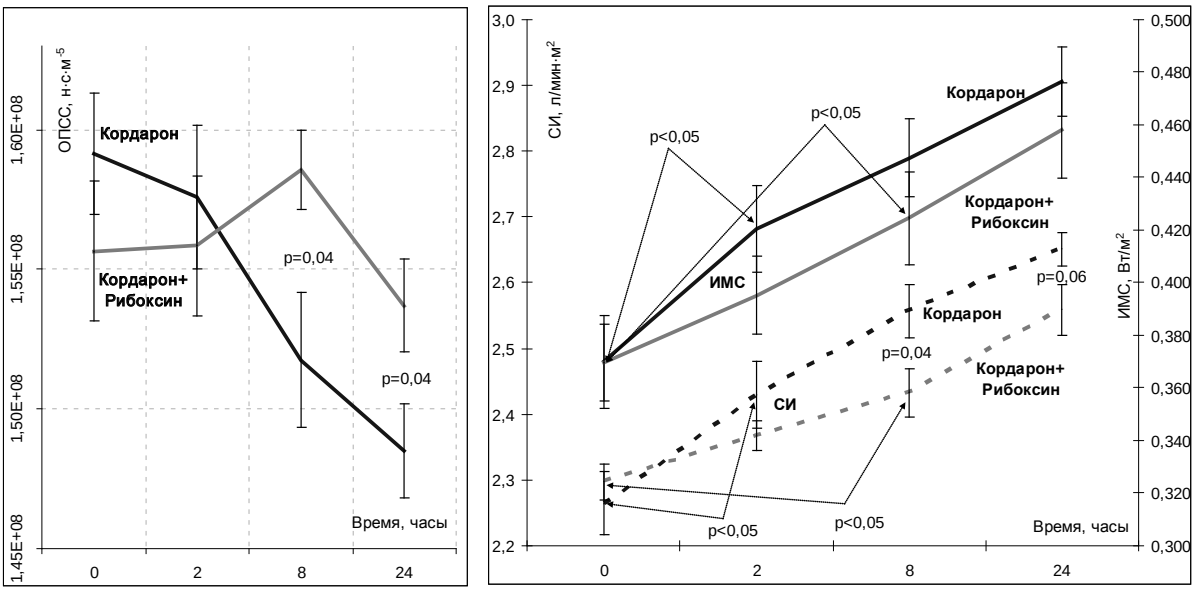

Рис. 2. Общее периферическое сосудистое сопротивление, сердечный индекс и индекс мощности сердца в процессе исследования

са (ЧП), а во 2-й группе снижались как ЧСС, так и ЧП. ПД продолжало постепенно возрастать (за счёт АД), а тенденции изменений ОПСС, отмеченные через 2 часа исследования, усилились и стали достоверными: в 1-й группе оно продолжало снижаться и достигло уровня $(1{,}52\pm0{,}08)\cdot10^8$ н·с·м$^{-5}$, а во 2-й группе продолжало повышаться до $(1{,}59\pm0{,}04)\cdot10^8$ н·с·м$^{-5}$ (при сравнении групп p=0,04). Результатом таких гемодинамических изменений стало замедление роста СИ во 2-й группе по сравнению с 1-й. В 1-й группе СИ достиг (2,56±0,14) л/мин·м^2, а во 2-й — (2,43±0,11) л/мин·м^2 (p=0,04), хотя по сравнению с исходным значением СИ во 2-й группе повышение стало достоверным (p=0,01). При этом, однако, ИМС различался недостоверно (0,447±0,052) Вт/м^2 против (0,425±0,053) Вт/м^2 (p=0,3), то есть повышение СИ в 1-й группе произошло без значительного увеличения энергозатрат миокардом, что, очевидно, связано с разнонаправленными сдвигами уровней ОПСС в обеих группах.

Через 24 часа после начала исследования существенных гемодинамических сдвигов не произошло. В обеих группах продолжали снижаться ЧСС, ЧП и ДП, однако ДП в 1-й группе был достоверно (p=0,02) ниже, чем во 2-й (2,6±2,5 против 7,6±6,0). ПД продолжало увеличиваться, как и раньше, за счёт АД, и в обеих группах оно стало достоверно выше, чем в начале исследования (в 1-й группе повышение с (9 745±965) до (10 765±705) Па, p=0,007, во 2-й – с (9 638±877) до (10 710±837) Па, p=0,02, между группами различий нет). ОПСС в обеих группах снизилось по сравнению с предыдущим этапом, но во 2-й группе оно оставалось достоверно выше, чем в 1-й $((1{,}54\pm0{,}05)\cdot10^8$ против $(1{,}48\pm0{,}06)\cdot10^8$, p=0,04). На этом фоне в обеих группах нарастали СИ и ИМС, но таким образом, что СИ был выше в 1-й группе ((2,65±0,09) л/мин·м^2), чем во 2-й ((2,56±0,12) л/мин·м^2, p=0,054), а различия в ИМС были невыраженными (в 1-й группе (0,477±0,046) Вт/м^2, во 2-й — (0,458±0,054) Вт/м^2, p=0,4), то есть больший СИ в 1-й группе достигался при практически при тех же энергозатратах, что и во 2-й.

Таким образом, как и было выявлено ранее [1], использование при тахисистолической форме ФП у пациентов с признаками эндотоксического шока и сердечной слабости рибоксина в дозе 400 мг/сут не позволяет снизить рекомендуемую дозу кордарона, так как производительность сердца и сосудистый тонус при применении рибоксина со сниженными дозами кордарона не возрастают, а антиаритимческий эффект терапии снижается. К этим выводам можно добавить, что снижение дозы кордарона приводит к снижению коэффициента полезного действия миокарда, так как было обнаружено, что при сниженной дозе кордарона снижение СИ не сопровождается снижением мощности, развиваемой миокардом.

Однако в практическом применении показателя МС остаются некоторые не до конца решённые вопросы. Дело в том, что теоретически МС можно рассчитывать по любой из формул: (1), (3) или (4). Однако из-за того, что любые измерения имеют погрешность, результаты получаются не одинаковыми (рис. 3).

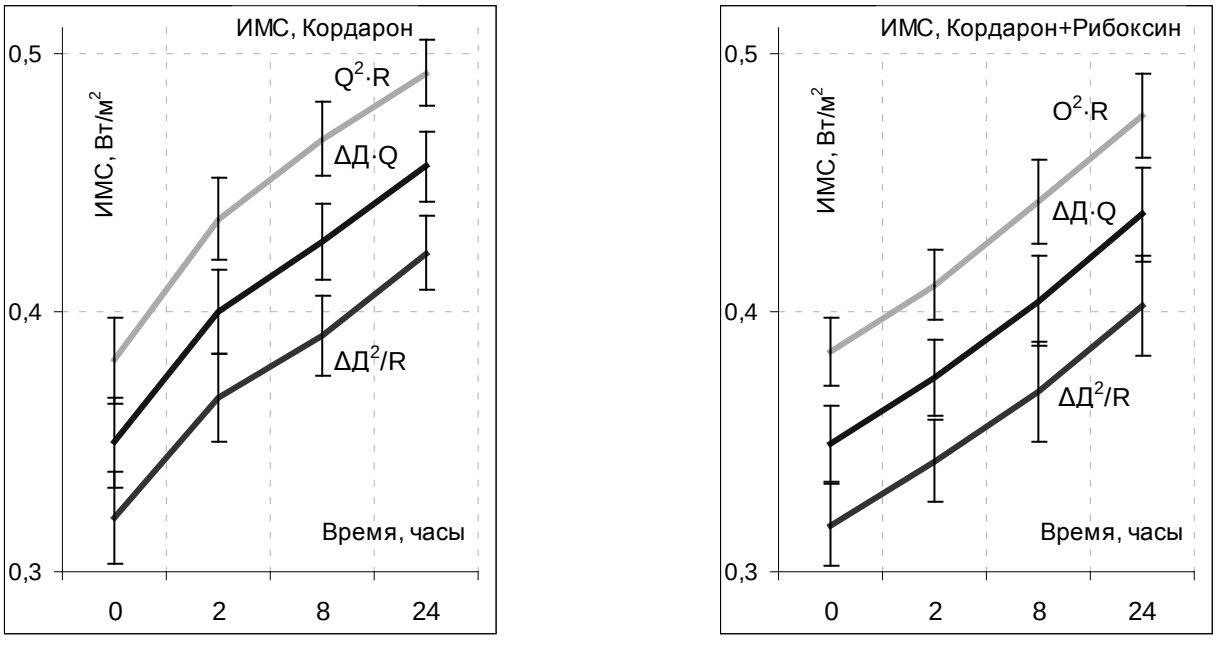

Рис. 3. Результаты расчёта индекса мощности сердца разными методами

Как видно из рис. 3, при использовании формулы (2) результат минимален, при расчёте по формуле (4) – максимален, результаты, полученные по формуле (1) находятся между предыдущими. Возможно, это связано со следующими причинами. В формулах (2) и (4) используются квадраты результатов инструментальных измерений, поэтому их погрешность значительно увеличивается, причём, по-видимому, инструментальное измерение СВ и ОПСС даёт завышенные значения, а ПД – заниженное. При этом не следует забывать, что ПД = АД-ЦВД, и если ЦВД измеряется прямым инвазивным методом, то АД — косвенным и менее точным. Отсюда следуют два вывода: с одной стороны, необходимо использовать более точные методы измерений, с другой – предпочтительнее рассчитывать МС по формуле (1), так как в ней не используются квадраты результатов измерений. Следует также отметить, что все линии графиков на рис. 3 практически параллельны, то есть величина погрешностей инструментальных измерений от этапа к этапу остаётся постоянной, а общие тенденции при изменении способа расчёта сохраняются.

Выводы

1. Мощность сердца является информативным показателем, который следует рассчитывать для оценки энергозатрат миокарда при обеспечении определённого сердечного выброса.

2. Для расчёта мощности сердца необходимо использовать наиболее точные методы определения АД, СИ и ОПСС.

Перспективы дальнейших исследований.

Изучение динамики мощности сердца и его к.п.д. при различных критических состояниях; выявление связей между мощностью сердца и показателями транспорта кислорода.

ЛИТЕРАТУРА

1. Оценка коррекции гемодинамики амиодороном и рибоксином при фибрилляции предсердий на фоне эндотоксического шока / В. В. Никонов, С. В. Курсов, К. Г. Михневич [и др.] // Медицина неотложных состояний. – 2010. – № 1(26) – С. 42-47.

2. Руководство по анестезиологии / Под рук. А.А. Бунятяна. — М. : Медицина, 1997. — 655 с.

ПОТУЖНІСТЬ СЕРЦЯ ПРИ ТЕРАПІЇ ФІБРИЛЯЦІЇ ПЕРЕДСЕРДЯ КОРДАРОНОМ І РИБОКСИНОМ НА ФОНІ ЕНДОТОКСИЧНОГО ШОКУ

К. Г. Михневич

Резюме. На основі даних клінічної фізіології системи кровообігу і патогенезу його гострої недостатності вивчена цінність одного з показників центральної гемодинаміки – потужності серця. Даний показник розрахованио за результатами раніше проведеного дослідження, в якому у 21 пацієнта з гострою хірургічною патологією органів черевної порожнини, яка ускладнилася тахісистолічною формою фібриляції передсердь і ендотоксичним шоком, вивчено центральну гемодинаміку при корекції аритмії кордароном або комбінацією кордарону (у зменшеному дозуванні) і рибоксина в добовій дозі 400 мг. У раніше проведеному дослідженні не виявлено переваги включення в терапію інфузії рибоксину, а при розрахунку потужності серця виявилось, що зниження дози кордарону зменшує к.к.д. серця.

Ключові слова: *потужність серця, індекс потужності серця, серцевий викид, серцевий індекс, фібриляція передсердя, ендотоксичний шок, кордарон, рибоксин.*

HEART POWER AT CORDARONE AND RIBOXINUM THERAPY OF ATRIAL FIBRILLATION ON A BACKGROUND OF ENDOTOXIC SHOCK

K. G. Mikhnevich

Summary. Based on the data of clinical physiology of the circulatory system and the pathogenesis of its acute failure studied the value of one of the central hemodynamics - the power of the heart. This indicator is calculated using the results of an earlier study in which 21 patient with acute surgical abdominal pathology, complicated by tachysystolic form of atrial fibrillation and endotoxic shock, central hemodynamics was studied in the correction of arrhythmias by Cordarone or a combination of Cordarone (in reduced dosage) and Riboxinum in a daily dose of 400 mg. Previous studies have not revealed the advantages of inclusion in therapy of Riboxinum infusion and when calculating the power of the heart was found that reducing the dose of Cordarone reduces heart efficiency.

Key words: *heart power, heart power index, cardiac output, cardiac index, atrial fibrillation, endotoxic shock, Cordarone, Riboxinum.*

Н. М. Пасієшвілі

Харківський обласний клінічний перинатальний центр

© Пасієшвілі Н. М.

УДОСКОНАЛЕННЯ ПАТОГЕНЕТИЧНОЇ ТЕРАПІЇ ПЛАЦЕНТАРНОЇ ДИСФУНКЦІЇ У ІНФІКОВАНИХ ВАГІТНИХ

Резюме. Метою роботи було уточнення етіопатогенезу і вдосконалення лікування плацентарної дисфункції у інфікованих вагітних. Під спостереженням знаходилися 59 вагітних з ознаками материнсько-плодової інфекції (МПІ) і 32 вагітних, у яких не виявлено інфікування (контрольна група). Надалі вагітні з МПІ були розділені на 2 групи: до першої увійшли 30 жінок, які отримували традиційну антибактеріальну і противірусну терапію, у другу групу увійшли 29 жінок, яким додатково призначали імуномодулятор азоксімера бромід. Перебіг вагітності на тлі МПІ характеризується плацентарної недостатністю, порушенням імунного гомеостазу вагітної, ендотеліальної дисфункцією, що негативно впливає на перинатальні показники. Застосування імунотерапії в комплексному лікуванні МПІ є патогенетично обгрунтованим ефективним методом лікування плацентарної дисфункції та профілактики перинатальних ускладнень у інфікованих жінок.

Ключові слова: *плацентарна дисфункція, материнсько-плодова інфекція, імунотерапія.*

Вступ

Плацентарна дисфункція (ПД) є однією з головних причин розвитку перинатальних ускладнень, частота яких залишається на високому рівні та не має тенденції до зниження. До провідних загрозливих станів, які супроводжуються ознаками плацентарної дисфункції, в сучасній акушерській практиці відносять дистрес плода, синдром затримки його росту, передчасне відшарування плаценти, передчасні пологи, внутрішньоутробна загибель плоду [7]. В останні роки на тлі погіршення екологічної ситуації, збільшення стресів та імунодефіциту все більшу роль у розвитку плацентарної дисфункції відіграють персистуючі в організмі вагітної бактеріальні та вірусні інфекції [5, 6], імунні фактори [1], розлади ендотелію [3]. В той же час, існуючі методи лікування і профілактики інфікування вагітних не завжди ефективні, а кількість перинатальних ускладнень продовжує зростати [4].

Мета роботи

Уточнення етіопатогенезу та удосконалення лікування плацентарної дисфункції у інфікованих вагітних.

Матеріали та методи досліджень

Для досягнення встановленої мети було обстежено 59 вагітних з ознаками материнсько-плодової інфекції (МПІ) та 32 вагітних, в яких не визначено інфікування (контрольна група). У подальшому вагітні з МПІ були розподілені на дві групи: першу групу склали 30 жінок, які отримали традиційну антибактериальну та противірусну терапію, в другу групу (основну) увійшли 29 жінок, яким додатково призначали імунотерапію.

Обстеження вагітних проводилося відповідно до Наказу МОЗ України № 503 від 28.12.2002 р. Наявність інфікування вагітних встановлювали на підставі результатів клінічного, бактеріоскопічного, бактеріологічного, вірусологічного, імунологічного досліджень. Критерієм визначення етіологічної ролі інфекційних збудників була кількість бактерій (>10^4 КУО/мл) при бактеріологічному аналізі виділень з піхви, визначалася чутливість виділених культур до антибактеріальних препаратів. Для виявлення вірусу простого герпесу 2 типу (ВПГ-2), цитомегаловірусу (ЦМВ), хламідій, генітальних мікоплазм, уреаплазм використовували імуноферментний або імунофлуоресцентний метод, полімеразну ланцюгову реакцію (ПЛР).

Ультразвукове дослідження та доплерометричний аналіз проводилося всім вагітним за загальноприйнятою методикою з використаням апарату «Sono Ace 8000 SE» (фірми «Medison», Корея, 2007). Доплерометричний аналіз здійснювався шляхом дослідження кривих швидкостей кровотока в міжворсинчастому просторі, спіральних артеріях, артерії пуповини, аорті плода, маткових артеріях з визначенням систолічно-діастолічного співвідношення, індексу резистентності та пульсаційного індексу.

Для визначення стану внутрішньоутробного плода оцінювали його біофізичний профіль (БФП) згідно шкали оцінки стану фетоплацентарної системи за F. A. Manning (1987).

При дослідженні стану імунної системи кількість загальних Т–лімфоцитів, Т–хелперів, Т–супресорів, В–лімфоцитів і природних кілерів визначали за допомогою реакції непрямої поверхневої імунофлуоресценції з використанням МАТ до фенотипових маркерів (CD3+, CD4+, CD8+, CD16+), отриманих в компанії імунохімії «Сорбент–ЛТД», м. Москва. Імунорегуляторний індекс (ІРІ) визначали як співвідношення Т–хелперів/Т–супресорів, лейкоцито–Т–клітинний індекс (ЛТІ) – відношення абсолютної кількості лейкоцитів периферичної крові до абсолютного вмісту Т–лімфоцитів. Визначення рівня ЦІК проводили методом спектрофотометрії, заснованому на зміні величини світлового розсіювання внаслідок преципітації комплексів антиген–антитіло в 3,5 % розчині ПЕГ (поліетиленгліколь – 6000 Д). Рівень імуноглобулінів основних класів G, A, M у сироватці крові визначали методом простої радіальної імунодифузії за Manchini. Фагоцитарну активність нейтрофілів визначали методом завершеного фагоцитозу в прямому візуальному тесті. Вивчення вмісту інтерлейкінів (IL-1β, IL-2, IL-6, IL-8 IL-10) та фактору некрозу пухлини (ФНПα) було засновано на використанні твердофазного імуноферментного аналізу з використанням реагентів «Протеїновий контур» (Санкт-Петербург).

З метою виявлення ендотеліальної дисфункції визначали концентрацію судинно-ендотеліального фактору росту (VEGF) за допомогою набору «Вектор Бест» (Росія). Метод засновано на твердофазному «сандвіч» варіанті імуноферментного аналізу із застосуванням моно- та поліклональних антитіл до VEGF людини. Кількісне визначення вмісту ендотеліну-1 в плазмі венозної крові проводилося за допомогою набору реактивів «Endothelin-1» виробництва фірми «Amersham pharmacia biotech» (Англія).

Лікування вагітних у групі порівняння проводилося за стандартною методикою лікування інфікованих вагітних антибактеріальними та протівірусними препаратами згідно з Наказом МОЗ України № 624 від 03.11.2008 р. В основній групі додатково призначалися ректальні супозиторії азоксімера броміду (поліоксідонія) протягом 10–14 діб. Відомо, що поліоксідоній є імуномоделюючим препаратом нового покоління, який має дезінтоксикаційну та антиоксидантну дію [2]

Статистична обробка результатів досліджень проводилася на персональному комп'ютері з використанням параметричних та непараметричних методів варіаційної статистики за допомогою прикладного програмного забезпечення «Statistica» (StatSof, 2006).

Результати досліджень та їх обговорення

Вік обстежених вагітних варіював від 18 до 36 років: середній вік жінок з МПІ склав (23,4±3,8) років, контрольної групи – (24,5±4,3) роки (p>0,05). Серед жінок з МПІ першовагітних було 17 (28,8 %), першородячих — 28 (47,45 %). Майже кожна друга вагітна з МПІ мала в анамнезі репродуктивні втрати на різних термінах вагітності. При аналізі перенесених хвороб було визначено, що 48 (81,35 %) вагітних з МПІ мали хронічні тонзіліти (44,1 %), гастрити (16,9 %), пієлонефрити (25,4 %), цистити (13,6 %). Перебіг даної вагітності ускладнився загрозою її переривання у 31 (52,5 %) жінки з МПІ. Гострі респіраторні захворювання упродовж гестації перенесли 39 (66,1 %) вагітних з МПІ та 8 (25 %) жінок контрольної групи. Загострення пієлонфриту відмічалося у 17 (28,8 %) вагітних з МПІ. Третя-четверта ступінь чистоти вагінальних мазків визначена у кожної другої пацієнтки з МПІ, трихомоноз — у 9 (15,25 %), бактеріальний вагіноз — у 12 (20,33 %), кандидозний вагініт — у 15 (25,42 %), мікоплазмоз — у 7 (11,9 %), уреаплазмоз — у 7 (11,9 %), хламідіоз — у 6 (10,2 %), ВПГ-2 — у 5 (8,5 %). При аналізі результатів бактеріологічного аналізу на першому місці серед збудників знаходився *St. aureus*, який був виділений в 36 (61,01 %) спостереженнях. *Str. pyogenes* висівали у 26 (44,06 %) вагітних з МПІ. У 21 (35,6 %) вагітних виділені збудники в чистій культурі, у 38 (64,4 %) пацієнток різні асоціації мікроорганізмів.

При дослідженні стану плода у вагітних з МПІ оцінка біофізичного профілю менше 8 балів була у 55 (93,2 %), затримка росту плода виявлена у 28 (47,45 %) жінок. Ультразвукові ознаки плацентарної дисфункції та материнсько-плодової інфекції були визначені у вигляді маловоддя (39 %), багатоводдя (23,7 %), гіпоплазії плаценти (25,42 %), гіперплазії плаценти (22,03 %), передчасного дозрівання плаценти (44,06 %). Результати доплерометрії маткового, матково-плацентарного та кровотока плоду вказувало на підвищення показників судинної резистентності в різних ланках кровообігу фетоплацентарного комплексу, що вказувало на наявність плацентарної дисфункції у інфікованих вагітних.

Результати проведеного імунологічного дослідження свідчать про те, що у вагітних з МПІ кількість лімфоцитів дорівнювала (25,9 ± 1,6) % проти (31,8 ± 0,7) % в контролі ($p < 0,05$). Вміст Т-лімфоцитів ($CD3^+$) у вагітних з МПІ – (52,1 ± 1,4) % також достовірно ($p < 0,05$) відрізнявся від зазначених показників жінок групи контролю — (65,9 ± 2,1) %. Кількість Т-хелперів ($CD4^+$) у хворих з МПІ виявилася достовірно ($p < 0,05$) нижчою — (27,1 ± 1,1) %

в порівнянні з показниками контрольної групи — (35,8 ± 1,4) %. При дослідженні В-клітинної ланки імунітету було виявлено, що вміст В-лімфоцитів ($CD19^+$) у хворих на МПІ становив (11,8 ± 1,1) % проти (10,2 ± 0,6) % у контролі. Вміст 0–лімфоцитів у вагітних з МПІ (22,3 ± 1,5) % був вищим майже вдвічі, ніж у жінок контрольної групи ($p < 0,05$). При дослідженні показників гуморального імунітету у інфікованих вагітних було виявлено достовірне ($p < 0,05$) підвищення рівнів Ig G (14,5 ± 0,7) г/л, ЦІК ((131,5 ± 10,6) умов. од.) в порівнянні з цими показниками в контролі, а також незначне підвищення рівня Ig M ((1,36 ± 0,07) г/л) в порівнянні зі здоровими жінками ($p > 0,05$). Вміст Ig A у крові хворих становив (2,3 ± 0,2) г/л порівняно з контрольними даними — (3,5 ± 0,3) г/л ($p < 0,05$).

При аналізі цитокінового статусу звертає на себе увагу підвищення вмісту ІЛ–1β в сироватці крові при МПІ в 5,2 разу ((336,5 ± 19,98) пг/мл) та збільшення вмісту прозапальних цитокінів ІЛ–6 майже вдвічі ((56,3 ± 3,5) пг/мл). Крім того, відмічається зниження рівня протизапальних цитокінів ІЛ–4 ((40,7 ± 2,6) пг/мл), ІЛ–8 ((34,6 ± 4,5) пг/мл) та ІЛ–10 ((5,3 ± 0,9) пг/мл).

При бактеріологічному дослідженні після закінчення лікування *St. aureus* і деякі види бактерій кишкової групи були виділені у 11 (36,7 %) вагітних, що отримали традиційне протизапальне лікування і у 3 (10,3 %) хворих після комплексного протизапального лікування із застосуванням азоксімеру броміду. Аналіз результатів бактеріоскопічного дослідження вагінального вмісту після лікування показав II ступінь чистоти у 20 (66,7 %) і 27 (93,1 %) вагітних, а III ступінь чистоти — у 10 (33,3 %) і 3 (6,9 %) жінок в I та II групах відповідно.

Під впливом комплексного лікування у вагітних з МПІ відбувалися динамічні позитивні зміни в Т- і В-системі та фагоцитарній ланці імунітету: достовірно підвищувався абсолютний і відносний уміст лімфоцитів у периферичній крові, відновлювався до значень норми вміст Т-загальних лімфоцитів ($CD\ 3^+$) і Т-хелперів ($CD\ 4^+$), індекс співвідношення Т-хелпери/Т-супресори ($P<0,05$). Також уже після закінчення лікування спостерігалося підвищення поглинальної активності нейтрофілів (ФЧ) і фагоцитарного індексу (ФІ) як по відношенню до показників вагітних, які отримували стандартне лікування, так і по відношенню показників контрольної групи. У вагітних, що одержували комплексне лікування, відбувалася швидка нормалізація цитокінового балансу в сироватці крові. Резюмуючи одержані дані, можна зробити висновок, що комплексне лікування, яке включає імунотропну терапію, ефективно впливає на імунні порушення, що спостерігаються у вагітних жінок з МПІ.

При вивченні вмісту VEGF у вагітних з МПІ були отримані такі результати: рівень VEGF варіював від 318,6 до 409,2 пкг/мл, складаючи в середньому (326,5±17,3) пкг/мл. При подальшому спостереженні концентрація VEGF змінювалася залежно від способу лікування. При традиційному лікуванні уміст VEGF знижувався й знаходився в межах 168,7–215,6 пкг/мл, у середньому — (198,9±15,8) пкг/мл. В другій групі концентрація VEGF варіював від 39,5 до 69,9 пкг/мл і дорівнювала (52,3±6,5) пкг, вірогідно не відрізняючись від нормативних показників жінок контрольної групи ((48,4±5,1) пкг/мл). При дослідженні концентрації ендотеліну-1 було визначено підвищення його вмісту в сироватці крові у жінок з МПІ до (16,5±2,3) нг/мл порівняно з контрольними показниками ((1,4±0,5) нг/мл), отриманими від жінок з фізіологічним перебігом вагітності. При стандартній антибактеріальній терапії було визначено незначне зменшення вазоконстриктору до (10,9±2,6) нг/мл, що значно перевищувало контрольні показники. При проведенні лікування азоксімеру бромідом рівень ендотеліну-1 знижувався до (3,2±0,6) нг/мл вірогідно не відрізняючись від контрольних показників.

Стан внутрішньоутробного плода після проведеного лікування оцінювали за допомогою БФП. Загальна оцінка БФП у вагітних контрольної групи склала (11,8±0,2) балів; в групі із застосуванням імунотерапії загальна оцінка БФП дорівнювала (10,8±0,3) балів, після використання традиційної терапії загальна сума балів БФП була нижче ((8,8±0,2) балів) переважно за рахунок ступеня зрілості плаценти та обсягу амніотичної рідини. Таким чином, комплексне лікування в поєднанні з імунокоректором призвело до нормалізації показників БФП, який відображає стан внутрішньоутробного плода, що може бути зумовлене покращенням інфектологічного, імунного та ендотеліального статусу. Дані про вихід вагітності у жінок обстежених груп продемонстрували, що в результаті проведення запропонованого обстеження й корекції поліоксідонієм вдалося знизити частоту самовільного переривання вагітності до 3,4 % проти 13,3% в групі з традиційним лікуванням ($P<0,05$). Це дало можливість зафіксувати частоту термінових пологів на рівні 96,6 %, на відміну від традиційної терапії — 86,7 % ($P<0,05$).

Важливим показником ефективності запропонованого комплексу лікування плацентарної дисфункції у вагітних з МПІ є оцінка стану новонароджених. При аналізі стану новонароджених за шкалою Апгар, оцінку 7–10 балів

у групі з імунотерапією отримали 93,1 % дітей, що було значно вищим, ніж після традиційного лікування — 73,3 % (P<0,05). При аналізі маси тіла новонароджених, що народилися від матерів обстежених груп, було виявлено, що в другій групі з масою більше 3000 г народилося 89,7 % дітей, що вище, ніж у першій групі — 66,7 % (P<0,05).

Таким чином, перебіг вагітності у жінок з МПІ супроводжується порушеннями в імунному та цітокіновому статусі, ендотеліальною дисфункцією, які призводять до ряду ускладень вагітності, серед яких перше місце займає плацентарна недостатність. Аналізуючи результати перебігу вагітностей та пологів у жінок обстежених груп, а також стан новонароджених, можна зробити висновок, що завдяки запропонованому комплексу лікування МПІ з використанням терапії поліоксідонієм для своєчасної патогенетичної корекції МПІ, імунологічного та ендотеліального статусу вдалося покращити перебіг вагітностей у інфікованих жінок, зменшити частоту плацентарної дисфункції у інфікованих вагітних і знизити кількість перинатальної захворюваності та летальності.

Висновки

1. Вагітність у жінок з МПІ у більшості випадків супроводжується плацентарною дисфункцією, змінами імунного та цитокінового статусу, ендотеліальною дисфункцією, погіршенням стану плода та новонародженого.

2. Включення азоксімеру броміду в комплексну схему лікування МПІ у вагітних дозволило нормалізувати імунологічні та ендотеліальні показники, покращити перебіг вагітності, знизити перинатальну захворюваність.

ЛІТЕРАТУРА

1. Воронова И. И. Иммунные факторы как причина осложнения протекания беременности/ И. И. Воронова, Т. Н. Демина // Зб. наук. праць асоц. акуш-гінек. України. — К. : Інтермед. —2010. — С. 53–57.
2. Кузнецова Л. В. Полиоксидоной – иммуномодулирующий препарат нового поколения (обзор литературы) / Л. В. Кузнецова, В. М. Фролов, Е. В. Высочин // Український медичний альманах. — 2007. — Том 10, № 2. — С. 195–202.
3. Сухих Г. Т. Эндотелиальная дисфункция в генезе перинатальной патологи / Г. Т. Сухих, Е. М. Вихляева, Л. В. Ванько //Акушерство и гинекология. — 2008. — № 5. — С. 3–7.
4. Тирская Ю. И. Врачебная тактика при внутриутробных инфекциях / Ю. И. Тирская, Т. Н. Белкова, Е. Б. Рудакова // Акушерство и гинекология. — 2011. — № 8. — С. 42–47.
5. Тютюнник В. Л. Изменения локального и системного иммунитета при оппортунистических инфекциях влагалища у беременных / В. Л. Тютюнник, Т. Э. Карапетян, А. Е. Донников // Акушерство и гинекология. — 2013. — № 8. —- С. 25–29.
6. Donders G. Aerobic vaginitis in pregnancy / G. Donders, G. Bellen, D. Rezeberga // Br. J. Obstet. Gynaecol. — 2011. — N 118 (10). — P. 1163–1170.
7. Romero R. The role of inflamation and infection in preterm birth / R. Romero, J. Espinoza, L. F. Goncalves // Semin. Reprod. Med. — 2007. — N 25(1). — P.21-39.

УСОВЕРШЕНСТВОВАНИЕ ПАТОГЕНЕТИЧЕСКОЙ ТЕРАПИИ ПЛАЦЕНТАРНОЙ ДИСФУНКЦИИ У ИНФИЦИРОВАННЫХ БЕРЕМЕННЫХ

Н. М. Пасиешвили

Резюме. Целью работы было уточнение этиопатогенеза и усовершенствование лечения плацентарной дисфункции у инфицированных беременных. Под наблюдением находились 59 беременных с признаками материнско-плодовой инфекции (МПИ) и 32 беременных, у которых не выявлено инфицирования (контрольная группа). В дальнейшем беременные с МПИ были разделены на 2 группы: в первую вошли 30 женщин, получавших традиционную антибактериальную и противовирусную терапию, во вторую группу вошли 29 женщин, которым дополнительно назначали иммуномодулятор азоксимера бромид. Течение беременности на фоне МПИ характеризуется плацентарной недостаточностью, нарушением иммунного гомеостаза беременной, эндотелиальной дисфункцией, что отрицательно влияет на перинатальные показатели. Применение иммунотерапии в комплексном лечении МПИ является патогенетически обоснованным эффективным методом лечения плацентарной дисфункции и профилактики перинатальных осложнений у инфицированных женщин.

Ключевые слова: *плацентарная дисфункция, материнско-плодовая инфекция, иммунотерапия.*

IMPROVEMENT OF PATHOGENETIC THERAPY OF PLACENTAL DYSFUNCTION IN INFECTED PREGNANT

N. M. Pasieshvili

Summary. The aim of the work was to clarify the etiopathogenesis and treatment of placental dysfunction in infected pregnant. We observed 59 pregnant women with signs of maternal-fetal infection (MFI), and 32 pregnant women without infection (control group). In the future, pregnant with MFI were divided into 2 groups: the first included 30 women treated with traditional antibacterial and antiviral therapy, the second group included 29 women who were additionally given immunomodulator Azoximer bromide. Pregnancy with placental insufficiency is characterized by MFI, impaired immune homeostasis pregnant, endothelial dysfunction, which negatively affects perinatal indicators. The use of immunotherapy in treatment of MFI is pathogenetically substantiated effective treatment of placental dysfunction and prevention of perinatal complications in infected women.

Key words: *placental dysfunction, maternal-fetal infection, immunotherapy.*

М. О. Щербина,
О. В. Салтовський,
Н. П. Сухіна

Харківський національний медичний університет

© Колектив авторів

ОСОБЛИВОСТІ ВЕДЕННЯ ПОЛОГІВ ЗА АНОМАЛІЙ РОЗВИТКУ ЖІНОЧИХ СТАТЕВИХ ОРГАНІВ

Резюме. Метою роботи стало узагальнення даних з проблеми перебігу вагітності та пологів у жінок з аномаліями розвитку репродуктивної системи. Проведено аналіз 67 випадків вагітності та розродження у жінок з різними варіантами аномалій розвитку статевих органів. Спільними рисами для всієї групи пацієнток з аномаліями матки є висока частота безпліддя, невиношування вагітності та розвиток різних ускладнень у пологах, що зумовило високу частоту абдомінального розродження в групі — 74,6 % випадків. Враховуючи високу вірогідність ускладнень у пологах доцільним можна вважати проведення у пацієнток з прогностично несприятливими типами вад розвитку внутрішніх статевих органів розродження шляхом операції кесаревого розтину в плановому порядку.

Ключові слова: *матка, аномалії розвитку, вади розвитку, пологи, розродження, ускладнення вагітності.*

Вступ

Однією з найбільш частих і важкореагуємих причин розвитку безпліддя, різної патології вагітності та пологів є аномалії розвитку жіночих статевих органів. Аномалії розвитку органів репродуктивної системи можуть бути пов'язані з хромосомними і генними аномаліями, обумовлені різними тератогенними впливами на плід, гормональними порушеннями в період органогенезу [3, 6].

За даними ряду авторів [3, 13] частота вад матки в популяції досягає 4 %.

За окремих видів аномалій матки, таких як агенезія матки або у разі інших виражених її змін жінка стикається з неможливістю самостійного настання вагітності та на теперішній час змушена вдаватися до допомоги сурогатних матерів або усиновленню дитини.

При вадах розвитку, що пов'язані з порушенням латерального злиття Мюллерова протоку (седловидна, дворога матка, внутрішньоматкова перетинка, подвоєння матки і однорога матка) виношування вагітності пов'язане з рядом перинатальних проблем, які виникають, за даними деяких авторів, з частотою від 25 [3] до 80 % [13].

У хворих з симетричними вадами розвитку матки частота зачаття досить висока — до 60 %, але в 80 % випадків вагітність закінчується самовільним викиднем.

За асиметричних вадах частота безпліддя досягає 80 %, у 40 % випадків отримана вагітність переривається.

Загальна частота невиношування вагітності при аномаліях розвитку статевих органів досягає 76 %, а частота передчасних пологів 33 % [1, 7, 11]. У 10–15 % пацієнток, які страждають звичним невиношуванням вагітності зустрічаються аномалії розвитку матки [1, 9]. Більшістю авторів відзначається висока частота загрози переривання вагітності з наявністю кров'яних виділень із статевих шляхів при всіх типах аномалій матки: від 50 до 80 % [1, 4, 7].

Несприятливою прогностичною ознакою для результату вагітності є часткове або повне розташування плаценти на внутрішньоматковій перетинці. Так, вагітності, які не розвиваються, зустрічаються з частотою від 16 до 27 % у вагітних з внутрішньоматковою перетинкою [5, 6, 8].

За даними літератури досить часто — до 30 % випадків [7, 13], вади розвитку матки поєднуються з істміко-цервікалиною недостатністю (ІЦН).

Анатомо-фізіологічна неповноцінність стінки матки при вадах розвитку, недостатнє кровопостачання і неповноцінна секреторна трансформація ендометрію, а також перетинки різного розміру та локалізації створюють суттєві перешкоди на всіх етапах вагітності — від зачаття до пологів. Однак, враховуючи нерідке поєднання аномалій розвитку статевих органів з аномаліями нирок, в першу чергу, а також аноректальними аномаліями, аномаліями скелета та інших органів і систем [3, 12], залишається неясним, чи є ці порушення лише наслідком вади розвитку або вади розвитку поєднуються з морфофункциональной неповноцінністю матки і зміною гормональної функції гіпотапамо-гіпофізарно-яєчникової системи, а також з порушеннями формування фетоплацентарної системи.

Неповноцінність міометрію, витончення гіллястого хоріона з подальшою гіпоплазією плаценти, виражені судинні зміни з ділянками відшарування в місці плацентації при-

зводять до несприятливого перебігу і результату вагітності. За наявності у матері аномалій розвитку матки до 20 % новонароджених народжуються з малою вагою, у 30 % плодів внутрішньоутробно виявляється гіпотрофія, у 40 % — виявляється хронічна гіпоксія, у 10 % — гостра гіпоксія плода з порушенням мозкового кровообігу. Відзначена також висока частота оперативного розродження у таких жінок — до 50 %, переважно у зв'язку з неправильним положенням плоду — до 25 %, первинної слабкістю пологової діяльності — до 18 %, виникненням передчасного відшарування плаценти і кровотечі — до 13 %, гострого дистресу плода — до 10 % [1, 7, 9].

Як видно, у жінок з аномаліями матки відзначається висока частота перинатальної патології. За останні роки більшість робіт присвячено розробці способів діагностики аномалій матки, методів корекції аномалій розвитку або є ретроспективними дослідженнями, спрямованими на виявлення поширеності аномалій матки серед жінок. Проте недостатньо висвітлені питання розродження таких пацієнток, немає єдиних протоколів розродження вагітних з аномаліями розвитку статевих органів.

Мета роботи

Узагальнення даних літератури та результатів власних спостережень з проблеми перебігу пологів у жінок з аномаліями розвитку репродуктивної системи, розробка оптимальних підходів до розродження вагітних даної категорії.

Матеріали та методи досліджень

Проведено аналіз 67 випадків вагітності та розродження у жінок з різними варіантами аномалій розвитку статевих органів, отримані результати порівнювалися з контрольною групою — 57 вагітних з нормальним розвитком і положенням статевих органів.

Залежно від виду аномалій вагітні при аналізі були розділені на наступні підгрупи: седловидна матка діагностована у 27 пацієнток (40,3 %), внутрішньоматкова перетинка — у 14 (20,9 %), дворога матка — у 12 (17,9 %) , подвоєння матки — у 6 (8,9 %), однорога матка — у 1 (1,5 %), матка після оперативної корекції аномалій (гістерорезектоскопії) — у 7 (10,4 %).

У обстежуваних вагітних збирався акушерський анамнез, визначалися особливості розвитку фетоплацентарної системи, оцінювався стан шийки матки протягом вагітності.

Результати досліджень та їх обговорення

Виявлено, що обтяжений акушерсько-гінекологічний анамнез у жінок з аномаліями розвитку матки відзначався в 84 проти 7,4 % в контрольній групі, тобто, в 7 разів частіше. В анамнезі безпліддя мали 56 пацієнток досліджуваної групи, у 38 — раніше спостерігалися випадки самовільних абортів і передчасних пологів, у 9 — відзначалася антенатальна загибель плодів, у 3 — важкий гестоз, крім того, у 5 пацієнток раніше були випадки позаматкової вагітності, у 42 — відзначалися різні види порушень оваріально-менструального циклу.

У 46 пацієнток за час останньої вагітності відзначалися явища загрози переривання: стійкий больовий синдром, кровомазання, що достовірно вище, ніж у контрольній групі — 68,7 проти 12 % ($p < 0,005$). Дані прояви можуть свідчити про схильність до патологічного прикріплення плодового яйця у пацієнток з аномаліями матки що є причиною формування фетоплацентарної недостатності.

У 45 жінок (67,2 %) за результатами динамічного доплерометричного дослідження зареєстровано порушення матково-плацентарного кровотоку (підвищення індексу резистентності кровотоку в одній маткової артерії). Особливо дані зміни були характерні для вад матки, де вагітність розвивалася ізольовано в похідному одного з Мюллерова протоку: у матці з одним рігом, у однієї з подвоєних маток, у матці з повною перетинкою і матці з двома рогами зі злиттям маткових рогів у нижній третині. Підвищення резистентності кровотоку в матковій артерії на контрлатеральному боці, ймовірно, є нормою, а на боці локалізації плаценти — патологією, що відповідало ступеню затримки розвитку плода.

Фетоплацентарна недостатність діагностувалася у жінок з аномаліями матки в 67,2 % (у контролі 26,4 %). Результатом ФПН було формування синдрому затримки розвитку плода (СЗРП) у 22,7 % випадків (проти 6 % у контролі).

Частота гестозу у пацієнток з аномаліями матки 65,7 % (проти 22 % у групі контролю), причому важкі форми відзначені в 9 %. Можливою причиною цього є порушення другої хвилі інвазії трофобласта, пов'язане з анатомо-фізіологічної неповноцінністю матки.

У 9 вагітних (13,4 %) спостерігалося формування істміко-цервікальної недостатності (у контролі 2 %), тобто в 6,7 разів частіше, ніж у жінок з нормально сформованою маткою.

У 27 жінок вагітність ускладнилася неправильним положенням та/або передлежанням плода в аномальній матці (40,3% проти 4%), причому в більшості випадків реєструвалося тазове передлежання, а в 5,3 % — косе або поперечне положення.

У 17 жінок (25,4 %) вагітність ускладнилася передчасним відшаруванням плаценти з кровотечею різної інтенсивності.

У 19 жінок (28,4 %) пологи почалися передчасно.

У 18 жінок (26,9 %) пологи ускладнилися розвитком слабкості і дискоординації пологової діяльності.

У 8 жінок (26,9 %) у пологах був патологічний перебіг III періоду.

Найбільш питому вагу в структурі ускладнень серед групи, що досліджувалася, мали пацієнтки з дворогою маткою 43,3 % і з перетинкою в матці 37,3 %, у тому числі з хірургічно видаленою раніше, відносно меншу кількість ускладнень мали пацієнтки з сідлоподібною маткою 14,9 %.

Таким чином, перераховані вище причини зумовили високу частоту абдомінального розродження — 74,6 % випадків.

Висновки

Таким чином, спільними рисами для всієї групи пацієнток з аномаліями матки є висока частота безпліддя, невиношування вагітності та розвитку різних ускладнень у пологах. Прогностично несприятливими є випадки дворогої матки, внутрішньоматкової перетинки, однорогої матки.

Становлення і розвиток фетоплацентарної системи у вагітних з аномаліями матки відбувається в умовах деформації внутрішньоматкової порожнини, при цьому формуються компенсаторні механізми у вигляді міграції хоріона в сприятливому з точки зору трофіки напряму, що забезпечує внутрішньоутробний розвиток плоду.

У зв'язку з високим ризиком розвитку непрогнозованих важких ускладнень, зумовлених структурною неповноцінністю стінки матки і анатомо-фізіологічними особливостями прикріплення та функціонування плаценти, вагітних з аномаліями розвитку статевих органів необхідно віднести до групи високого ризику по розвитку перинатальної та материнської патології під час вагітності й особливо в пологах. У терміні гестації 36–37 тижнів показана госпіталізація з метою профілактики перинатальних ускладнень та визначення плану ведення пологів.

Враховуючи високу ймовірність ускладнень у вигляді передчасного відшарування плаценти і загибелі внаслідок кровотечі плода і матері, розвитку аномалій пологової діяльності, порушення плацентарного кровообігу, розриву аномально розвиненої матки в пологах доцільним можна вважати проведення у пацієнток з прогностично несприятливими типами вад внутрішніх статевих органів (однорога матка, внутрішньоматкова перетинка, дворога матка зі злиттям рогів у середній та нижній третині) розродження шляхом планової операції кесаревого розтину, що дозволить мінімізувати кількість ургентних операцій тим самим знизивши частоту післяопераційних ускладнень з боку матері та плоду. Неможливість точної діагностики до операції виду аномалії розвитку матки, її локалізації та анатомо-структурних особливостей розвитку робить виправданим в даному випадку проведення корпорального або істміко-корпорального розрізу на матці, що більш дбайливо для плода і безпечніше для вагітної.

ЛІТЕРАТУРА

1. Афанасьева Н. В. Исходы беременности и родов при фетоплацентарной недостаточности различной степени тяжести / Н. В. Афанасьева, А. Н. Стрижаков // Вопросы гинекологии, акушерства и перинатологии. — 2004. — № 2. — С. 7-13.
2. Быстрицкая Т. С. Плацентарная недостаточность / В. П. Луценко, Д. С. Лысяк, В. П. Колосов // Благовещенск, 2010. – 136 с.
3. Внутриутробное развитие человека : рук-во для врачей / Под ред. А. П. Милованова. — М. : МДВ, 2006. — 384 с.
4. Демидов В. Н. Ультразвуковая диагностика однорогой матки / В. Н. Демидов, В. И. Олейник // Sono Ace International. — 2003. — № 12. — С. 43–47.
5. Сидорова И. С. Фетоплацентарная недостаточность. Клинико-диагностические аспекты / И. С. Сидорова, И. О. Макаров. — М. : Знание - М». — 2000. — 127 с.
6. Сидорова І. С. Фетоплацентарна недостатність. Клініко-діагностичні аспекти / І. С. Сідорова, І. О. Макаров. — М. : Знание - М ». — 2000. —127 с.
7. Acien P. Complex malformations of the female genital tract. New types and revision of classification / P. Acien, M. Acien // Hum. Reprod. — 2004. — Vol. 19, № 10. — P. 2377–2384.
8. Devi Wold A. S. Anatomic factors in recurrent pregnancy loss / A. S. Devi Wold, N. Pfam, A. Arici // Semin. Reprod. Med. — 2006. — Vol. 24, N 1. — P. 25–32.
9. Jauniaux E. Evidence-based guidelines for the investigation and medical treatment of recurrent miscarriage / E. Jauniaux, G. Roy, K. Farquharson // Human Reproduction. — 2006. — Vol. 21, N 9. — P. 2216–2222.
10. Lin P. C. Reproductive outcomes in women with uterine anomalies / P. C. Lin // J. Women. Health. — 2004. — Vol. 13, N 1. — P. 33–39.
11. Nahum G. G. Uterine anomalies, induction of labor, and uterine rupture / G. G. Nahum // Obstet. Gynecol. — 2005. — Vol. 106, N 5. — P. 1150–1152.
12. Pabuccu R. Reproductive outcome after hysteroscopic metroplasty in women with septate uterus and otherwise unexplained infertility / R. Pabuccu, V. Gomel // Fertil. Steril. — 2004. — Vol. 81, N 6. — P. 1675-1678.
13. Rackow B. W. Reproductive performance of women with mtillerian anomalies / B. W. Rackow // Curr. Opin. Obstet. Gynecol. — 2007. — Vol. 19, N 3. — P. 229-237.

14. Saygili-Yilmaz E. Septate uterus with a double cervix and longitudinal vaginal septum / E. Saygili-Yilmaz, M. Erman-Akar // J. Reprod. Med. — 2004. — Vol. 49, N 10. — P. 833-836.

15. Weissman A. Successful twin pregnancy in a patient with complete uterine septum corrected during cesarean section. // J. Eldar, G. Malingep, O. Sadan [et al.] // Fertil. Steril. — 2006. — Vol. 85, № 2. — P.11–14.

ОСОБЕННОСТИ ВЕДЕНИЯ РОДОВ ПРИ АНОМАЛИЯХ РАЗВИТИЯ ЖЕНСКИХ ПОЛОВЫХ ОРГАНОВ

Н. А. Щербина,
А. В. Салтовский,
Н. П. Сухина

Резюме. Целью работы явилось обобщение данных по проблеме течения беременности и родов у женщин с аномалиями развития репродуктивной системы. Проведен анализ 67 случаев беременности и родоразрешения у женщин с различными вариантами аномалий развития половых органов. Общими чертами для всей группы пациенток с аномалиями матки являются высокая частота бесплодия, невынашивания беременности и развития различных осложнений в родах, что обусловило высокую частоту абдоминального родоразрешения в наблюдаемой группе – 74,6 % случаев. Учитывая высокую вероятность осложнений в родах целесообразным можно считать проведение у пациенток с прогностически неблагоприятными типами пороков развития внутренних половых органов родоразрешения путем операции кесарева сечения в плановом порядке.

Ключевые слова: *матка, аномалии развития, пороки развития, роды, родоразрешение, осложнения беременности.*

FEATURES OF LABOR MANAGEMENT WITH GENITALIA ANOMALIES

M. O. Sherbina,
O. V. Saltovsky,
N. P. Sukhina

Summary. The aim of the work was a generalization of data on the course of pregnancy and childbirth in women with abnormalities of the reproductive system. An analysis of 67 cases of pregnancy and delivery in women with different variants of anomalies of genital organs was performed. The common features for the entire group of patients with abnormalities of the uterus are the high incidence of infertility, miscarriage and development of various complications in childbirth, which led to a high incidence of abdominal delivery in the observed group — 74.6 % of cases. Given the high probability of complications in childbirth may be considered appropriate conduct in patients with prognostically unfavorable types of malformations of the internal genitalia of delivery by cesarean section in a planned manner.

Key words: *uterus, malformations, congenital malformations, birth, delivery, pregnancy complications.*

О. С. Прокопюк,
В. В. Лазуренко,
И. Ю. Мурызина,
В. Ю. Прокопюк,
О. В. Чуб

Институт Проблем криобиологии и криомедицины, г. Харьков

Харьковский национальный медицинский университет

© Коллектив авторов

ОНКОГЕННЫЙ РИСК, АССОЦИИРОВАННЫЙ С ОЖИРЕНИЕМ, У ЖЕНЩИН В ПЕРИМЕНОПАУЗАЛЬНОМ ПЕРИОДЕ

Резюме. Целью работы стал поиск новых диагностических методик для определения потенциала атипической трансформации эндометрия у женщин перименопаузального возраста (ПМВ) и разработка стратегии лечебно-диагностических мероприятий, дифференцированных в зависимости от имеющихся факторов онкориска.

В исследование вовлечено 90 женщин ПМВ с гиперпластическими состояниями эндометрия (ГЭ), ещё 60 женщин этого же возраста без признаков ГЭ выбраны в качестве контроля: 28 из них без ожирения составили Ia подгруппу, а 32 с ожирением – Ib. Ко II и III группам отнесены женщины с неатипическими формами ГЭ (НГЭ): 33 пациентки без ожирения сформировали II группу, и 32 с признаками ожирения – III. IV группу составили 25 женщин с атипической ГЭ (ГЭ), 76% которых страдали ожирением.

В результате проведенного исследования было выяснено, что высокий уровень sFas связан, по-видимому, с нестабильностью MSI+генома и отражает худший исходный фон для лечения: при значении sFas ≥ 13 нг/мл необходимо более пристальное диспансерное наблюдение за пациентками с ожирением, у которых был поставлен диагноз НГЭ, с обязательной коррекцией метаболического синдрома, а при рецидиве метроррагии даже в случае НГЭ тактикой выбора целесообразно считать радикальную операцию.

Ключевые слова: *гиперплазия эндометрия, ожирение, перименопаузальный период.*

Введение

В последние десятилетия лавинообразно увеличивается количество результатов исследований, свидетельствующих о непосредственном влиянии ожирения как модифицирующего фактора на возникновение и агрессивность течения злокачественных новообразований ряда локализаций, включая рак эндометрия [1, 2]. Учитывая неустанное увеличение в популяциях практически всех стран числа людей, страдающих ожирением, становится понятной роль медицинских мероприятий, направленных на снижение веса, в рамках эффективной профилактики рака эндометрия. Для гормонозависимой его формы характерен пик в перименопаузальный период, когда происходящая перестройка предрасполагает не только к увеличению веса, но и формированию андроидного типа отложения жира (АО) [2]. Скорее всего, это связано с ослаблением способности фолликулярного эпителия в указанном возрастном периоде конвертировать тестостерон в эстрадиол на фоне высокого уровня продукции первого вследствие снижения выработки связывающего половые стероиды белка в ответ на уменьшение образования эстрадиола [4]. Среди механизмов, объясняющих канцерогенное влияние ожирения, в первую очередь рассматривают пролиферативное действие инсулиноподобного фактора роста, прямое подавление адипоцитами mTOR регуляции клеточного цикла и развитием так называемого «подострого воспаления», ведущего к повышению выработки провоспалительных цитокинов [2]. В настоящее время атипическая гиперплазия эндометрия (АГЭ) и неатипическая гиперплазия эндометрия (НГЭ) рассматриваются как принципиально разные по истокам возникновения состояния, которые не являются стадиями одного процесса, текущего в направлении злокачественной трансформации [3, 4, 5]. Не исключено, что АГЭ изначально формируется не на фоне НГЭ, являющейся следствием функционального дисбаланса, а как отдельное состояние с неумолимой тенденцией к малигнизации. Скорее всего, это связано с накоплением мутаций в локусах генов, ответственных за апоптоз, что и ведёт к атипии клеток и автономизации роста. Но проблема в том, что АГЭ может присоединяться к НГЭ, чем затрудняется диспансерный контроль за пациентками, у которых ранее

диагностирована НГЭ по данным гистологического исследования соскоба.

Цель работы

Поиск новых диагностических методик для определения потенциала атипической трансформации эндометрия у женщин перименопаузального возраста (ПМВ) и разработка стратегии лечебно-диагностических мероприятий, дифференцированных в зависимости от имеющихся факторов онкориска.

Материалы и методы исследований

В исследование вовлечено 90 женщин ПМВ с гиперпластическими состояниями эндометрия (ГЭ), ещё 60 женщин этого же возраста без признаков ГЭ выбраны в качестве контроля: 28 из них без АО составили Ia подгруппу, а 32 с АО – Ib. Ко II и III группам отнесены женщины с неатипическими формами ГЭ (НГЭ): 33 пациентки без АО сформировали II группу, и 32 с признаками АО – III, IV группу составили 25 женщин с атипической (ГЭ), 76 % которых страдали АО.

Содержание sFas в сыворотке крови определяли с помощью иммуноферментной системы типа «сендвич». Содержание в крови TNFα, лептина, кортизола изучались методом иммуноферментного анализа с использованием тест-систем фирмы «Алкор-био» (Россия) на анализаторе «StatFax 303 Plus», концентрация инсулина – радиоизотопным методом. У всех больных в ткани методом полимеразно-цепной реакции было изучено наличие микросателлитной нестабильности эндометрия (MSI+). После выделения ДНК из эндометрия фенольным методом наличие MSI+ генома определяли с использованием маркеров BAT 25 и BAT 26. Анализ достоверности полученных результатов проводился с помощью персонального компьютера «MS EXCEL 2003» с использованием пакета программ «STATISTICA for Windows».

Результаты исследований и их обсуждение

Максимальным уровень sFas был выявлен у пациенток с АГЭ (таблица), у женщин III группы данный показатель достоверно снижался ($p<0,05$), хотя и превышал значения Ib подгруппы. То есть женщины с АО отличались повышенным содержанием sFas, более выраженным при сочетании с ГЭ, особенно атипической. Но в III группе обращал на себя внимание как большой диапазон колебаний значений sFas, так и бимодальный характер их разброса с двумя пиками. Ориентируясь на значение sFas, III группа была разделена на две подгруппы: IIIa – 18 пациенток со средним уровнем sFas ((9,87±0,67) нг/мл, диапазон (8,22–11,13) нг/мл) и IIIb – 13 женщин с высоким значением ((15,79±0,51) нг/мл, диапазон (13,56–16,98) нг/мл). И, если по остальным показателям подгруппы между собой достоверно не отличались ($p>0,05$), то, как выяснилось в дальнейшем, уровень sFas существенно влиял на отстроченные результаты.

По результатам анализа микросателлитных маркеров генотип MSI+ крайне редко встречался во II группе (4,1 % пациенток), был значительно выше при сочетании АО и НГЭ, однако при этом показатель IIIa подгруппы (28,7 %) уступал IIIb подгруппе (53,2 %), а при наличие АГЭ (IV группа) MSI+ генотип обнаружен у 75,3 % пациенток. Таким образом, можно сделать вывод, что MSI, ведущая к накоплению мутаций генов, регулирующих процессы апоптоза и репарации ДНК, создаёт почву, на которой могут возникнуть предпосылки для атипической трансформации. Как видно из полученных данных, MSI гораздо чаще возникает на фоне метаболического синдрома и АО, а высокий sFas может быть уже следствием нестабильности генома.

С целью снижения степени рисков, ассоциированных с АО, пациентки Ib и III групп на протяжении года получали комплекс немедикаментозных и медикаментозных методов, на-

Таблица

Динамика биохимических показателей крови женщин перименопаузального возраста с разными формами гиперплазии эндометрия и метаболическими нарушениями (M±m)

Показатель	Группы				
	Ia	Ib	II	III	IV
Лептин, нг/мл	4,17±0,07	13,9±0,09*	9,04±0,92*	18,04±1,28*^	18,78±1,62*
Инсулин, мМЕ/л	3,04±0,13	10,86±0,72*	3,45±0,23	35,06±2,66*^	48,54±2,81*
Кортизол, нМ/л	280,9±10,4	353,5±15,1*	292,17±9,06	270,8±10,12	249,7±14,2
ЛПНП, мМ/л	2,45±0,17	3,97±0,22*	2,99±0,16	2,10±0,16*	2,98±0,15
ЛПОНП, мМ/л	0,41±0,02	0,49±0,04	0,42±0,03	0,57±0,03^	0,50±0,02
ЛПВП, мМ/л	1,23±0,06	1,1±0,1*	1,4±0,1*	1,06±0,09*^	1,06±0,09*
sFas, нг/мл	0,86±0,31	4,08±0,37*	4,14±0,39*	13,78±1,27*^	19,86±1,92*
TNFα, пкг/мл	18,27±1,05	28,14±2,42*	19,28±1,07	36,47±2,67*^	39,33±3,20*

Примечание: * $p \leq 0,05$ относительно Ia контрольной группы; ^ $p<0,05$ III группа относительно II группы; ЛПНП, ЛПОНП, ЛПВИ – липопротеиды низкой, очень низкой и высокой плотности

правленных на снижение массы тела и нормализацию метаболических нарушений, включающих: регламентированный режим питания, умеренную физическую нагрузку, комбинацию препаратов (метформин, розувастатин). Всем женщинам IV группы была выполнена гистерэктомия.

В процессе лечения во всех группах было отмечено улучшение общего самочувствия, достоверное снижение веса. Если sFas в Ib и IIIa подгрупппах уменьшался, приближаясь к показателю Ia подгруппы ((3,84±0,37) и (4,71±0,45) нг/мл соответственно), то в IIIb динамика его снижения была недостоверной ((12,84±1,64) нг/мл, p>0,05), сочетаясь с худшими клиническими исходами. В IIIa только у одной женщины (3,2 %) был рецидив ДМК, в связи с чем выполнено выскабливание полости матки (простая кистозная ГЭ). При дальнейшем наблюдении эпизодов ДМК не было, а показатель М-эхо не превышал 13 мм. Во II группе показания для повторного выскабливания появились у 2 пациенток (6,06 %): по поводу ДМК и в связи с М-эхо 18 мм. В этих случаях тоже не выявлены признаки атипии. При сравнении данных ультразвукового исследования пациенток II и IIIa групп не отмечено достоверной разницы: II – М-эхо в диапазоне 6–10 мм ((8,52±1,43) мм), IIIa – М-эхо с бóльшим размахом (9–15 мм), но без достоверных отличий по среднему значению ((11,07±2,10) мм, p>0,05). Ситуация в IIIb подгруппе была менее оптимистичной. В течение первых 9–15 мес. 9 пациенткам (69,23 %) выполнена гистерэктомия по поводу как рецидивирующих ДМК, так и изменений М-эхо, у пяти выявлены очаги аденоматоза (61,54 %).

Таким образом, высокий уровень sFas связан, по-видимому, с нестабильностью генома и отражает худший исходный фон для лечения: при значении sFas ≥13 нг/мл необходимо более пристальное диспансерное наблюдение за пациентками с ожирением, у которых был поставлен диагноз НГЭ, с обязательной коррекцией метаболического синдрома, а при рецидиве метроррагии даже в случае НГЭ тактикой выбора целесообразно считать радикальную операцию.

Выводы

Определение sFas у женщин перименопаузального возраста, имеющих ожирение и страдающих метроррагиями, указывает на нестабильность MSI+ генома и позволяет своевременно выработать адекватную лечебную тактику с учетом онкогенного риска.

ЛИТЕРАТУРА

1. Centers for Disease Control and Prevention. Overweight and Obesity. Cdc.gov/obesity/data/adult.html. Assessed 1 July 2014
2. Nieminen T. T. Molecular analysis of endometrial tumor genesis: importance of complex hyperplasia regardless of atypia / T. T. Nieminen //Clinical Cancer. – 2009. — N 15. — P. 57-62.
3. Obesity, diabetes, and risk of prostate cancer: results from the prostate cancer prevention trial / Z.Gong, M. L. Neuhouser, P. J. Goodman // Cancer Epidemiol Biomarkers Prev. — 2006. — N 10. — P. 1977-1983.
4. Philipp C.S. Age and the prevalence of bleeding disorders in women with menorrhagia / C. S. Philipp, A. Faiz, N. Dowling // Obstet Gynecol. — 2005. — N 105. — P. 61-68.
5. Royal College of Obstetricians and Gynaecologists (1998). The Initial Management of Menorrhagia Evidence-based guidelines 1. — London : RCOG Press, 1998. — 204 p.

ОНКОГЕНИЙ РИЗИК, АСОЦІЙОВАНИЙ З ОЖИРІННЯМ, У ЖІНОК В ПЕРИМЕНОПАУЗАЛЬНОМУ ПЕРІОДІ

О. С. Прокопюк,
В. В. Лазуренко,
І. Ю. Муризіна,
В. Ю. Прокопюк, О. В. Чуб

Резюме. Метою роботи став пошук нових діагностичних методик для визначення потенціалу атипичної трансформації ендометрія у жінок перименопаузального віку (ПМВ) та розробка стратегії лікувально-діагностичних заходів, диференційованих залежно від наявних факторів онкоризику.

У дослідження залучено 90 жінок ПМВ з гіперпластичними станами ендометрія (ГЕ), ще 60 жінок цього ж віку без ознак ГЕ обрані як контроль, 28 з них без ожиріння склали Іа підгрупу, а 32 з ожирінням - Іb. До II і III груп віднесені жінки з неатиповою формами ГЕ (НГЕ): 33 пацієнтки без ожиріння сформували II групу, і 32 з ознаками ожиріння – III. IV групу склали 25 жінок з атипичною ГЕ (ГЕ), 76% яких страждали ожирінням.

В результаті проведеного дослідження було з'ясовано, що високий рівень sFas пов'язаний з нестабільністю MSI + генома і відображає найгірший вихідний фон для лікування: при значенні sFas ≥13 нг / мл необхідно більш пильне диспансерне спостереження за пацієнтками з ожирінням, у яких був поставлений діагноз НГЕ, з обов'язковою корекцією метаболічного синдрому, а при рецидив метроррагии навіть у разі НГЕ тактикою вибору доцільно вважати радикальну операцію.

Ключові слова: *гіперплазія ендометрію, ожиріння, перименопаузальний період.*

OBESITY-LINKED ONCOGENIC RISK IN WOMEN OF PERIMENOPAUSAL PERIOD

O. S. Prokopyuk,
V. V. Lazurenko,
I. Yu. Muryzina,
V. Yu. Prokopyuk,
O. V. Chub

Summary. The aim of the work was to find new diagnostic techniques to determine the potential of atypical transformation of the endometrium in women of perimenopausal age (PMA) and strategy development of therapeutic and diagnostic activities, differentiated according to the existing oncogenic risk factors.

The study involved 90 women with PMA hyperplastic endometrial state (HES), another 60 women of the same age with no signs of HES chosen as a control: 28 of them non-obese comprised Ia subgroup, and 32 with obesity - Ib. II and III groups included women with not-atypical forms of HES (NHES): 33 patients without obesity formed II group, and 32 with signs of obesity - III. IV group consisted of 25 women with atypical HES (AHES), 76% of whom suffered obesity.

As a result of the study it was found that a high level of sFas is connected, apparently, with the instability of the MSI +genome and reflects the worst initial background for treatment: at a value of sFas ≥13 ng/ml must be more careful clinical examination of the patients with obesity, who have NHES obligatory correction of metabolic syndrome, and at relapse of metrorrhagia, even if it is NHES radical surgery is advisable.

Key words: *endometrial hyperplasia, obesity, perimenopausal period.*

П. А. Бездітко,
Л. І. Левченко,
В. П. Гербенко

Харківський національний медичний університет

© Колектив авторів

КОМПЛЕКСНЕ ДОСЛІДЖЕННЯ ПІСЛЯТРАВМАТИЧНИХ ПРОЛІФЕРАТИВНИХ ВІТРЕОРЕТИНАЛЬНИХ ПРОЦЕСІВ У ЗАЛЕЖНОСТІ ВІД СТУПЕНІВ ВАЖКОСТІ ТРАВМ ОЧНОГО ЯБЛУКА

Резюме. Обстежено 284 пацієнтів з травмами очей. Проведено комплексне дослідження після травматичних вітреоретинальних проліферативних процесів у залежності від ступенів важкості травм очного яблука. Вивчено особливості клінічного перебігу передньої і задньої проліферативної вітреоретинопатії та динаміка зміни рівнів секреторного імуноглобуліну А у сироватці крові. За допомогою комплексних досліджень доказано нормуючий вплив препарату бромелаїн + трипсин + рутин на рівень секреторного імуноглобуліну А у сироватці крові. Отримані результати дають можливість більш адекватно корегувати лікування хворих у ранньому після травматичному періоді.

Ключові слова: *проліферативна вітреоретинопатія, ступені важкості травм очей, клініка, імуноферментний аналіз сироватки крові, секреторний імуноглобулін А, препарат бромелаїн + трипсин + рутин.*

Вступ

Проліферативна вітреоретинопатія є однією з найважливіших медико-соціальних проблем, що обумовлено, з одного боку, її високою поширеністю у світі, а з іншого – частою інвалідизацією. Будь-яка травма ока пов'язана з високим ризиком розвитку проліферативної вітреоретинопатії, виявляють її приблизно в 8–10 % випадків [4, 5, 6, 7]. За даними інших авторів розвиток проліферативної вітреоретинопатії зустрічається в 2,2–29,4 % випадків [9, 11]. Після травматична проліферативна вітреоретинопатія є ускладненням травм очей, однією з основних причин, що визначають важкі наслідки проникаючих поранень з пошкодженням заднього сегмента очного яблука [2]. Згідно із сучасними уявленнями про класифікацію проліферативної вітреоретинопатії Machemer R., розвинуті стадії цього процесу поділяються на дві основні форми: передню – коли проліферативні зміни розвиваються попереду від екватора, і задню проліферативну вітреоретинопатію – коли проліферативні зміни розвиваються позаду від екватора [10].

Проліферативний процес при травмах очей в ранньому післятравматичному періоді має свої особливості, які потребують дослідження в даній роботі. Якщо в цей період застосовувати препарати системної ензимотерапії, наприклад, препарат бромелаїн + трипсин + рутин, то, ймовірно, це призведе до зменшення утворення проліферативної вітреоретинопатії. Унікальне поєднання природних ферментів забезпечує протизапальний, протинабряковий, розсмоктуючий та імуномоделюючий ефекти препаратів системної ензимотерапії [8]. Але до теперішнього часу мало приділяється уваги вивченню змін секреторного імуноглобуліну А у сироватці крові в ранньому післятравматичному періоді, що вказує на актуальність подальшої розробки вказаної проблеми.

Мета роботи

Провести комплексне дослідження після травматичних проліферативних вітреоретинальних процесів у залежності від ступенів важкості травм очного яблука шляхом вивчення особливостей клінічного перебігу передньої та задньої проліферативної вітреоретинопатії та динаміки зміни рівнів секреторного імуноглобуліну А у сироватці крові, вплив препарату бромелаїн + трипсин + рутин на рівень секреторного імуноглобуліну А у сироватці крові.

Матеріали та методи досліджень

Клінічні спостереження та лікування проводилося на базі дорослого і дитячого офтальмологічних відділень Харківської обласної клінічної лікарні, другого відділення Харківської міської клінічної лікарні № 14 імені професора Л. Л. Гіршмана, офтальмологічного кабінету ДЗ «Вузлова лікарня станції Харків СТГО «Південна залізниця».Під спостереженням знаходилися 284 осіб (284 травмованих очей) протягом 2006–2012 років у віці від 6 до 85 років (середній вік (40,74±1,04) років). Пацієнтам контрольної групи (138 осіб) проводили тільки загально прийняте консервативне

лікування. Хворим основної групи (146 хворих) було призначено, крім стандартної схеми лікування, препарат системної ензимотерапії бромелаїн + трипсин + рутин по дві таблетки три рази на добу два місяці дорослим, а дітям із розрахунку одна таблетка на 10 кг маси тіла. У 96 хворих до лікування і через два місяці призначення препарату системної ензимотерапії бромелаїн + трипсин + рутин був проведений імуноферментний аналіз сироватки крові на секреторний імуноглобулін А у хворих основної та контрольної груп. Використовували класифікацію Е. І. Ковалевського [3] для оцінки ступеню важкості травми і класифікацію Р. А. Гундорової [1] для оцінки виду гемофтальму.

В роботі використовували наступні методи дослідження: офтальмологічні (візометрія, тонометрія, офтальмоскопія, біомікроскопія, В-сканування очей на апараті VuMAXII фірми SONOMED, аутокампіметрія по сітці Амслера), імунологічні (імуноферментне дослідження секреторного імуноглобуліну А у сироватці крові), клінічні спостереження за пацієнтами з травмами очного яблука, методи статистичного аналізу.

Результати досліджень та їх обговорення

За нашими даними з обстежених 284 осіб (284 очей) з травмами очного яблука протягом першого місяця проліферативна вітреоретинопатія виникла в 70 випадках (24,6 %). У процесі дослідження було встановлено, що передня проліферативна вітреоретинопатія виникла у 53 пацієнтів (75,7 %) (середній вік (36,62±2,42) років); стандартне відхилення 17,79, а задня – у 17 хворих (24,3 %) (середній вік (47,24±3,39) років); стандартне відхилення 13,96. Аналіз травм за ступенем важкості показав, що серед наших пацієнтів з передньою проліферативною вітреоретинопатією переважали важкі травми –73,59 % випадків, травми середнього ступеня відмічались у 22,64 % хворих, травми легкого ступеню були у 3,77 % пацієнтів. Виявлено, що у хворих із задньою проліферативною вітреоретинопатією переважали також важкі травми – 70,59 % пацієнтів, травми середнього ступеня спостерігалися у 17,65 % випадків, травми легкого ступеню – у 11,76 % хворих (табл.1).

Таблиця 1

Аналіз хворих за ступенем важкості

Ступінь важкості	Проліферативна вітреоретинопатія		Усього
	передня	задня	
Важкий	39	12	51
Середній	12	3	15
Легкий	2	2	4
Усього	53	17	70

Проведені нами дослідження показали, що у 53 хворих (53 очей) на передню проліферативну вітреоретинопатію з важким ступенем травм очного яблука в ранньому після травматичному періоді найчастіше спостерігалися такі клінічні ознаки: гемофтальми –37,74 % випадків, гіфеми – 28,30 %, вторинна катаракта – 15,09 %; у хворих із середнім ступенем важкості травм очного яблука виявлено такі клінічні ознаки: гемофтальм – 11,32 % випадків, гіфема – 3,77 %, вторинна катаракта – 1,89 %; з легким ступенем важкості травм очного яблука спостерігалися такі клінічні ознаки: гемофтальм – 7,55 % випадків, гіфема – 3,77 % (табл. 2).

У хворих на передню проліферативну вітреоретинопатію в ранньому післятравматичному періоді встановлено прямий кореляційний взаємозв'язок зміни значень секреторного іму-

Таблиця 2

Аналіз клінічного перебігу передньої проліферативної вітреоретинопатії в ранньому післятравматичному періоді в залежності від ступенів важкості травм очного яблука, n (%)

Клінічні ознаки	Ступінь важкості						Усього	
	важкий		середній		легкий			
	абс.	%	абс.	%	абс.	%	абс.	%
Гемофтальм	20	37,74	6	11,32	4	7,55	32	60,38
Катаракта	8	15,09	1	1,89	—	—	9	16,98
Гіфема	15	28,30	2	3,77	2	3,77	19	35,85
Кератоувеїт	1	1,89	—	—	—	—	1	1,89
Вивих кришталика в скловидне тіло	2	3,77	—	—	—	—	2	3,77
Глаукома	3	5,66	—	—	—	—	3	5,66
Гіпертензія	2	3,77	—	—	—	—	2	3,77
Гіпотонія	1	1,89	—	—	—	—	1	1,89
Відшарування сітківки	1	1,89	—	—	—	—	1	1,89
Ретробульбарна гематома	2	3,77	—	—	—	—	2	3,77
Грижа скловидного тіла	1	1,89	—	—	—	—	1	1,89
Ендофтальміт	1	1,89	—	—	—	—	1	1,89
Наявність внутрішньоочних сторонніх тіл	5	9,43	—	—	—	—	5	9,43
Випадіння оболонок	6	11,32	—	—	—	—	6	11,32

ноглобуліну А в сироватці крові та ступенем важкості травм. Через два місяці комплексного лікування рівень секреторного імуноглобуліну А у сироватці крові хворих на передню проліферативну вітреоретинопатію залишився підвищеним у 3,77 % важкого ступеня, в той час як на початку дослідження був підвищений у 30,19 % і знижений у 28,30 % випадків. У хворих середнього і легкого ступенів рівні секреторного імуноглобуліну А у сироватці крові нормалізувалися.

Виявлено, що у 17 хворих (17 очей) на задню проліферативну вітреоретинопатію з важким ступенем травм очного яблука в ранньому післятравматичному періоді найчастіше спостерігалися такі клінічні ознаки: гемофтальми –52,94 % випадків, гіфеми –35,29 % хворих; у хворих із середнім ступенем важкості травм очного яблука: гемофтальми –17,65 % випадків, гіфеми – 11,76 % пацієнтів; з легким ступенем важкості травм: гемофтальми – 5,88 % випадків, гіфеми –5,88 % хворих (табл. 3).

Згідно з результатами імуноферментного аналізу сироватки крові у хворих на задню проліферативну вітреоретинопатію важкого ступеня секреторний імуноглобулін А був знижений у 33,3 % випадків, середнього ступеню важкості — секреторний імуноглобулін А знижений у 8,3 %, з легким ступенем всі показники в нормі.

Встановлено за допомогою комплексних досліджень пряму кореляційну залежність рівнів секреторного імуноглобуліну А у сироватці крові від ступенів важкості травм очного яблука в ранньому післятравматичному періоді (коефіцієнт спряженості r=0,341, p=0,022 для секреторного імуноглобуліну А).

У табл. 4 представлена характеристика імунологічних показників секреторного імуноглобуліна А у сироватці крові хворих на проліферативнувітреоретинопатію в ранньому післятравматичному періоді основної групив залежності від ступенів важкості травм в абсолютних числах, а в табл. 5 — характеристика контрольної групи.

Таблиця 4

Характеристика хворих на проліферативну вітреоретинопатію в ранньому післятравматичному періоді в залежності від ступенів важкості травм в абсолютних числах (основна група)

Ступінь важкості травм	Секреторний імуноглобулін А, мкг/мл	
	↑	↓
важкий	17	22
середній	3	8
легкий	0	2

Таблиця 5

Характеристика хворих на проліферативнувітреоретинопатію в ранньому післятравматичному періоді в залежності від ступенів важкості травм в абсолютних числах (контрольна група)

Ступінь важкості травм	Секреторний імуноглобулін А, мкг/мл	
	↑	↓
важкий	1	16
середній	0	3
легкий	0	1

Встановлено, що через два місяці комплексного лікування хворих на передню проліферативну вітреоретинопатію гемофтальм зменшився на 17,0 % випадків, гіфема — на 26,42 % (табл. 6). Гемофтальм розсмоктався у 17,0 % випадків, передня проліферативна вітреоретинопатія у 26,4 %, гострота зору відновилася у 9,4 % хворих, що свідчить про ефективність застосування цього препарату при травмах очного яблука. Застосування цього препарату у хворих з травмами очей в ранньому післятравматичному періоді призводить до профілактики виникнення передньої проліферативної вітреоретинопатії у 15,5 % хворих (без цього лікування передня проліферативна ві-

Таблиця 3

Аналіз клінічного перебігу задньої проліферативноївітреоретинопатії в ранньому післятравматичному періоді в залежності від ступенів важкості травм очного яблука, n (%)

Клінічні ознаки	Ступінь важкості						Усього	
	важкий		середній		легкий			
	абс.	%	абс.	%	абс.	%	абс.	%
Гемофтальм	9	52,94	3	17,65	1	5,88	13	76,47
Катаракта	3	17,65	—	—	—	—	3	17,65
Гіфема	6	35,29	2	11,76	1	5,88	9	52,94
Кератоувеїт	2	11,76	—	—	—	—	2	11,76
Вивих кришталика в скловидне тіло	2	11,76	—	—	—	—	2	11,76
Глаукома	2	11,76	—	—	—	—	2	11,76
Відшарування сітківки	5	29,41	—	—	—	—	5	29,41
Ретробульбарна гематома	5	29,41	—	—	—	—	5	29,41
Випадіння оболонок	5	29,41	—	—	—	—	5	29,41
Набряк макулярної області	2	11,76	—	—	—	—	2	11,76

треоретинопатія не виникла тільки у 5,3 % випадків) та її розсмоктування у 26,4 % пацієнтів, а також відновлення гостроти зору у 9,4 % осіб (p=0,04). Встановлено, що через два місяці комплексного лікування хворих на задню проліферативну вітреоретинопатію гемофтальм зменшився на 11,76 % випадків, гіфема – на 29,41 % (табл. 7).Після курсу лікування задня проліферативна вітреоретинопатія розсмокталася в 52,4% випадків, гемофтальм — у 11,8 % пацієнтів, гіфема зникла у 29,4 % хворих, гострота зору відновилася у 29,4 % випадків.

Таблиця 6

Аналіз клінічного перебігу передньої проліферативної вітреоретинопатії через два місяці застосування препарат абромелаїн+трипсин+рутин в % відношенні в залежності від ступенів важкості травм очей

Клінічні ознаки	Через 2 місяці лікування			
	Ступінь важкості			Всього
	важкий	середній	легкий	
Гемофтальм	43,4	—	—	43,4
Катаракта	16,98	—	—	16,98
Гіфема	9,43	—	—	9,43
Кератоувеїт	—	—	—	—
Вивих кришталика в скловидне тіло	3,77	—	—	—
Глаукома	5,66	—	—	5,66
Гіпертензія	3,77	—	—	3,77
Гіпотонія	3,77	—	—	3,77
Ретробульбарна гематома	—	—	—	—
Грижа скловидного тіла	1,89	—	—	1,89

Таблиця 7

Аналіз клінічного перебігу задньої проліферативної вітреоретинопатії через два місяці застосування бромелаїн + трипсин + рутин в % відношенні в залежності від ступенів важкості травм очей

Клінічні ознаки	Ступінь важкості			Всього
	важкий	середній	легкий	
Гемофтальм	64,71	—	—	64,71
Катаракта	17,65	—	—	17,65
Гіфема	23,53	—	—	23,53
Кератоувеїт	—	—	—	—
Вивих кришталика в скловидне тіло	11,76	—	—	11,76
Глаукома	11,76	—	—	11,76

Результати аналізу хворих у залежності від змін середніх значень показників секреторного імуноглобуліну А у сироватці крові в ранньому післятравматичному періодів залежності від наявності проліферативної вітреоретинопатії відображено в табл. 8. Критерії оцінки — рівень секреторного імуноглобуліну А повинен в нормі становити від 1,6 до 5,0 мкг/мл (згідно з даними до тест-систем). У табл. 9 представлені середні значення секреторного імуноглобуліну А у сироватці крові через два місяці комплексного лікування хворих з препаратом бромелаїн + трипсин + рутин, які зменшилися, і це свідчить про нормуючий вплив препарату бромелаїн + трипсин + рутин на рівні імунологічних показників у сироватці крові (p=0,06). У хворих на передню проліферативну вітреоретинопатію доказано ефективність лікування препаратом бромелаїн + трипсин + рутин через два місяці щодо нормалізації імунологічних показників секреторного імуноглобуліну А (χ^2= 66,8; p = 0), у хворих на задню проліферативну вітреоретинопатію — нормалізація імунологічних показників секреторного імуноглобуліну А (χ^2 =20,4; p = 0). Так як $\chi^2_{кр} = 10{,}28 > \chi^2_{0{,}95}(2) = 5{,}99$ (p=0,006), є суттєві відмінності між групами по секреторному імуноглобуліну А.

Таблиця 8

Аналіз хворих в залежності від змін середніх значень секреторного імуноглобуліна А у сироватці крові в ранньому післятравматичному періоді, (M±m)

Група	Секреторний імуноглобулін А, мкг/мл
Основна, n=58	3,50±0,42
Контрольна, n=38	2,10±0,32
Порівняння середніх(t-тест)	p=0,02 (відмінності суттєві)
Порівняння дисперсій (F-тест)	p=0,002 (відмінності суттєві)

Таблиця 9

Результати середніх значень імунологічних показників секреторного імуноглобуліна А у сироватці крові хворих з травмами очного яблука, (M±m) через два місяці спостереження

Групи	Середнє значення
Основна	3,1±0,15
Контрольна	2,03±0,33

У табл. 10 представлені дані динаміки зміни рівнів секреторного імуноглобуліну А у сироватці крові у хворих основної групи через два місяці лікування. Відбулася стабілізація запального процесу і розвитку проліферативної вітреоретинопатії у 86,2 %, що підтверджується даними лабораторної діагностики. Динаміка зміни рівнів секреторного імуноглобуліну А у сироватці крові у хворих контрольної групи в абсолютних числах представлена в табл. 11. Як видно з цієї таблиці, через два місяці після травми очного яблука стабілізація запального процесу не відбулася, суттєвих змін значень секреторного імуноглобуліну А у сироватці крові через два місяці дослідження не відбувалося.

Таблиця 10

Динаміка зміни рівнів секреторного імуноглобуліна А у сироватці крові у хворих основної групи в абсолютних числах

	На початку дослідження			Через два місяці			Всього хворих
	↓	↑	норма	↓	↑	норма	
Кількість хворих	32	20	6	0	2	56	58

Таблиця 11

Динаміка зміни рівнів секреторного імуноглобуліна А у сироватці крові у хворих контрольної групи в абсолютних числах

	На початку дослідження			Через два місяці			Всього хворих
	↓	↑	норма	↓	↑	норма	
Кількість хворих	20	1	17	20	1	17	38

Проведені нами дослідження показали, що у 138 хворих (138 очей) контрольної групи переважали такі клінічні ознаки: гемофтальми – 23,2 % випадків, гіфеми – 23,9 %(табл. 12). У хворих контрольної групи через два місяці проліферативна вітреоретинопатія розсмокталася у 2,6 %, що підтверджується рівнями секреторного імуноглобуліну А у сироватці крові. Встановлено, що через два місяці після травматичних гемофтальмів зменшилося на 6,5 % випадків, внутрішньоочнох гіпертензії –менше на 0,7 %, гіфеми – менше на 4,3 % (табл. 13).

Таблиця 12

Аналіз клінічного перебігу хворих контрольної групи в % відношенні в залежності від ступенів важкості травм очей, n (%)

Клінічні ознаки	Ступінь важкості в %			Всього	
	важкий	середній	легкий	Абс. ч.	%
Гемофтальм	19,57	3,62	—	32	23,2
Катаракта	18,12	4,35	2,17	33	23,9
Гіфема	18,84	3,62	1,45	33	23,9
Кератоувеїт	10,15	4,35	—	20	14,5
Вивих кришталика в скловидне тіло	3,62	1,45	—	7	5,1
Глаукома	2,17	1,45	0,72	6	4,3
Гіпертензія	0,72	—	—	1	0,7
Гіпотонія	—	—	—	—	—
Відшарування сітківки	1,45	—	—	2	1,4
Ретробульбарна гематома	1,45	1,45	—	4	2,9
Грижа скловидного тіла	0,72	—	—	1	0,7
Ендофтальміт	2,17	—	—	3	2,2
Наявність внутрішньоочних сторонніх тіл	7,97	—	—	11	7,97
Випадіння оболонок	8,70	—	—	12	8,70

При порівнянні основної групи з контрольною через два місяці за допомогою методу порівняння частот (Z-критерій) для гемофтальма суттєві відмінності (p=0,00001), для гіфеми відмінностей немає (p=0,15). При порівнянні хворих на передню проліферативну вітреоретинопатію і контрольної групи для гемофтальма суттєві відмінності (p=0,01), для гіфеми суттєві відмінності (p=0,02).

Таблиця 13

Аналіз клінічного перебігу хворих контрольної групи через два місяці в залежності від ступенів важкості травм очей, n (%)

Клінічні ознаки	Ступінь важкості в абсолютних числах			Всього	
	важкий	середній	легкий	абс.ч.	%
Гемофтальм	23	—	—	23	16,7
Катаракта	25	6	2	33	23,9
Гіфема	27	—	—	27	19,6
Кератоувеїт	—		—	—	—
Вивих кришталика в скловидне тіло	7	—	—	7	5,1
Глаукома	3	2	1	6	4,3
Гіпертензія	—	—	—	—	—
Гіпотонія	—	—	—	—	—
Відшарування сітківки	—	—	—	—	—
Ретробульбарна гематома	—		—	—	—
Грижа скловидного тіла	0,7	—	—	1	0,7
Ендофтальміт	—	—	—	—	—
Наявність внутрішньоочних сторонніх тіл	—	—	—	—	—

Висновки

1. Клінічна картина передньої і задньої проліферативної вітреоретинопатії в ранньому післятравматичному періоді перед лікуванням залежить прямо пропорційно від ступенів важкості травм очного яблука та характеризується такими клінічними ознаками: гемофтальми, гіфеми, вторинні катаракти, кератоувеїти, відшарування сітківки, ендофтальміти, наявність внутрішньоочних сторонніх тіл, випадіння внутрішньоочних оболонок, вторинна глаукома, вивих кришталика в скловидне тіло, вторинна гіпертензія, вторинна гіпотонія, грижа скловидного тіла, які зустрічаються з різною частотою в межах від 1,89 до 37,74 % випадків.

2. Рівні імунологічних показників секреторного імуноглобуліну А хворих на передню і задню проліферативну вітреоретинопатію в ранньому післятравматичному періоді перед початком і після курсу лікування залежать прямо пропорційно від ступенів важкості травм очного яблука. Через два місяці комплексного лікування з препаратом бромелаїн + трипсин + рутинхворих на передню проліферативну вітреоретинопатію при важкому ступені травми рівень секреторного імуноглобуліну А у сироватці крові залишився без змін тільки у 7,13 % хворих, а підвищився до нормального у всіх інших випадках. При середньому і легкому ступенях важкості — всі рівні секреторного імуноглобуліну А у сироватці крові нормалізувалися. Через два місяці комплексного лікування задньої проліферативної вітреоретинопатії всі показники се-

креторного імуноглобуліну А у всіх хворих у сироватці крові нормалізувалися. Це свідчить про значний імуномодулюючий ефект препарату бромелаїн + трипсин + рутин і необхідність його призначення в ранньому післятравматичному періоді з першого дня травми очного яблука.

3. У хворих з передньою проліферативною вітреоретинопатією після комплексного використання препарату бромелаїн + трипсин + рутин протягом двох місяців спостерігалася покращення таких клінічних ознак як гемофтальм, гіфема, кератоувеїт, гіпертензія, гіпотонія, ретробульбарна гематома, ендофтальміт, відшарування сітківки в межах від 1,89 до 29,41 % випадків. Застосування цього препарату у хворих з травмами очей в ранньому післятравматичному періоді призводить до профілактики виникнення передньої проліферативної вітреоретинопатії у 15,5 % хворих (без цього лікування вона не виникла тільки у 5,3 % випадків) і розсмоктування у 26,4 % пацієнтів, а також відновлення гостроти зору у 9,4 % осіб (p=0,04).

4. Через два місяці комплексного застосування цього препарату задня проліферативна вітреоретинопатія розсмокталася в 52,4 % випадків, гемофтальм розсмоктався у 11,8 % хворих, гострота зору відновилася у 29,4 % пацієнтів (p=0,04). Це свідчить про розсмоктуючу ферментну властивість препарату при травмах очного яблука в ранньому післятравматичному періоді, що потрібно враховувати при лікуванні хворих.

ЛІТЕРАТУРА

1. Гундорова Р. А. Современная офтальмология / Р. А. Гундорова, А. В. Степанов, Н. Ф. Курбанова. – М.: Медицина, 2007.– 250 с.
2. Долгих В. М. Круговое экстрасклеральное пломбирование как способ борьбы с передней пролиферативной витреоретинопатией при открытой травме глаза: автореф. ... дисс. канд. мед. наук : 14.00.08 / В. М. Долгих; Военно-медицинскаяа кадемия шимени С. М. Кирова. – СПб., 2004. – 20 с.
3. Ковалевский Е. И. Офтальмология / Е. И. Ковалевский. – М.: Медицина, 2000. – С. 285-309.
4. Коровенков Р. И. Глазные симптомы, синдромы, болезни: справ. / Р. И. Коровенков. – СПб. : Химиздат, 2001. – 464 с.
5. Путієнко О. О. Регматогенне відшарування сітківки, не ускладнене та ускладнене розвинутими стадіями проліферативної вітреоретинопатії (патогенез, діагностика, лікування, клініка, хірургічне лікування): автореф. дис. ... докт. мед. наук: 14.01.18 / О. О. Путієнко: Інститут очних хвороб імені В. П. Філатова. – Одеса, 2007. –34 с.
6. Путиенко А. А. Анализ причин развития эпимакулярных мембран после интравитреальных вмешательств по поводу от слойки сетчатки, осложненной пролиферативной витреоретинопатией / А. А. Путиенко, Г. В. Левицкая, З. А. Розанова // Пролиферативный синдром в офтальмологии: тез. междунар. науч.-практ. конф., М., 2000. — М., 2000.— С. 15.
7. Сергиенко А. М. Проліферативні вітреоретинальні процеси при регматогенному відшаруванні сітківки, діабетичній ретинопатії і травмі ока (патогенез, клініка, діагностика, хірургічне лікування): дисс. ... док. мед. наук / А. М. Сергієнко. – Одеса, 2009. – 175 с.
8. Системная энзимотерапия / под ред. К. Н. Веремеенко, В. Н. Коваленко. – К.: Морион, 2000. – С. 3-134.
9. Duguesne N. Preoprerative vitreous haemorrhage associated with rhegmatogenous retinal detachment: a risk factor for postoperative proliferative vitreoretinopathy? / N. Duguesne, M. Bonnet, P. Adeleine // Graefes Arch. Clin. Exp. ophtalmol. –2000. – Vol. 234 – P. 677-682.
10. Machemer R. Vitrectomy / R. Machemer // Second Ed.– 1979. – P. 247.
11. Risk factors for ptoliferativ evitreoretinopathy after ptimary vitreoctomy a prospective study / C. H. Kon, R. H. Asaria, N. L. Occleston [et al.] // Br. J. Ophtalmol. – 2000. – Vol. 84 – P. 506-511.

КОМПЛЕКСНОЕ ИССЛЕДОВАНИЕ ПОСТТРАВМАТИЧЕСКИХ ПРОЛИФЕРАТИВНЫХ ВИТРЕОРЕТИНАЛЬНЫХ ПРОЦЕССОВ В ЗАВИСИМОСТИ ОТ СТЕПЕНЕЙ ТЯЖЕСТИ ТРАВМ ГЛАЗНОГО ЯБЛОКА

П. А. Бездетко,
Л. И. Левченко,
В. П. Гербенко

Резюме. Обследовано 284 больных с травмами глаз. Проведено комплексное исследование посттравматических пролиферативных витреоретинальных процессов в зависимости от степеней тяжести травм глазного яблока путем изучения особенностей клинического течения передней и задней пролиферативной витреоретинопатии и динамики изменения уровней секреторного иммуноглобулина А в сыворотке крови, влияние препарата бромелаин + трипсин + рутин на его уровень. Полученные результаты дают возможность более адекватно корригировать лечение больных.

Ключевые слова: *пролиферативная витреоретинопатия, степени тяжести травм глаз, клиника, иммуноферментный анализ сыворотки крови, секреторный иммуноглобулин А, препарат бромелаин + трипсин + рутин.*

A COMPREHENSIVE STUDY OF POST-TRAUMATIC PROLIFERATIVE VITREORETINAL PROCESSES DEPENDING ON THE SEVERITY OF EYEBALL INJURIES

P. A. Bezdetko,
L. I. Levchenko,
V. P. Gerbenko

Summary. 284 patients with eye injuries are surveyed. A comprehensive study of post-traumatic vitreoretinal proliferative processes, depending on the severity of eyeball injuries by examining the features of the clinical course of the anterior and posterior proliferative vitreoretinopathy and dynamics of changes in the levels of secretory immunoglobulin A in serum, the effect of the bromelain + trypsin + rutin drug on its level are conducted. The results obtained make it possible to more accurately correct the treatment of patients.

Key words: *proliferative vitreoretinopathy, the severity of eye injuries, clinic, immune-enzyme analysis of serum, secretory immunoglobulin A, bromelain + trypsin + rutin drug.*

Ю. И. Козин,
А. Н. Беловол,
И. Э. Лукьянов

ГУ «Институт общей и неотложной хирургии им. В. Т. Зайцева НАМН Украины», г. Харьков

Харьковский национальный медицинский університет

© Коллектив авторов

КОМБИНИРОВАННАЯ ОЗОНОТЕРАПИЯ И УСИЛИТЕЛИ ПРОТИВОПРОТОЗОЙНОЙ ТЕРАПИИ В КОМПЛЕКСНОМ ЛЕЧЕНИИ БАКТЕРИАЛЬНО-ПРОТОЗОЙНО-ВИРУСНОЙ ИНФЕКЦИИ МОЧЕПОЛОВЫХ ОРГАНОВ

Резюме. С целью повышения эффективности лечения хронической сочетанной урогенитальной инфекции внедрены оригинальные способы системной и местной терапии и усовершенствованы протоколы оказания медицинской помощи 161 больному данного контингента. Микст-ассоциации включали у 74 больных: трихомонады, хламидии, уреоплазмы и вирусы, еще у 41 больного: хламидии, микоплазмы, уреоплазмы и вирусы и еще у 46 больных: микоплазмы, трихомонады, вирусы. Комплекс лечения, проведенный больным, включал традиционно-стандартизированную терапию у 23 больных, усиленную иммунотерапию и усилители противопротозойной терапии (альбендазол и мебендазол) еще у 53 больных и комбинированную оригинальную общую и местную озонотерапию у 85 больных. Проведена сравнительная оценка эффективности лечения во всех трех группах, получавших разноплановый объем лечения. Установлено, что традиционно-стандартизованная терапия не позволяла достичь значимых и стойких положительных результатов, усиленная иммунотерапия и оригинальная противопротозойная терапия давала значимый, но не стойкий положительный эффект с элиминацией, как правило, двух компонентов микст-инфекции. Включение в комплексное лечение оригинальных методов системной и местной терапии позволило в 96 % наблюдений ликвидировать специфический воспалительный процесс в репродуктивных органах и в 98,02 % достичь гарантированной элиминации протозойно-бактериальной инфекции.

Ключевые слова: *урогенитальная протозойно-микробно-вирусная инфекция, лечение, озонотерапия.*

Введение

Проблемность в определении объема, характера и длительности медикаментозной терапии в сочетании с методами физиотерапии как общей, так и местной при хронической осложненной и многофокусной урогенитальной микст-инфекции обусловлена отсутствием достоверных данных об особенностях симбиоза различных видов бактерий и вирусов. При этом необходимо учитывать, что в генезисе урогенитальных инфекций помимо неспецифической микрофлоры (стафилококк, стрептококк, кишечная палочка, протей, синегнойная палочка и другие микроорганизмы) в последние годы возрастает роль инфекций, передаваемых половым путем (ИППП). Это, прежде всего, трихомонады и гарднереллы, хламидии, микоплазмы и рецидивирующая латентная вирусная инфекция.

Среди инфекций, приводящих к болезням второго поколения, по данным Всемирной организации здравоохранения (ВОЗ), ведущее место занимает трихомониаз, ежегодно инфицирующий около 200 млн человек [31]. Обладая своеобразным простатотропизмом, трихомонады у мужчин малосимптомно обитают в предстательной железе, являющейся резервуаром сохранения патогенных микробов. Среди женщин с воспалительными процессами гениталий трихомонады выявляются в 22–30 % случаев, а среди женщин легкого поведения — более чем в 70 % случаев [5]. При этом трихомонады нередко выступают «прикрытием» для дремлющих микст-инфекций. За их внешней мембраной продолжают свой жизненный цикл гонококки, уреоплазмы, хламидии, микоплазмы и гарднереллы, персистируя до гибели трихомонады и приобретая внутри новые признаки, трансформируясь из одной нозологической формы в другую с изменением клинической картины заболевания и осложняя ее течение. Характер течения инфекционно-воспалительных процессов во многом зависит от биологических свойств микроорганизмов, их

инвазивности, тканевого тропизма, вирулентности, антифагоцитарной способности и токсикогенности.

Современная медицинская микробиология и вирусология, до настоящего времени, не раскрывают характер взаимного воздействия одних видов микроорганизмов на другие при ассоциативном симбиозе, мутуализме и паразитизме. Остаются не раскрытыми пути и методы дезинфекции и стерилизации трансформировавшихся бактерий и простейших реципиентов при попадании в них молекул ДНК с клеточным экстрактом бактерий или вирусов доноров, а также диссоциированных бактерий под влиянием неблагоприятных условий существования [15].

При обследовании с целью выяснения основного этиологического фактора хронических воспалительных процессов мочеполового тракта большинством исследователей выявлены: *T.vaginalis* (в 10,9–40 % случаев); *U.urealiticum* (в 20–53 %); *M.hominis* (в 17,3 до 26,2 % случаев); *C.trachomatis* (12,7–67,6 %); *G.vaginalis* (40,9–38 %); *Herpes simplex* (3,6–29 %); цитомегаловирус (ЦМВ — 21,7 %). При сочетании более чем в 40 % случаев герпес-вирусной инфекции с другими ИППП (хламидийной, микоплазменной, трихомонадной) наиболее выражены нарушения иммунной реактивности организма больных, что приводит к нарастанию латентних форм генитального герпеса [3, 9, 16, 17, 29].

Отмечаемый в последние годы рост удельного веса урогенитального трихомониаза среди других венерических болезней в США до 30 %, России до 41,1 % и в Украине до 51,5 % в 50 % случаев приводит к поражению восходящим путем верхних отделов мочеполовых органов и бесплодию. Без клинических проявлений уретрита или вагиноза исследователями выявлялась колонизация G.vaginalis у 38 % мужчин и более 50 % женщин, а также трихомонадное носительство у 40–50 % больных смешанной урогенитальной инфекцией [3, 16, 29]. Рост хронических микстрихомонадных диссеминированных воспалительных процессов урогенитального тракта поддерживается за счет эндоцитобиоза патогенных микроорганизмов и вирусов, что приводит к метаболическим нарушениям клеточных и плазматических мембран с нарушением их проницаемости и транспорта электролитов, снижением окислительно-восстановительного потенциала, с тканевой дистрофией и микроциркулятроными расстройствами. Множественные микроэрозии эпителия и вторичные склеротические процессы протекают на фоне сниженной или потерянной чувствительности к этиотропным медикаментозным препаратам [2, 3, 4, 16]. Устойчивость к медикаментозной терапии возникает в результате изменения ультраструктуры как бактерий, так и простейших. В частности у метранидазол-устойчивых трихомонад, составляющих от 5 до 20 % штаммов, одномембранные органеллы облекаются еще одной мембраной или включаются в состав ретикулярной системы [5].

Атипичное, малосимптомное клиническое течение урогенитальных микстинфекционных поражений частично находят объяснение в установленных нами значительных нарушениях антиоксидантной системы, а также нарушениях клеточных и гуморальных факторов как врожденного, так и приобретенного иммунитета [10, 11, 12].

Огромное количество вновь создаваемых антибиотиков и противопаразитарных препаратов не в состоянии гарантированно обеспечить комплекс основных требований к антибактериальной терапии хронических воспалительных заболеваний. Это, прежде всего, широкий спектр действия препарата и высокая степень проникновения внутрь клетки за счет повышения проницаемости клеточных и тканевых барьеров, лечение сопутствующих урогенитальных инфекций (трихомоноза, гарднерелеза, кандидоза и др.), воздействие на иммунную систему и неспецифическую резистентность организма больных, продолжительность антибактериальной терапии не менее 10–14 дней.

Возможность решения всех приведенных выше проблем установлена при включении в комплексную терапию данной категории больных стандартизируемых оригинальных методов озонотерапии. Это обусловлено тем, что озон (O_3), как аллотропная модификация из трех атомов кислорода, обладает высоким окислительно-восстановительным потенциалом и большими скоростями реакций с органическими молекулами. При введении озона в организм мы имеем дело с одновременным воздействием озона, молекулярного и атомарного кислорода, а также промежуточных продуктов их реакций — озонидов, пероксидов, свободных радикалов, синглетного кислорода и т.д., что обеспечивает его разнообразное и разнонаправленное действие на организм человека. Терапевтические свойства озона оказывают антимикробный, антигипоксический, противовоспалительный, иммуномодулирующий и дезинтоксикационный эффекты, стимулируются обменные процессы и улучшаются реологические свойства крови [1, 6, 7, 30]. Бактерицидное действие озона связано с нарушением целостности оболочки бактериальной клетки, с повреждением плазматической мембраны в процессе озонолиза двойных свя-

зей и повышением чувствительности бактерий к действию антибиотиков. Антивирусное действие озона реализуется путем окисления «вирусного шипа» с невозможностью взаимодействия с клетками-мишенями и нарушения синтеза вирусных белков за счет инактивации фермента «обратная транскриптаза».

Противогипоксический эффект обеспечивается озонотерапией за счет улучшения транспорта и утилизации кислорода. И если первое обеспечивается улучшением деформабельности эритроцитов, уменьшением связи гемоглобина с O_2 с усиленной отдачей кислорода недостаточно кровоснабжаемым тканям и вазодилатацией артериол и посткапиллярных венул за счет активации NO-синтетазы и выделения эндотелиоцитами оксид азота (NO), то утилизация кислорода обусловлена активацией кислородзависимых реакций. Ускоряются гликолиз, β-окисление жирных кислот, цикл Кребса, образование макроэргических соединений (АТФ, АМФ), и за счет протонной стимуляции усиливается мощность антиоксидантной системы [10]. Окисление озоном арахидоновой кислоты прерывает цикл образования медиаторов воспаления — простагландинов, а стимуляция выработки лимфоцитами и моноцитами цитокинов (интерфероны, фактор некроза опухоли и интерлейкины) и коррекция образующимися пероксидами нарушенных стадий фагоцитоза обуславливают иммуномодулирующий эффект [11, 12]. Дезинтоксикационный эффект озонотерапии проявляется через улучшение функций микросомальной системы гепатоцитов и усиления почечной фильтрации. Улучшение реологических свойств крови за счет снижения агрегационной способности форменных элементов крови объясняется восстановлением электрического заряда их мембран и снижением уровня фибриногена с повышением фибринолитической активности плазмы [14].

Безопасный и простой в исполнении, клинически дозозависимо высоко эффективный метод озонотерапии применён нами в комплексном лечении урогенитальных микст-инфекций.

Цель работы

Повышение эффективности лечения хронической сочетанной урогенитальной инфекции за счет разработки оригинальных способов системной и местной терапии и усовершенствования протоколов оказания медицинской помощи данному контингенту больных.

Материалы и методы исследований

Диагностика и лечение больных с хронической сочетанной урогенитальной инфекцией проводилось амбулаторно на базе Медицинского центра «Экомед» (Лицензия МОЗ Украины серия АВ № 53911 от 25 марта 2010 г.) и Медицинского центра «ДНК» (Лицензия МОЗ Украины серия АВ № 526240 от 11 февраля 2010 г. № 3). Первичные и повторные (контрольные) лабораторные исследования выполнялись в лаборатории Медицинского центра «Экомед» (Свидетельство об аттестации лаборатории от 4 апреля 2008 г.) и расположенном в помещении Медицинского центра «ДНК» Центре лабораторной диагностики «ХЕЛП-клиник» (Лицензия МОЗ Украины серия АВ № 554720 от 24 сентября 2010 г. Свидетельство об аттестации лаборатории № 100-3153/2009 от 23 марта 2009 г.). При лабораторной диагностике использовались тест-системы от производителей: Вектор-Бест (Россия), Литех (Россия), DRG (США); IBL (Германия), Dya Sys (Германия) с определением показателей на оборудовании фирмы «Tecan» (Австрия) — ИФА и фирмы «ДНК-Диагностика» (Россия) — ПЦР. Биохимические исследования проводились на аппарате «Cobas Mira» с использованием реактивов «Kone» (Финляндия), «Cone-Lab» (Франция) и «La Roch» (Швейцария). Систему контроля качества выполняли в соответствии со стандартами ISO–9000 контрольных сывороток фирмы Human (Германия).

В работе проанализированы результаты амбулаторного лечения 161 больного с хронической сочетанной урогенитальной инфекцией. Признаками, позволявшими включать больных в группу наблюдаемых пролеченных нами, были: молодой и средний возраст; доказанное наличие более двух микробно-паразитарно-вирусных патогенных инфекционных агентов; хроническое рецидивирующее течение инфекции с десеминацией и многоочаговостью поражения внутренних гениталий; латентное (субклиническое) течение рецидивирующей вирусной инфекции; супружеские пары, страдающие вторичным бесплодием, и половые партнерши, состоящие в «гражданском браке» с микст-инфицированными мужчинами.

Основными признаками не включения в группы клинического наблюдения были: возраст от 18 и старше 50 лет; острое, первичное, не осложненное поражение наружных мочеполовых органов лишь одним представителем урогенитальных инфекций; исключение больных сифилисом и гонореей, острая вирусная инфекция и подозрение на заражение вирусом иммунодефицита человека; женщины с выявленной урогенитальной микст-инфекцией, не связанные брачными узами и часто меняющие половых партнеров.

Комплекс обследования, проводимый всем наблюдаемым нами больным микст-инфекцией в динамике, включал:

1) микроскопическое исследование отделяемого из уретры, сока предстательной железы, спермограммы, отделяемого из цервикального канала шейки матки и влагалища;

2) бактериологическое исследование отделяемого уретры, цервикального канала, влагалища, сока простаты и спермы проводилось на трихомониаз и на неспецифическую микрофлору с посевом на среды накопления, определением микробного числа бактериального агента и чувствительности к лекарственным препаратам, а при необходимости подбором противогрибковых препаратов;

3) молекулярное выявление бактериальной ДНК с помощью ПЦР как для первичной диагностики, так и для контроля за элиминацией протозойно-бактериальной инфекции: *Chlamydia trachomatis, Mycoplasma hominis, Mycoplasma genitalium, Ureaplasma spp.* (родоспецифическая), *Nieserria gonorrhoeoe, Trichomonas vaginalis, Gardnerella vaginalis*;

4) определение напряженности специфического иммунитета, при наличии скрытых очагов активной инфекции, путем количественной оценки защитного титра уровня антител по содержанию JgG или M методом иммуноферментного анализа (ИФА) на весь выше представленный спектр урогенитальной инфекции и вирусов простого герпеса 1 и 2 типа (HSV), цитомегаловируса (CMV) и вируса Эпштейна-Барр (EBV-EA-мононуклеоза). При латентно (субклинически) протекающей вирусной инфекции исследование уровня JgG выполнялось в комплексе с определением процента авидности (давности первичного инфицирования).

Количество и вид выявленной у наблюдаемых нами 161 больного микрофлоры распределился следующим образом: трихомонады у 119 больных (73,9 %), хламидии у 116 (72,05 %) больных, микоплазмы у 87 (54,04 %), уреоплазма у 74 (46 %) и гарднереллы у 40 (24,8 %) больных. Хроническая латентно текущая (бессимптомная) вирусная инфекция диагностирована у 123 (77,2 %) обследованных нами больных, среди которых вирус простого герпеса 1 и 2 типа выявлен 118 (95,9 %), цитомегаловирус у 19 (15,45 %) и Эпштейна-Барр — у 8 (6,5 %) больных.

Симбиоз простейших с бактериями и вирусами, установленный у больных в зависимости от вида и объема проверенного им лечения, представлен в табл. 1. Из представленных в таблице данных о характере микробиоценоза следует, что у 46 (28,6 %) больных выявлен комплекс простейшие (трихомонады) с атипичными возбудителями (микоплазмы) и вирусы, еще у 41 (25,4 %) больного атипичные возбудители (хламидии и микоплазмы) сожительствовали с колонизированным основным возбудителем бактериального вагиноза (гарднереллами) и вирусами и наиболее часто у 74 (46 %) больных атипичные возбудители (хламидии и уреаплазмы) сочетались с трихомонадами и вирусами. Таким образом, ассоциативный симбиоз у всех наблюдаемых нами больных включал грамотрицательные внутриклеточные микроорганизмы (хламидии, микоплазмы и уреаплазмы) в сочетании с основными возбудителями бактериального вагиноза (протозойные простейшие — *Trichomonas vaginalis* и условнопатогенные анаэробы *Gardnerella vaginalis*), а также хронической латентно протекающей и рецидивирующей вирусной инфекцией.

По виду, характеру и объему проведенного комплексного лечения больные, как видно по данным табл. 1, разделены на три репрезентативные и сравнимые по основным показателям клинические группы: I гр. — традиционно-стандартизованная терапия (23 больных); II гр. — иммунотерапия и усилители противопротозойной терапии в комплексном лечении (53 больных) и III гр. — озонотерапия в комплексном лечении микст-инфицированных больных (85 больных).

Традиционная терапия, проведенная 23 больным с сочетанной урогенитальной инфекци-

Таблица 1

Виды протозойно-вирусных ассоциаций и объем проведенного лечения

Вид микст-ассоциации и количество лечившихся больных в клинических группах	Вид и характер проведенного лечения		
	Традиционно-стандартизованная терапия (I группа)	Иммунотерапия и усилители противопротозойной терапии (УППТ) в комплексном лечении (II группа)	Озонотерапия в комплексном лечении (III группа)
	n=23 м – 13; ж – 10	n=53 м – 35; ж – 18	n=85 м – 53; ж – 32
Трихомонады, хламидии, уреоплазмы, вирусы n=74	11 (47,8 %)	24 (45,3 %)	39 (45,9 %)
Хламидии, микоплазмы, гарднереллы, вирусы n=41	6 (26,1 %)	13 (24,5 %)	22 (25,9 %)
Микоплазмы, трихомонады, вирусы n=46	6 (26,1 %)	16 (30,2 %)	24 (28,2 %)
Итого n=161	23 (100 %)	53 (100 %)	85 (100 %)

ей, включала медикаментозные препараты и схемы их применения по утвержденным клиническим протоколам оказания помощи больным данного профиля (Накази МОЗ України № 286 від 07.06.2004 р. та № 312 від 08.05.2009 р., а також Наказ Головного управління охорони здоров'я Харківської обл. держ. адміністрації № 436 від 06.07.2009 р.). При хламидийной грамм отрицательной инфекции назначались на 10–14 дней препараты тетрациклинового ряда (доксициклина хлорид, доксициклина моногидрат), макролиды (азитромицин, кларитромицин, джозамицин) или фторхинолоны (офлоксацин или ципрофлоксацин), а при диссеминации (простатит, орхоэпидидимит, болезнь Рейтера) дополнительно иммуномодуляторы (тималин, левомизол), индукторы интерферона (циклоферон), адаптогены, протеолитические ферменты (трипсин, химотрепсин, вобензим), противогрибковые (нистатин, дифлюкан), гепатопротекторы транквилизаторы, поливитамины, нестероидные противовоспалительные средства (индометацин, ибобруфен, диклофенак и т. п.) и гидрокортикоиды (преднизалон, гидрокортизон, дексометазон и т. п.). При осложнено-диссеминированном течении хламидийной инфекции курс антибактериальной терапии увеличивался до 21 суток. При микоплазменно-уреоплазменной грамотрицательной инфекции также на 10–14 дней назначались аналогичные антибиотики тетрациклинового, макролидного или фторхинолонового рядов с инсцилляцией в течение 10 дней в уретру и мочевой пузырь 2 % раствора желатина 50 мл с масляным витамином А — 500 МЕ, инсулином — 200 ЕД и тетрациклином 1 млн ЕД; фонофорез с тетрациклином или эритромицином, а также диатермия, ультразвук или УВЧ № 10 на нижние мочевыводящие пути и половые органы.

При трихомониазе или гарднереллезе назначались 7–14-дневные курсы лечения препаратами имидозольной группы (метранидазолом или его аналогами), при смешанной инфекции тибералом или тинидазолом в сочетании с клиндомицином (далацином Ц) или макролидами 5–7-дневными курсами в сочетании с местным лечением, включающим промывание уретры растворами метранидазола, мирамистином, раствором нитрата серебра (1:1000–1:6000), ртути оксицианида (1:1000–1:6000) и вагинанальными суппозиториями «Тержинан». При генитальном герпесе 5–10-дневные курсы лечения противовирусными препаратами (ацикловир, валоцикловир) в сочетании с иммуномодуляторами широкого спектра, повышающие накопления эндогенного интерферона (гропринозин, циклоферон, неовир), стимуляторами неспецифической реактивности организма (алоэ, аутогемотерапия, витамины группы В, аскорбиновая кислота) и антигистаминными препаратами (супрастин, тавегил, эбастин, лоратадин и т.п.), а также через день курсом № 3–5 внутривенной дезинтоксикационной терапии (гемодез или глюкозо-инсулиновый коктейль — глюкоза 5 % — 400 мл, инсулин 8 ЕД и панангин 10 мл. Такой комплексный медикаментозный подход, по мнению составителей клинических протоколов, позволяет блокировать репликацию вирусов и корректировать иммунную систему.

Во второй клинической группе у 53 больных, учитывая длительность жизненного цикла трихомонад 13 суток ((311,5±10,6) час.), первую неделю по результатам лекарственной чувствительности проводилось лечение трихомонад препаратами группы 5-нитромидазолов (5-НИ). Лечение 5-НИ проводилось по следующей схеме: метранидазол (трихопол, клион, флагил) или тинидазол (фазижин, тиниба) однократно в начальной дозе 2 г, затем по 0,5 г 2 раза в день еще на протяжении 6 дней. Далее лечение трихомониаза сочеталось с лечением урогенитальный и вирусной инфекцией. Начальный курс лечения трихомониаза продолжался еще в течение 10 дней предложенным нами комплексом противотрихомонадных и противопаразитарных препаратов: орнидазол (тиберал, мератин) по 0,5 г 2 раза в день в сочетании с альбендазолом (вормил) по 0,4 г 2 раза в день или ниморазолом по 0,5 г 2 раза в день в сочетании с мебендазолом (вермокс) по 0,5 г 2 раза в день, что позволяло преодолеть даже высокую и перекрестную резистентность изолятов к препаратам группы 5-НИ [19, 20, 21, 22]. Эффективность противотрихомонадной терапии за счет повышения неспецифической иммунной защиты достигалась нами за счет иммунотерапии вакциной Солко Триховак внутримышечно трехкратно по стандартной схеме.

Начиная со второй недели лечения, дополнительно проводилась следующая антибактериальная терапия. В начале, учитывая незначительное влияние на анаэробное звено микрофлоры влагалища и кишечника, назначали препараты группы фторхинолонов (ципрофлоксацин по 0,5 г 2 раза в день или гатифлоксацин по 0,2 г 2 раза в день 10 дней), а затем еще в течение 14 дней в стандартной дозировке антибиотики группы макролидов (кларитромицин или вильпрофен (джозамицин)).

Местно проводились ежедневные 15–20 минутные инсцилляции у мужчин уретры, а у женщин влагалища приготовленным на основе рыбьего жира антибактериальным препаратом «Эктерицид» (ЗАО «Биолек» Харьков) с установкой на ночь мужчинам ректально,

а женщинам вагинально суппозиториев. Первые 10 дней применялись свечи «Тержинан» или «Полижинакс», а следующие 10 дней свечи «Виферон» или «Генферон» по 1 млн МЕ.

Одновременно проводимая противовирусная терапия включала валацикловир или фамцикловир по 0,5 г 2–3 раза в сутки на протяжении 7–14 суток с одновременным ежедневным внутримышечным введением 1–2 млн МЕ рекомбинантных интерферонов альфа-2β (Альфарекин или Інтробион) в течение 10 дней и последующим введением по стандартной схеме индукторов интерферонов (амиксин или гропринозин или неовир).

Самая большая, основная III клиническая группа 85 (52,8 %) больных, у которых в состав комплексной терапии вошли оригинальные методы и способы озонотерапии, сочетавшиеся с вышеописанной комплексной консервативной терапией. Аллотропно модифицированный кислород — озон (O_3) получали из газообразного медицинского кислорода путем электросинтеза в сертифицированном аппарате озонотерапии универсальном медицинском «ОЗОН УМ-80». Концентрация озонокислородной смеси в аппарате регулируется с шагом 0,1 мг/л от 0,2 до 80 мг/л с автоматической системой контроля точности вырабатываемой концентрации (погрешность ±5 %) и гарантированной чистотой O_2/O_3 смеси за счет фильтра доочистки кислорода и конструкции разрядной камеры с двойным барьером, препятствующим контакту озоно-кислородной смеси с металлом электродов. Автоматизация основных функций аппарата «ОЗОН УМ-80» позволяет точно воспроизводить как ранее разработанные, так и вновь создаваемые методы и способы клинического применения медицинского озона [30].

У всех наблюдаемых нами 85 больных, страдающих хронической сочетанной урогенитальной инфекцией, лечение проводилось на фоне системного метаболического воздействия озона на организм, ведущего к реактивации и восстановлению кислородного гомеостаза, за счет противогипоксического, гипокоагуляционного, дезинтоксикационного, иммуномоделирующего и сосудорасширяющего эффектов, а также противовоспалительного действия и активации обменно-метаболических процессов. Данный эффект обеспечивался проведением большой аутогемоозонотерапии (внутривенно, через день барботируемый O_2/O_3 смесью физиологический раствор с концентрацией озона от 5,0 до 20 мг/л, смешивали с кровью больного внеораганно — Пат.8550 u UA) с индивидуальным определением оптимальной дозы озона для каждого больного [23, 24]. В комплекс местного лечения у мужчин (53 больных) включались микроклизмы с приготавливаемым из рафинированного оливкового масла маслом «Озонид» в количестве 20,0 мл и концентрацией озонидов 20,0±1 мг/л курсом № 30, а также инстилляции в уретру с ее восходящим массажем масла «Озонид» (10,0±2,0) мг/л по 10 мл на 20 мин. ежедневно № 10, затем (5,0±2,0) мг/л еще 10 дней (Пат. 54447 u UA) [25]. При затяжном течении с частыми обострениями бактериально-вирусных фиброзно-паренхиматозных простатитов больным выполнялись парапростатические блокады озонированным физиологическим раствором (ОФР) с возрастающей концентрацией растворяемого озона от 3 до 7 мг/л № 4–5 дважды в неделю в комплексе с малой аутогемоозонотерапией через день № 5–7 с концентрацией растворяемого озона от 10 до 20 мг/л (Пат. 3960 u UA) [26].

У женщин при распространении хронической рецидивирующей микст-инфекции на соседние тазовые органы, и в частности, на мочевыводящие пути паравезикальную жировую клетчатку инфильтрировали повторно, через день озонокислородной смесью нарастающим от 2 мг/л до 10 мг/л содержанием озона при шаге 1,5±0,5 мг/л № 6, а затем еще № 5 с шагом (1,5±0,5) мг/л, снижая концентрацию озона до исходного уровня. Одновременно внутрипузырно женщинам ежедневно инсциллировали масла «Озонид» с концентрацией озонидов олефинов 10 мг/л первые 10–15 процедур, а затем еще 10–15 процедур с концентрацией 5 мг/л (Пат. 61201 u UA) [27, 28].

Профилактика и лечение женского бесплодия включала санацию влагалища ежедневными ванночками на 20 мин. с дистиллированной озонированной (от 10 до 7 мг/л) водой и тампонами с маслом «Озонид» на 20 мин. ежедневно с концентрацией озона 10 мг/л № 10 и затем 5 мг/л еще № 10. Санация полости матки при хроническом эндометрите выполнялась путем обдува озоно-кислородной смесью под давлением 20–30 мм рт. ст. и с концентрацией озона 50 до 5 мг/л при шаге снижения в 5 мг/л, т.е. № 10. А при развивающейся облитерации маточных труб — их гидротубация под давлением 70–80 мм рт. ст. с концентрацией озона с 10 до 7 мг/л и скоростью потока 100 мл/мин. (Пат. 38028 u UA) [18].

Результаты исследований и их обсуждение

Результаты комплексного лечения 161 больного, страдающего многокомпонентной сочетанной урогенитальной инфекцией, оценивались в каждой из трех групп, отличающихся по виду и объему выполненных им лечебных мероприятий: I группа — традиционно-стандартизованная терапия (23–14,3 % больных);

II группа — усиленная иммунно- и противопротозойная терапия (53–32,9 % больных) и III группа — усиленная оригинальными методами озонотерапии (85–52,8 % больных). При оценке учитывался качественный и количественный состав микст-ассоциаций, представленый нами в Таблице 1. Данная особенность сочетания, выявленная как минимум двумя методами, при сочетанном исследовании микроскопии нативных и окрашенных препаратов, бактериологических посевов, иммуноферментного (ИФА) с определением наличия и уровня специфического JgG и ПЦР диагностики бактериально-вирусных ДНК. Установленное у наблюдаемых больных сочетание трех или четырех этиологических факторов, характеризовалась несколькими очагами поражения, осложнениями и выраженной торпидностью к проводимой терапии.

Исходными показателями для оценки эффективности проведенного лечения были наиболее часто выявляемые у данной категории больных нижеприведенные клинико-лабораторно-инструментальные показатели. Прежде всего жалобы больных мужского пола на зуд и дискомфорт в уретре (у 76–75,2 % больных), болезненность в паховых областях и мошонке (34–33,7 % больных), болезненность в промежности (27–26,7 %) и боль в пояснично-крестцовой области (28–27,7 %). А у женщин главными жалобами были выделения из половых органов у всех 60 (100 %) больных, зуд кожи и слизистых половых органов у 16 (26,7 %), жжение у 9 (15 %), болезненность внизу живота у 18 (30 %), дискомфорт внизу живота у 7 (11,7 %), дизурические расстройства у 6 (10 %), неприятный запах выделений из половых органов у 19 (31,7 %) с преимущественным наличием двух и более жалоб. Выделения из половых органов в большинстве случаев были скудными и имели слизистый вид у 74 (46 %) или слизисто-гнойных у 87 (54 %) и крайне редко транссудат имел слизисто-крошкоподобный, сыроподобный или сливкоподобный характер.

Степень выявляемой распространенности инфекционно-воспалительного поражения мочеполовых органов у мужчин была следующей: баланопастит, кавернит у 24 (23,8 %), неспецифические уретриты у 41 (40,6 %), хронический простатит у 52 (51,5 %), орхоэпидидимиты и патология яичка у 19 (18,8 %), хронический цистит и пиелонефрит у 13 (12,9 %) и бесплодный брак у 61 (60,4 %) больных. Среди наблюдаемых нами женщин у 13 (21,7 %) выявлены уретрит, кольпит и эндоцервицит, еще у 16 (26,7 %) — кольпит, эндоцервицит и эктопия шейки матки, и у 31 (51,6 %) больного кольпит и эндоцервицит сопровождались эктопией шейки матки и сальпингоофоритом.

При хронической особенно часто рецидивирующей микст-урогенитальной инфекции, как правило, отмечались несущественные патологические изменения в клинических анализах крови (в среднем умеренный нейтрофильный лейкоцитоз лейкоцитов до $9{,}6\times10^9$ л с палочкоядерными до 7 %, СОЭ=17 мм/ч) и мочи (лейкоцитов до 10–12 п/зр в терминальной порции мочи, с увеличением выделения слизи и умеренной бактериурией; а по Нечипоренко количество лейкоцитов достигало в среднем 6000 в 1 мл).

При биохимических исследованиях во время обострений отмечено умеренное повышение в крови мочевины до 9,4 ммоль/л и креатинина до 160 мкмоль/л, активности органоспецифических ферментов: аспартатаминотрансферазы (АСТ) до (1,02±0,23) мкмоль/(ч. мл), аланинаминотрансферазы (АЛТ) до (0,98±0,16) мкмоль/(ч. мл) и щелочной фосфотазы (ЩФ) до (4,61±0,94) мккат/л. Отмечено также повышение в плазме крови показателей углеводного обмена: фосфофруктокиназы (ФФК) до (14,26±1,2) мкмоль/г белка, альдолазы (АД) до (3,67±0,46) ЕД/мл и гексокиназы (ГК) до (14,6±1,32) ЕД/мл.

Лабораторные (микроскопия, бактериология, ИФА и ПЦР) методы верификации бактериально-вирусных агентов показали, что трихомонады диагностированы микроскопический нативно у 57 (47,9 %) и при окраске у 80 (67,2 %), бактериологически у 86 (72,3 %), ИФА JgG — у 103 (86,6 %) и ПЦР — у 114 (95,8 %). Хламидии в цилиндрическом эпителии с окраской по Романовскому-Гимза были найдены у 13 (11,2 %), ИФА JgG был позитивен в основном в высоких титра 1:64, 1:128 и 1:256 у 101 (87,1 %) и ПЦР у 114 (98,28 %).

Микоплазмы и уреоплазма диагностированы на основании бактериологических исследований у 85 (97,7 %) и 72 (97,3 %) больных, ИФА JgG с высокими титрами подтверждала наличие инфекции у 78 (89,7 %) и у 65 (87,8 %) больных, и ПЦР диагностика позволила подтвердить диагноз у 81 (93,1 %) и у 69 (93,2 %) больных.

При клинически выраженном (массивные выделения с «рыбьим запахом») бактериальном вагинозе метод ПЦР диагностики в 100 % случаев подтвердил у 25 наблюдаемых наличие гарднерелл, этот же метод позволил у 15 мужчин выявить наличие *Gardnerella vaginalis.* В то же время проведенный у всех 40 больных ИФА поиск иммунных комплексов JgG показал низкую эффективность с его значимым повышением лишь у 5 (12,5 %) больных.

В то же время в диагностике латентно текущей (субклинической) вирусной инфекции наиболее значимым, информативным и досто-

верным показал себя метод ИФА исследования специфических JgG, а при явном клиническом обострений и JgM. При длительности (по авидности) вирусного заболевания более 4 месяцев повышение содержания в крови больных специфических противовирусных JgG в 2–3 раза указывало на латентное течение, а при количественном повышении допустимого верхнего порога содержания JgG в 5–10 раз предполагалась активация данного вида вирусной инфекции, что подтверждалось повышением JgM и ПЦР исследованиями.

Уретроскопически у 29 (28,7 %) выявлены ограниченные зоны отечности и гиперемии с щелевидными углублениями темно-красного цвета с грубыми складками, а у 7 (6,9 %) бледно-серая тусклая слизистая с грубыми складками и формированием рубцовых сужений уретры на уровне ее стволового отдела.

Кольпоскопическое исследование, выполненное при гинекологическом обследовании всех 60 наблюдаемых женщин, позволило диагностировать экзоцервицит у 28 (46,7 %) и эндоцервицит у всех обследованных.

Ретенционные кисты с перифокальным воспалением (наботовые кисты или закрытые железы) выявлены у 10 (16,7 %) больных, а истинная эрозия шейки матки у 3 (5 %) обследованных больных микст-инфекцией женщин. Кольпоскопические данные позволяли судить о степени воспалительного повреждения эпителия и желез шейки матки.

Ультразвуковое исследование мочеполовых органов включало морфологическую оценку состояния кавернозных и пещеристого тел, предстательной железы и органов мошонки. Ограниченные фиброзные изменения кавернозных тел обнаружены лишь у 3 (2,97 %) больных, и еще у 9 (8,9 %) обнаружены фиброзно-ретенционные изменения в яичках и особенно их придатках. Трансабдоминальное ультразвуковое исследование предстательной железы выявляло асимметричность за счет увеличения и фиброзно-фолликулярных изменений в основном в правой доле у 27 (26,7 %), а зоны повышенной эхогенности чаще отмечены в центральной части железы (у 21–20,8 % обследованных) с образованием кальцификатов.

Практически у всех больных при ультразвуковом исследовании отмечена диффузно-неоднородная эхогенность с чередованием зон повышенной и сниженной эхогенности без четких границ.

У женщин ультразвуковое исследование органов малого таза в 100 % случаев выполнялось обзорное полипозиционное трансабдоминальное с наполненным мочевым пузырем и у 28 (46,7 %) для уточнения степени деструкции маточных труб и яичников трансвагинально. Наиболее часто у 22 (36,7 %) выявлен сальпингоофорит, аднексит у 14 (23,3 %), поликистозная дегенерация яичников установлена у 3 (5 %) и эндометриоз у 4 (6,7 %).

Состояние и динамика при различных видах комбинированного лечения у наблюдаемых нами урогенитально микст-инфицированных больных процессов перекисного окисления липидов (ПОЛ) и систем антиокислительной, антирадикальной защиты (АОЗ), показателей неспецифического врожденного и приобретенного иммунитета, а также возможности коррекции репродуктивной дисфункции достаточно подробно раскрыты нами в предыдущих публикациях [11, 12, 13, 30].

Суммарная оценка эффективности проведенного комбинированного лечения оценивалась в баллах:

2 балла — неудовлетворительный результат, без существенной динамики или не стойкое улучшение лишь 30 % основных показателей;

3 балла — удовлетворительный результат с не стойким улучшением основных показателей на 50 %, ликвидирован один из компонентов микст-инфекции;

4 балла — хороший результат, уничтожены не менее двух компонентов микст-инфекции, улучшились на 70–80 % основные клинико-лабораторные показатели со стойким противорецидивным эффектом;

5 баллов — достигнута элиминация всех протозойно-миробных составляющих микст-инфекцию, и подавлена активность со стойкой ремиссией входящих в ассоциацию вирусов с нормализацией всех основных клинико-лабораторных показателей.

При этом оцениваемые данные клинико-лабораторного и микробно-вирусного контроля выполнялись не только к концу месячного лечения, но и через один и два месяца после окончания основного курса лечения

Эффективность различных методов комбинированной терапии урогенитальной микст-инфекции представлена в табл. 2 в средних оценочных баллах в зависимости от видов и количества инфекционных агентов, входящих в бактериально-вирусные ассоциации.

При этом результаты общедоступных клинико-лабораторно-инструментальных методов по бальной системе оценки степени их нормализации находились в прямой параллельной зависимости с динамикой показателей ПОЛ, АОЗ, врожденного и приобретенного иммунитета. Установлено, что подключение оригинальных методов озонотерапии позволяло получать наиболее благоприятные результаты с практической нормализацией всех основных клинико-лабораторно-инструментальных показателей, а также существенное улучшение

Таблица 2

Динамика эффективности комбинированного лечения больных хронической урогенитальной микст-инфекцией

Виды инфекционных агентов, входящих в урогенитальные микст-ассоциации и количество больных в группах	Среднее количество баллов в группах с проведенным лечением		
	Традиционно-стандартизованная терапия, n=23	Иммунотерапия с усилителями противопротозойной терапии в комплексном лечении, n=53	Озонотерапия в комплексном лечении, n=85
Трихомонады, хламидии, уреоплазмы, вирусы n=74	2,4	3,6	4,7
Хламидии, микоплазмы, гарднереллы и вирусы n=41	3,3	4,2	4,9
Микоплазмы, трихомонады, вирусы n=46	2,7	3,8	4,8
Суммарная эффективность методов лечения	2,8	3,87	4,8

репродуктивной функции у представителей обоего пола [8, 13].

Выводы

1. Видовая полиморфность урогенитальной микст-инфекции и политропность ее распространения приводят не только к полирезистентности и торпидности микрофлоры к лекарственным препаратам, но и малосимптомному клиническому течению на фоне токсико-аллергического угнетения защитных сил организма больных, вызывая значимые патологические морфофункциональные изменения, прежде всего органов репродуктивной сферы.

2. Традиционно-стандартизованная терапия дает лишь общее направление в лечебной тактике при отдельных видах урогенитальной инфекции, без учета протозойно-бактериально-вирусного симбиоза, выявляемого у подавляющего большинства больных с хроническим рецидивирующим течением, репродуктивной дисфункцией и экскреторно-токсическим бесплодием.

3. Целенаправленная фармакоиммунотерапия и иммунокорректоры позволяют повысить эффективность комплексной противомикробной и противовирусной терапии, подключаемой у больных после первичного недельного антитрихомонадно-гарднереллезного курса лечения антипротозойными средствами. Предложенное нами усиление противопротозойной терапии альбендазолом и мебендазолом позволяет существенно улучшить результаты элиминации простейших.

4. Системная и местная озонотерапия по предложенным оригинальным методикам позволила у 96 % наблюдаемых нами мужчин ликвидировать специфический воспалительный процесс в организме, существенно активизировать в половых органах биосинтетические процессы, стимулировать внутриклеточный синтез антиоксидантов и естественную иммунорезистентность, добиться в 98,02 % случаев гарантированной элиминации бактериальных возбудителей и улучшить оплодотворяющие свойства эякулята, ликвидировать тестикулярную дисфункцию.

5. Включение в комплексное лечение женщин с сочетанной протозойно-бактериально-вирусной инфекцией оригинальных методов системной и местной озонотерапии позволяет у 95 % пациенток получить гарантированную санацию наружных и внутренних гениталий, купировать хронический воспалительный процесс, нормализовать у 40 (66,7 %) гормональный фон и у 35 (58,3 %) восстановить их репродуктивную функцию.

ЛИТЕРАТУРА

1. Алехина С. П. Озонотерапия: клинические и экспериментальные аспекты / С. П. Алехина, Т. Г. Щербатюк. — Н. Новгород: Из-во «Литера».— 2003.— С. 72–93.— 240 с.
2. Дмитриев Г. А. Наиболее распространённые урогенитальные инфекции: диагностика и терапия / Г. А. Дмитриев // Consilium medicum.— 2003.— № 7 (5). — С. 3–11.
3. Дюдюн А. Д. Комплексно диференційована терапія і диспансерізація хворих з рецидивами урогенітальних інфекцій (хламідіоз, трихомоніаз, уреаплазмоз, кандидоз, бактеріальний вагіноз) // Дис. ... докт. мед. наук.— Дніпропетровськ: Дніпропетровська державна медична академія.— 2003.— 224 с.
4. Инфекции, передаваемые половым путем : практич. рук-во / Ю. К. Скрипкин, А. А. Кубанова, Г. Я. Шарапова, Г. Д. Селисский — М. : Медпресс, 1999.— 364 с.
5. Ковальский В. П. Лечение больных с урогенитальным трихомониазом ниморазолом / В. П. Ковальский, Н. С. Шалена // Український медичний часопис — 1999. — № 4 (12). — С. 42–46.
6. Козин Ю. И. Озонотерапия в лечении урологической инфекции / Ю. И. Козин, С. М. Колупаев // Актуальные проблемы детской урологии: Матер. VIII международ. конф. урологов.— Х., 2000.— С. 384–387.
7. Козин Ю.И. Озонотерапия в комплексном лечении урогенитальной инфекции / Ю. И. Козин, Н. В. Жукова, М. Б. Хильченко // Экология и здоровье челове-

ка. Охрана водного и воздушного бассейнов. Утилизация отходов: Сб. научн. тр. XI междунар. науч.-технич. конф. в 4 т. Т. 1 Медико-экологические проблемы здоровья человека.— Бердянск, 2003.— С. 124–181.
8. Козин Ю.И. Озонотерапия в лечении урогенитальных инфекций и их осложнения / Ю. И. Козин // Андрология и сексуальная медицина.— 2008.— № 1. — С. 98–102.
9. Леонтьев И. Г. Перекисное окисление липидов и содержание катионных белков при лечении хронического урогенитального простатита лазеромагнитоэлектростимуляцией : дис. ... канд. мед. наук / И. Г. Леонтьев. — Тюмень, 2006. — 123 с.
10. Лукьянов И. Э. Особенности процессов перекисного окисления липидов и антиоксидантной защиты у больных с сочетанной протозойно-урогенитальной микст-инфекцией при лечении их методами озонотерапии / И. Э. Лукьянов, Ю. И. Козин, А. Н. Беловол // Міжнародний медичний журнал.— 2013.— Т.19, № 3 (75).— С. 56–61.
11. Лукьянов И. Э. Динамика иммунологических факторов приобретенного иммунитета у больных урогенитально-протозойно-вирусной микст-инфекцией и возможности ее коррекции / И. Э. Лукьянов, Ю. И. Козин, А. Н. Беловол // Харківська хірургічна школа. — 2013. — № 5. — С. 66–72.
12. Лукьянов И. Э. Динамика показателей врожденного иммунитета у больных протозойно-урогенитально-вирусной смешанной инфекцией при лечении методами озонотерапии / И. Э. Лукьянов, Ю. И. Козин, А. Н. Беловол // Міжнародний медичний журнал.— 2013.— Т.19, № 4 (76).— С. 22–29.
13. Лукьянов И. Э. Возможности коррекции репродуктивной дисфункции у больных сочетанной урогенитально-протозойно-вирусной инфекцией методами магнито-квазелазерной фототерапии / И. Э. Лукьянов, Ю. И. Козин, А. Н. Беловол // Медицинская психология. — 2013. — Том 8, № 4 (32). — С. 73–79.
14. Маланчук В .А. Озоно-кислородная терапия в стоматологии и челюстно-лицевой хирургии / В. А. Маланчук, А. В. Копчак. — К., 2004. — 177 с.
15. Медична мікробіологія, вірусологія та імунологія / За ред. засл. діяча науки і техніки України, акад. НАН та чл.-кор. НАМН України В.П. Широбокова / Видання 2-е — Вінниця: Нова Книга.— 2011, С. 132–138; 144–149; 330–350; 475–486; 720–721; 763–830; 952.
16. Никитенко И. Н. Лечение трихомонадно-бактериальной инфекции с учетом клинико-эпидемиологических особенностей, состава микробных ассоциаций, морфологии возбудителей и показателей иммунитета : дис. ... канд. мед. наук / И. Н. Никитенко. — Харьков, 2005.— 139 с.
17. Никонов А. П. Генитальный герпес / А. П. Никонов, О. Р. Асцатурова // Инфекции и антимикробная терапия.— 2003.— № 3 (5).— С. 13–19.
18. Пат. 38028 u UA, МПК[8]A61P 15/00, A61M 31/00. Спосіб лікування жіночого безпліддя / Ю.І. Козін; ДУ «Ін-т заг. та не відклад. хірургії НАМН України»;— Опубл. 25.12.2008, Бюл. № 24.— 6 с.
19. Пат. 5477 u UA. Спосіб лікування хворих на урогенітальний трихомоніаз / І.Е. Лук'янов, Друк. 15.03.2005, Бюл. № 3.— 2 с.
20. Пат. 5478 u UA. Спосіб лікування хворих на урогенітальний трихомоніаз / І.Е. Лук'янов, Друк. 15.03.2005, Бюл. № 3.— 2 с.
21. Пат. 75397 u UA. Спосіб лікування хворих на урогенітальний трихомоніаз / А.М. Біловол, І.Е. Лук'янов, Друк. 26.11.2012, Бюл. № 22.— 3 с.
22. Пат. 80882 u UA. Спосіб лікування урогенітального трихомоніазу / А.М. Біловол, Ю.І. Козін, І.Е. Лук'янов, Друк. 10.06.2013, Бюл. № 11.— 3 с.
23. Пат. 8550 u UA, МПК[7]A61M 1/00. Спосіб проведення великої аутогемоозонотерапії / Ю. І. Козін, В. В. Ганічев, Н. В. Ромасько; ТОВ «Ін-т озонотерапії і медобладнання».— Опубл. 15.08.2005, Бюл. № 8.— 6 с.
24. Пат. 8018 u UA, МПК[7]G01 № 33/48. Спосіб визначення індивідуальної дози озону / І. Г. Лісова, Ю. І. Козін, В. В. Ганічев, Н. В. Ромасько, О. Л. Іващенко, Н. Ю. Малькова, В. В. Криниченко, Є. В. Лісова, Ш. Д. Травне; Харк. мед. академія після диплом. освіти (ХМАПО), ТОВ «Ін-т озонотерапії і медобладнання».— Опубл. 15.07.2005, Бюл. № 7.— 6 с.
25. Пат. 54442 u UA, МПК[9]A61K 33/00. Спосіб лікування протозойно-бактеріальних уретропростатитів / Ю.І. Козін, І.Е. Лук'янов; ДУ «Ін-т заг. та не відклад. хірургії НАМН України»;— Опубл. 10.11.2010, Бюл. № 21.— 6 с.
26. Пат. 3960 u UA, МПК[9]A61K 33/00. Спосіб лікування простатиту / Ю.І. Козін; ДУ «Ін-т заг. та не відклад. хірургії НАМН України»;— Опубл. 10.03.2009, Бюл. № 5.— 4 с.
27. Пат. 64612 u UA, МПК[7]A61 № 5/067, A61P 31/00. Спосіб озонотерапії / Ю.І. Козін; Харк. держ. мед. ун-т.— Опубл. 16.02.2004, Бюл. № 2.— 6 с.
28. Пат. 61201 u UA, МПК[9]A61B 17/00, A61P 13/10, A61K 31/01. Спосіб лікування хронічних форм циститу / Ю.І. Козін, І.Е. Лук'янов; ДУ «Ін-т заг. та не відклад. хірургії НАМН України»;— Опубл. 11.07.2011, Бюл. № 13.— 4 с.
29. Романкова О.І. Діагностика і лікування сечостатевого трихомоніазу у жінок з урахуванням показників піхвового середовища клінічного перебігу захворювання : автореф. дис. ... канд. мед. наук. / О. І. Романкова. — Київ, НМУ ім. О. О. Богомольця.— 2005. — 19 с.
30. Тондій Л.Д., Ганічев В.В., Козін Ю.І. Основні принципи та методи озонотерапії в медицині: посібник для лікарів: Харківська мед. акад. післядипломн. освіти / Л. Д. Тондій, В. В. Ганічев, Ю. І. Козін. — Х., 2001.— 100 с.
31. World Health Organization. Global Prevalence and Incidence of Selected Curable Sexually Transmitted Diseases: Overview and Estimates.— World Health Organization, Geneva, Switzerland, 1996.

КОМБІНОВАНА ОЗОНОТЕРАПІЯ І ПІДСИЛЮВАЧІ ПРОТИПРОТОЗОЙНОЇ ТЕРАПІЇ В КОМПЛЕКСНОМУ ЛІКУВАННІ БАКТЕРІАЛЬНО-ПРОТОЗОЙНО-ВІРУСНОЇ ІНФЕКЦІЇ СЕЧОСТАТЕВИХ ОРГАНІВ

Ю. І. Козін,
А. М. Біловол,
І. Е. Лук'янов

Резюме. З метою підвищення ефективності лікування хронічної поєднаної урогенітальної інфекції впроваджені оригінальні способи системної та місцевої терапії та удосконалено протоколи надання медичної допомоги 161 хворому даного контингенту. Мікст-асоціації включали у 74 хворих: трихомонади, хламідії, уреоплазми і віруси, ще у 41 хворого: хламідії, мікоплазми, уреаплазми і віруси і ще у 46 хворих: мікоплазми, трихомонади, віруси. Комплекс лікування, що проведений хворим, включав традиційно-стандартизовану терапію у 23 хворих, посилену імунотерапію і підсилювачі протипротозойної терапії (альбендазол і мебендазол) ще у 53 хворих і комбіновану оригінальну загальну і місцеву озонотерапію у 85 хворих. Проведена порівняльна оцінка ефективності лікування у всіх трьох групах, які отримували різноплановий обсяг лікування. Встановлено, що традиційно-стандартизована терапія не дозволяла досягти значущих і стійких позитивних результатів, посилена імунотерапія і оригінальна протипротозойна терапія давала істотний, але не стійкий позитивний ефект з елімінацією, як правило, до двох компонентів мікст-інфекції. Включення в комплексне лікування оригінальних методів системної та місцевої терапії дозволило в 96 % спостережень ліквідувати специфічний запальний процес в репродуктивних органах і в 98,02 % досягти гарантованої елімінації протозойно-бактеріальної інфекції.

Ключові слова: *урогенітальна протозойно-мікробно-вірусна інфекція, лікування, озонотерапія.*

COMBINED OZONE THERAPY AND ANTIPROTOZOAN THERAPY BOOSTERS IN COMBINED TREATMENT OF BACTERIAL-PROTOZOAN-VIRAL INFECTION OF UROGENITAL ORGANS

Yu. I. Kozin,
A. N. Belovol,
I. E. Lukyanov

Summary. In order to increase the efficacy of treatment of chronic combined urogenital infection, original methods of systemic and local therapy were introduced and protocols of medical aid provision for 161 patients of this contingent were improved. Mixed associations included: in 74 patients – trichomonads, chlamydiae, ureaplasmas and viruses; in other 41 patients – chlamydiae, mycoplasmas, ureaplasmas and viruses; and in other 46 patients – mycoplasmas, trichomonads and viruses. The complex of treatment, given to the patients, consisted of traditional standardized therapy in 23 cases, intensified immunotherapy and antiprotozoan therapy boosters (Albendazole and Mebendazole) in other 53 cases, and combined original general and local ozone therapy in 85 cases. The efficacy of treatment in all three groups, which received diverse scopes of treatment, was comparatively assessed. It was revealed that the traditional standardized therapy did not make it possible to achieve any significant and stable positive results, while the intensified immunotherapy and original antiprotozoan therapy produced some significant, though unstable positive effect of elimination, as a rule, of two components of mixed infection. The inclusion of original methods of the systemic and local therapy into the combined treatment made it possible to eliminate the specific inflammatory process in the reproductive organs in 96 % of observations and achieve the guaranteed elimination of protozoan-bacterial infection in 98.02 %.

Key words: *urogenital protozoan-microbial-viral infection, treatment, ozone therapy.*

Е. В. Мишенина

ГУ «Институт общей и неотложной хирургии им. В. Т. Зайцева НАМН Украины», г. Харьков

© Мишенина Е. В.

ОСТРЫЕ ВЕНОЗНЫЕ ТРОМБОЗЫ В СИСТЕМЕ НИЖНЕЙ ПОЛОЙ ВЕНЫ И ЭНДОВАСКУЛЯРНЫЕ МЕТОДЫ ИХ ЛЕЧЕНИЯ

Резюме. В статье приведены данные о вариантах форм венозных тромбозов в системе нижней полой вены. Описаны их клиническое течение, диагностика, показания и противопоказания к различным методам лечения. Проанализированы литературные данные, посвященные основным видам эндоваскулярного лечения острых венозных тромбозов. Показана актуальность данной темы в современной хирургии.

Ключевые слова: *острый венозный тромбоз, хирургическое лечение, эндоваскулярные методы лечения*

Тромбозы в системе нижней полой вены (НПВ) представляют собой наиболее частую и опасную разновидность этого патологического процесса. На их долю приходится более 95 % всех венозных тромбозов. В связи с анатомическими особенностями именно они в подавляющем большинстве случаев представляют реальную опасность как источник массивной тромбоэмболии легочной артерии (ТЭЛА) [1]. Поэтому любой врач (не только хирург!) должен знать клинические признаки тромбозов этой локализации, иметь представление о способах их диагностики, лечения и профилактики.

Процесс тромбообразования может происходить как в глубоких венах конечностей и таза, так и в поверхностной венозной системе, даже в перфорантных венах. Локализация тромбоза определяет клиническую картину, вероятность ТЭЛА, течение острого и посттромботического периодов, прогноз для жизни и трудоспособности пациента.

Тромботическое поражение глубоких вен нижних конечностей и таза приводит к наиболее серьезным последствиям. Значительный диаметр магистральных вен делает возможным формирование в них эмболоопасного тромба больших размеров, а интенсивный поток крови создает условия для легкого его отрыва и развития ТЭЛА. В долгосрочной перспективе распространенный тромбоз глубоких вен (ТГВ) ведет к формированию посттромбофлебитической болезни (ПТФБ), проявляющейся хронической венозной недостаточностью (ХВН) вплоть до развития трофических язв, что существенно снижает трудоспособность и качество жизни пациентов [2, 5].

Широкая распространенность, подчас скудная клиническая симптоматика, сложность точной диагностики и тяжесть осложнений — вот что характеризует тромботическое поражение глубоких вен. Эти особенности тромбоза требуют ясных представлений о сути заболевания и четких установок для выбора адекватной диагностической и лечебной тактики.

Для выбора оптимальной тактики лечения важно знать первоначальную локализацию тромботического поражения и возможные пути его распространения. Тромбоз может первично возникнуть в глубоких венах или распространиться на них из поверхностной венозной системы. Развитие тромбоза возможно на любом участке глубоких венозных магистралей, вместе с тем существуют типичные зоны, в которых в связи с их различными анатомическими или патофизиологическими особенностями первичные тромбы формируются чаще. К ним относятся вены голени и таза. Тромбоз, возникший в венах голени, принято называть периферическим. При первичном поражении илеокавального сегмента говорят о центральном или внутритазовом тромбозе. В ряде случаев возможен так называемый биполярный тромбоз, когда процесс одновременно начинается в глубоких венах голени и таза [4].

Первичное развитие тромбоза в глубоких венах голени встречается наиболее часто. Этому способствуют условия, при которых выключается такой важный гемодинамический фактор как сокращение мышц голени. Подобная локализация тромбоза отмечается более чем в половине наблюдений. Возможно как изолированное сегментарное поражение одной вены голени, так и одновременное вовлечение в тромботический процесс 3-4 вен [3, 8].

При первичном поражении глубоких вен голени тромбоз может стать восходящим и распространиться на подколенную и бедренную вены. Наиболее опасными в отношении развития эмболии представляются тромбы, «вырастающие» из глубоких вен голени в подколенную вену и из поверхностной бедренной — в общую. В таких случаях диаметр проксимальной части тромба меньше просвета вены, что создает условия для его отрыва и миграции в малый круг кровообращения.

Изолированное тромботическое поражение подколенной и бедренной вен встречается редко. Чаще всего такой тромбоз наблюдается при травме соответствующей области либо локальном бластоматозном процессе [1].

Первичный внутритазовый тромбоз, как правило, возникает в системе внутренней подвздошной вены. Причины подобного тромбоза разнообразны. В первую очередь это оперативные вмешательства, выполняемые на органах малого таза (гинекологические, урологические и др.). При их выполнении неизбежны повреждение и сдавление притоков и стволов внутренних подвздошных вен. Особенно велик риск тромбообразования при операциях по поводу опухолей матки и яичников. Нередко причиной тромбоза является беременность второй половины и роды, при которых скорость кровотока в подвздошных венах в результате их компрессии замедляется в 2–3 раза. Толчком к началу патологического процесса тромбообразования может послужить физиологический тромбоз вен плацентарной площадки в послеродовом периоде [2, 7].

Тромбозы подвздошных вен преимущественно развиваются с левой стороны (May – Thurner syndrome). В основе этого лежат гипертензия и замедление кровотока, обусловленные механическими препятствиями, встречающимися в устье левой общей подвздошной вены. Последние могут быть как интравазальными (врожденные и приобретенные перегородки, адгезивный процесс), так и экстравазальными (сдавление левой общей подвздошной вены перекрещивающей ее правой общей подвздошной артерией). Большое значение имеет характер костно-хрящевой площадки, на которой лежит вена (передняя поверхность L4-L5). Если эта площадка гладкая, то наблюдается лишь небольшое уплощение вены. При наличии на ней выступов (экзостозы, оссифицированный межпозвоночный диск, край тела позвонка), обнаруживаемых более чем в 60 % наблюдений, общая подвздошная вена сдавливается в гораздо большей степени. Это приводит не только к уменьшению поперечного сечения магистрали, но и к формированию внутри сосуда фиброзных тяжей и перегородок.

С момента окклюзии общей подвздошной вены тромбоз может распространяться как в проксимальном, так и в дистальном направлении. В последнем случае говорят о нисходящем тромбозе. Нередко тромботическое поражение распространяется в обоих направлениях.

Нижняя полая вена сама по себе чрезвычайно редко является местом первичной локализации тромботического процесса. Тромбоз сосуда такого диаметра может развиться лишь вследствие грубого извращения кровотока, на фоне врожденных дефектов стенки сосуда, опухолей или травм. Физические упражнения или механические воздействия, сопровождающиеся значительным изменением формы позвоночника, вызывают резкое возрастание нагрузки на стенку вены. В тех случаях, когда степень растяжения венозной стенки превышает ее эластические свойства, возможны надрывы интимы и тромбоз. Гораздо чаще тромботический процесс распространяется на нижнюю полую вену из подвздошных вен, может наблюдаться переход из правой гонадной (яичниковой, яичковой), почечных и печеночных вен [6, 10].

Наибольшую угрозу для жизни больного при ТГВ представляет ТЭЛА. Вместе с тем известно, что не каждый флеботромбоз осложняется тромбоэмболией. Анализ большого числа наблюдений не позволил выявить клинические факторы, предрасполагающие к возникновению именно эмболоопасных форм острого венозного тромбоза. Отсюда следует вывод, что склонность тромбоза к эмболизации определяется скорее местными, чем общими причинами. Из предпосылок общего порядка, по-видимому, могут иметь значение индивидуальные особенности, определяющие процессы роста, спонтанного лизиса, ретракции и организации тромба.

Прогнозируя степень опасности венозного тромбоза как источника эмболии, клиницисты до сих пор ориентируются на время появления первых признаков заболевания, полагая, что чем больше этот срок, тем меньше опасность эмболических осложнений. Конечно, такая закономерность существует и очевидно, что «свежий» тромб, фиксированный к стенке вены на небольшом протяжении, значительно легче может стать эмболом, чем «старый», который целиком спаян с сосудистой стенкой. Именно на этом основан распространенный способ профилактики эмболии при поражении глубоких вен — длительный постельный режим (3–4 нед.). Однако это слишком упрощенный взгляд на существо вопроса. Встречаются пациенты, у которых в течение многих недель, а порой и месяцев, после возникновения ТГВ наблюдаются рецидивирующие ТЭЛА. Следовательно, срок от начала заболевания нельзя считать абсолютным критерием эмболической опасности венозного тромбоза. Основное значение имеют локализация и протяженность тромба, а также некоторые его морфологические особенности [2, 9].

Эмболоопасным является так называемый флотирующий (плавающий, колеблющийся) тромб, который имеет единственную точку фиксации в своем дистальном отделе. Остальная его часть расположена свободно и на всем протяжении не связана со стенками вены.

Длина таких тромбов варьирует в широких пределах — от 2–3 до 15–20 см и более. Диаметр основания флотирующего тромба обычно меньше диаметра остальной (свободной) его части, что придает ему подвижность, и тромб свободно флотирует, покачивается в токе крови.

Есть две основные разновидности эмболоопасных венозных тромбов:

- сегментарный флотирующий тромб в венозной магистрали, который, потеряв точку фиксации, целиком превращается в эмбол. Это наблюдается в том случае, когда при развитии ТЭЛА не удается найти первичную локализацию источника эмболии;
- распространенный окклюзивный тромбоз с флотирующей верхушкой, которая представляет опасность как потенциальный эмбол.

Независимо от локализации эмболоопасные тромбы имеют между собой много общего. Развитие флотирующих тромбов часто обусловлено распространением процесса из вен меньшего диаметра в более крупные: из вен голени в подколенную, из поверхностной бедренной — в общую бедренную, из внутренней подвздошной - в общую, из общей подвздошной — в нижнюю полую вену.

Характерной чертой всех эмболоопасных тромбов является то, что флотирующая часть располагается в интенсивном потоке крови, препятствующем его адгезии к сосудистой стенке. Такой тромб опасен для больного в связи с возможностью его легкого отрыва и миграции в легочное артериальное русло.

Вариантами форм венозного тромбоза, при которых угроза легочной эмболии практически отсутствует, служат окклюзивный и пристеночный тромбозы. При окклюзивном тромбозе кровотока в вене нет, тромботические массы за счет флебита спаяны со стенкой сосуда на всем протяжении. Пристеночный тромб также на значительном протяжении сращен со стенкой вены, вместе с тем остается пространство между тромботическими массами и стенкой сосуда. Подобная фиксация препятствует превращению тромба в эмбол.

Следует обратить особое внимание на опасный характер флотирующих тромбов, исходящих из висцеральных ветвей нижней полой вены. Клинические проявления при этом минимальны, а угроза легочной эмболии чрезвычайно высока. Встречается подобная патология нечасто, однако требует самого пристального внимания.

В современной литературе описанию клинической картины острого ТГВ уделяется мало внимания. Упор делается на применение методов инструментального исследования. При таком подходе широкий круг практических врачей, несмотря на распространенность заболевания, в достаточной степени не знаком с разнообразными проявлениями поражения глубоких вен. Между тем ранняя клиническая диагностика имеет первостепенное значение, поскольку в значительной мере определяет успех лечения.

Женщины страдают этим заболеванием примерно в 2 раза чаще мужчин. Если при первоначальной периферической локализации тромбоза заболеваемость среди мужчин и женщин практически одинакова, то при центральной — заболеваемость женщин значительно преобладает. Вместе с тем при первичном внутритазовом тромбообразовании левостороннее поражение наблюдается в 3 раза чаще, чем правостороннее, что определяется влиянием различных предрасполагающих факторов.

Встречаются следующие варианты тромботического поражения вен таза, каждый из которых имеет соответствующую клиническую картину:

- сегментарный тромбоз наружной или общей подвздошной вены;
- распространенный тромбоз подвздошно-бедренного сегмента;
- тромбоз системы внутренней подвздошной вены.

В клинической практике сегментарные окклюзии наружной и общей подвздошных вен наблюдаются редко. У подавляющего числа больных происходит быстрое распространение тромбоза в дистальном направлении, так как венозный стаз ниже уровня окклюзии создает условия, благоприятствующие тромбообразованию. В специальной литературе широко распространен термин «подвздошно-бедренный (илеофеморальный) флеботромбоз». Он является собирательным понятием, включающим тромботическое поражение подвздошных и бедренных вен, часто с вовлечением в процесс подколенной вены и вен голени.

Первичный тромбоз вен таза вначале, до полной окклюзии сосуда и распространении его на более значительном протяжении, имеет скрытное течение. В зависимости от степени нарушения венозного оттока выделяют две клинические стадии развития тромботического процесса: продромальную, или компенсации, и выраженных клинических проявлений или декомпенсации.

Продромальная стадия характеризует начальный этап развития тромбоза при отсутствии выраженных нарушений венозной гемодинамики. Основные ее признаки — повышение температуры и боли различной локализации. В ряде случаев повышение температуры — единственный признак скрытно протекающего венозного тромбоза, поэтому

нужно помнить, что «необъяснимое» повышение температуры у определенной категории больных (в послеродовом или послеоперационном периоде, после травм и т. д.), не связанное с каким-либо воспалительным процессом, может быть проявлением латентно протекающего флеботромбоза. Применение антибиотиков в таких случаях не приводит к нормализации температуры.

Боли могут возникать в пояснично-крестцовой области, нижних отделах живота и в нижней конечности на стороне поражения. При отсутствии выраженных симптомов нарушения венозного оттока болевой синдром обычно не связывают с тромбозом, что приводит к диагностическим ошибкам. Характерно, что боли в конечности вначале, как правило, локализуются высоко, в области паховой складки, и лишь затем распространяются в дистальном направлении. Болевой синдром и гипертермия обусловлены явлениями флебита и перифлебита, а также гипертензией в дистальном сосудистом русле. В продромальной стадии в вене сохранен кровоток, тромб слабо фиксирован к стенке сосуда и опасность легочной эмболии особенно велика, причем в отсутствие развернутой клинической картины острого венозного тромбоза диагноз эмболии не бывает столь очевиден.

В случае тромбоза, развивающегося в системе внутренней подвздошной вены, до перехода процесса на общую подвздошную вену, заподозрить это поражение заставляют боли в области прямой кишки, тенезмы и дизурические явления. Во время вагинального исследования в параметрии определяются болезненные шнуровидные инфильтраты. К сожалению, правильная оценка перечисленной клинической симптоматики часто проводится ретроспективно.

Большинство сосудистых хирургов практически отказались от оперативного лечения илиофеморального венозного тромбоза из-за большого количества послеоперационных ретромбозов [2]. Антикоагулянтная терапия при тромбозах этой локализации не может предотвратить посттромбофлебитическую болезнь почти у 25 % больных [3].

Положительные сдвиги в радикальном лечении острых окклюзии бедренных, подвздошных и нижней полой вен стали возможны благодаря методам эндоваскулярной хирургии: регионарному тромболизису (РТЛ), механической тромбэктомии, баллонной ангиопластике и стентированию. Выбор метода внутрисосудистого вмешательства определяется сроками заболевания, локализацией и особенностями тромба, характером окклюзии.

В период до 10 дней с момента появления симптомов показано проведение РТЛ. В более поздние сроки до 4—6 недель, когда вероятность успеха только тромболизиса мала, его дополняют баллонной ангиопластикой и стентированием. Для удаления флотирующих тромбов нижней полой и подвздошных вен используют эндоваскулярную катетерную тромбэктомию.

Эндоваскулярное лечение начинают только после уточнения диагноза ультразвуковым и/или рентгено-контрастным исследованием вен конечности и таза. В качестве доступа в зависимости от их проходимости используют ипсилатеральные подколенную, реже бедренную и заднюю большеберцовую вены. Правую внутреннюю яремную и подключичные вены применяют при тромбозах НПВ.

Регионарный тромболизис (РТЛ). Его цель — быстрое устранение тромба, сохранение функции клапанов, предупреждение ТЭЛА и посттромбофлебетической болезни. Введение тромболитика непосредственно в тромбы повышает эффективность лечения, снижает дозу препарата, уменьшает до минимума риск системного фибринолиза и опасность геморрагических осложнений.

Проведение РТЛ показано больным с острым тромбозом магистральных вен нижних конечностей и таза при продолжительности заболевания до 10 дней и сохранении проходимости глубоких вен голени. Тромболизис в ранние сроки позволяет сохранить функцию клапанов.

Противопоказания к РТЛ включают кровотечения различной локализации и этиологии, беременность и недавние роды, ближайший послеоперационный период, геморрагический инсульт, артериальное давление 180/100 мм рт. ст. и выше и др.

РТЛ состоит из нескольких этапов: чрескожного введения катетера 4–5 F под контролем ультразвука в вену; флебографии для определения дистальной и проксимальной границ окклюзии; внедрения в тромботические массы катетера с боковыми отверстиями; длительной инфузии тромболитиков непосредственно в тромбы; контрольной флебографии и удаления катетера.

Для РТЛ применяют препараты стрептокинэзы, урокиназы и тканевого активатора плазминогена. Последнему отдают предпочтение, т. к. применение урокиназы вызывает опасения из-за возможного вирусного загрязнения, а стрептокиназа грозит аллергическими и относительно частыми геморрагическими осложнениями. Начальную дозу rt-PA вводят на всем протяжении тромба, перемещая катетер с боковыми отверстиями.

В каждый сегмент вводят 3–6 мг препарата. Инфузию rt-PA продолжают со скоростью 1 мг

в час до полного восстановления кровотока. Если после адекватной и длительной инфузии тромболитика остаются стенозы и окклюзии, выполняют баллонную ангиопластику и стентирование саморасширяющимися стентами диаметром 12–15 мм для подвздошных и 20 — для НПВ [11, 15].

Полное восстановление проходимости вен после РТЛ отмечено у 17,1–79 % больных. Эффективность лечения выше в ранние сроки заболевания (3–7 дней); при меньшей протяженности тромбоза и использовании препаратов урокиназы и rt-PA [12].

РТЛ с применением урокиназы или rt-PA и дополненный ангиопластикой и стентированием позволил восстановить проходимость илеофеморального венозного сегмента у 86 % больных, длительность заболевания у которых была 4–6 недель. При этом только у 1 % больных отмечены гематомы в месте венозного доступа [14].

Эндоваскулярная катетерная тромбэктомия (ЭКТ) различными тромбоэкстракторами предназначена для удаления тромбов из нижней полой и подвздошных вен, восстановления их проходимости, устранения угрозы ТЭЛА, создания условий для имплантации кава-фильтров в стандартную позицию.

Применение ЭКТ показано:

а) при флотирующих тромбах подвздошных и нижней полой;

б) при тромбозе НПВ, если флотирующая верхушка тромба располагается непосредственно под устьями почечных вен, на уровне их или выше.

Противопоказано применение ЭКТ, если диаметр внутренней яремной вены меньше 8 мм, т. к. через нее невозможно провести тромбэкстрактор.

Методика ЭКТ. Через разрез в правой внутренней яремной вене тромбэкстрактор на проводнике вводят в НПВ. Капюшон устройства под контролем рентгенотелевидения «надевают» на флотирующий тромб и низводят до места его фиксации к сосудистой стенке. С помощью специального устройства (петли) тромб срезают у основания и вместе с тромбэкстрактором извлекают из вены.

Большие тромбы извлекают в 2–3 приема. Через тот же разрез устанавливают постоянный или удаляемый КФ. Операционную рану послойно зашивают. Вмешательство продолжается от 40 до 90 мин. Больные его сравнительно легко переносят, несмотря на тяжесть их состояния.

Результаты. Технический успех достигнут у 100 % больных. При выписке из стационара проходимость НПВ отмечена у 92,9 % пациентов, в отдаленные сроки у 83,3 %. Летальность на госпитальном этапе 2,7 % [16].

Для эндоваскулярной тромбэктомии из подвздошных вен применяют устройства «Амплатца», «Ангиоджет», «Гидролайзер» и др. Небольшое количество наблюдений не позволяет высказаться об их возможностях и отдать предпочтение одному из них.

Эффективность ЭКТ, РТЛ отдельно и в сочетании с ангиопластикой и стентированием в восстановлении проходимости кавального и илеофеморального сегментов не вызывает сомнений.

Они освобождают просвет вены от тромбов, восстанавливают кровоток, ликвидируют источник ТЭЛА и избавляют больных от посттромбофлебетической болезни и инвалидности. Однако нужны объективные исследования, чтобы сравнить частоту возникновения рецидива ТГВ и хронической венозной недостаточности после АКТ и методов эндоваскулярной хирургии.

Результаты эндоваскулярных вмешательств, несмотря на небольшой опыт и выбор для лечения тяжелого контингента больных, внушают оптимизм. Аспирационная эболэктомия (АЭ) из легочной артерии (ЛА) по Гринфилду была успешной у 76 % больных [3].

Применение методики Мейеровича позволило выполнить аспирационную эмболэктомию со 100 % успехом больным с массивной ТЭЛА. Все больные в течение месяца были живы. Гидродинамическая эмболэктомия аппаратом «Ангиоджет» была эффективна в 88 % наблюдений, устройством «Гидролайзер» — в 89,2 % [3].

Отметили успех катетерной фрагментации эмболов легочной артерии в сочетании с регионарным тромболизисом у 86 % больных. Значительно улучшилось состояние 80–100 % больных с массивной ТЭЛА и нестабильной гемодинамикой после роторной фрагментации катетером «pigtail». Аналогичные результаты получены после механической реканализации легочной артерии устройством «Амплатц». Главными эффектами дезобструкции легочной артерии являются немедленное увеличение сердечного выброса, повышение оксигенации крови, улучшение состояния больного с нормализацией АД и снижением частоты пульса. Объем удаленных тромбов не относится к самым важным критериям оценки вмешательства. Непосредственно после вмешательства систолическое давление в легочной артерии снижалось незначительно, всего на 2–7 мм рт. ст. У ряда больных на фоне улучшения состояния оно повышалось на несколько мм рт. ст. Значительное снижение давления

в ЛА вплоть до нормальных показателей отмечено на 7–11-й день [3].

Осложнения различной степени тяжести наблюдали после применения всех методов эндоваскулярных вмешательств. Самые тяжелые были после АЭ по Гринфилду, включая гематомы в операционной ране, инфаркт легкого, повторную ТЭЛА, разрыв легочной артерии, перфорацию правого желудочка [13].

После гидродинамической эмболэктомии наблюдали редкие случаи легочных кровотечений. Одно из них после применения аппарата «Ангиоджет» стало смертельным. Роторная фрагментация осложнилась случаями попадания фрагмента эмбола в неокклюзированный сосуд, заклиниванием верхушки катетера, его переломом. При проведении всех эндоваскулярных вмешательств возможны нарушения сердечного ритма вплоть до остановки сердца [16, 17].

Эффективность успешного лечения ТЭЛА с применением эндоваскулярных катетерных вмешательств варьирует, по данным разных авторов, в пределах от 76 до 100 %. Необходимо подчеркнуть, что лечению подвергались больные с массивной ТЭЛА, в том числе перенесшие реанимацию [13].

Для сравнения отметим, что госпитальная летальность после тромболизиса, по данным, достигает 25 % у больных с массивной ТЭЛА и 65 % у пациентов после реанимации [16].

Оценивая методы дезобструкции легочной артерии по таким критериям, как простота вмешательства, безопасность, эффективность, стоимость, должны отметить явные преимущества роторной фрагментации катетером «pigtail».

Преимуществом эндоваскулярных вмешательств при ТЭЛА является быстрый эффект, выигрыш «золотого часа» для тромболизиса, снижение или исключение риска геморрагических осложнений. В экстренной ситуации катетерная техника позволяет поставить точный диагноз и немедленно перейти к лечебному вмешательству [12].

Нельзя не учитывать и то, что хирургическая эмболэктомия, считающаяся методом первоочередного выбора у больных легочной эмболией, может быть проведена в немногих специализированных центрах. Катетерное вмешательство значительно проще и может быть выполнено во многих отделениях рентгенохирургических методов диагностики и лечения.

Эндоваскулярная хирургия постепенно занимает одно из ведущих направлений в профилактике и лечении венозных тромбозов и ТЭЛА.

Сфера ее применения прогрессивно расширяется благодаря более высокой эффективности, созданию совершенных и безопасных технологий и инструментов, уточнению показаний и противопоказаний к применению ее методов, сочетанию эндоваскулярных вмешательств с консервативными и хирургическими методами лечения.

Однако объективно подтвердить преимущества эндоваскулярной хирургии в профилактике и лечении легочной эмболии должны клиническая практика, дальнейшее накопление наблюдений и рандомизированные исследования.

ЛИТЕРАТУРА

1. Кириенко А. И. Острый венозный тромбоз: базовые принципы терапии / А. И. Кириенко, А. А. Матюшенко, В. В. Андрияшкин // Медицина неотложных состояний. — 2006. — № 4(5). — С. 160-163.
2. Российские клинические рекомендации по диагностике, лечению и профилактике венозных тромбоэмболических осложнений // Флебология. – 2010. – Прил. – Т. 4. – Вып. 2. 1.
3. Чернуха Л.М. Венозные тромбозы нижних конечностей: возможно ли решение проблемы сегодня? / Л .М. Чернуха, А. А. Гуч // Медицина неотложных состояний. – 2008. – № 3 (16). – С. 34–40.
4. Antithrombotic and Thrombolytic Therapy, ACCPGuidelines // Chest. – 8th ed. – 2008. – Vol. 133. – Suppl. 6.
5. Antithrombotic therapy for venous thromboembolic disease: the Seventh ACCP Conference on Antithrombotic and Thrombolytic Therapy / H. R. Buller [et al.] //Chest. – 2012. – Vol. 126. – Suppl. 3. – P. 401S-28S.
6. Adjunctive percutaneous mechanical thrombectomy for lower-extremity deep vein thrombosis: clinical and economic outcomes / H. S. Kim [et al.] // J. Vasc. Interv. Radiol. – 2006. – Vol. 17. – P. 1099-1104.
7. Catheter- directed thrombolysis and/or thrombectomy with selective endovascular stenting as alternatives to systemic anticoagulation for treatment of acute deep vein thrombosis / L. S. Jackson [et al.] // Am. J. Surg. – 2005. –Vol. 190. – P. 864-688.
8. Catheter-directed thrombolysis for iliofemoral deep venous thrombosis improves health-related quality of life / A. J. Comerota [et al.] // J. Vasc. Surg. – 2000. – Vol.32, N 1. – P. 130-137.
9. Catheter-direct thrombolysis versus pharmacomechanical thrombectomy for treatment of symptomatic lower extremity deep venous thrombosis / P. H. Lin [et al.] // Am. J. Surg. – 2006. – Vol. 192. – P. 782-788.
10. Catheter-directed thrombolysis for treatment of iliofemoral deep venous thrombosis is durable, preserves venous valve function and may prevent chronic venous insufficiency / H. Sillesen [et al.] // Eur. J. Vasc. Endovasc.Surg. – 2005. – Vol. 30. – P. 556-562.
11. Comerota A. J. Treatment of acute iliofemoral deep venous thrombosis: a strategy of thrombus removal /A. J. Comerota, D. Paolini // Eur. J. Vasc. Endovasc. Surg.– 2007. – Vol. 3. – P. 351-360.

12. Delis K. T. Venous claudication in iliofemoral thrombosis: long-term effects on venous hemodynamics, clinicalstatus, and quality of life / K. T. Delis, D. Bountouroglou, A. O. Mansfield // Ann. Surg. – 2004.– Vol. 239, N 1. – P. 118-126.
13. Iliofemoral deep vein thrombosis: conventional therapy versus lysis and percutaneous transluminal angioplasty and stenting / A. F. AbuRahma [et al.] // Ann. Surg.– 2001. – Vol. 233. – P. 752-760.
14. Intermittent pneumatic compression of the foot and calf improves the outcome of catheter-directed thrombolysis using low-dose urokinase in patients with acute proximal venous thrombosis of the leg / T. Ogawa [et al.] // J. Vasc. Surg. – 2005. – Vol. 42. – P. 940-944.
15. Meissner M. H. Early outcome after catheter directed thrombolysis for acute deep venous thrombosis: follow-up of a national multicenter registry / M. H. Meissner, M. Mewissen // J. Vasc. Surg. – 2008(inpress).
16. O'Sullivan G. J. Pharmacomechanical thrombectomy of acute deep vein thrombosis with the trellis-8 isolated thrombolysis catheter / G. J. O'Sullivan, D. G. Lohan, N. Gough [et al.] // J. Vasc. Interv. Radiol. — 2007 Jun. — 18(6). — P.715-24.
17. Preservation of venous valve function after catheterdirected and systemic thrombolysis for deep venous thrombosis / M. K. Laiho [et al.] // Eur. J. Vasc. Endovasc. Surg. – 2004. – Vol. 28. – P. 391-396.

ГОСТРІ ВЕНОЗНІ ТРОМБОЗИ В СИСТЕМІ НИЖНЬОЇ ПОРОЖНИСТОЇ ВЕНИ І ЕНДОВАСКУЛЯРНІ МЕТОДИ ЇХ ЛІКУВАННЯ

К. В. Мішеніна

Резюме. У статті наведено дані про варіанти форм венозних тромбозів в системі нижньої порожнистої вени. Описані їх клінічний перебіг, діагностика, показання та протипоказання до різних методів їх лікування. Проаналізовані літературні дані, присвячені основним видам ендоваскулярного лікування гострих венозних тромбозів. Показана актуальність цієї теми в сучасній хірургії.

Ключові слова: гострий венозний тромбоз, хірургічне лікування, ендоваскулярні методи лікування

ACUTE VENOUS THROMBOSIS IN THE INFERIOR VENA CAVA AND ENDOVASCULAR METHODS OF TREATMENT

E. V. Mishenina

Summary. The article presents data on the variants of forms of venous thromboses in the system of inferior vena cava. Their clinical course, diagnosis, indications and contraindications for different treatments are described. The literature data on basic types of endovascular treatment of acute venous thromboembolism are analysed. The topicality of this theme in modern surgery is shown.

Key words: *acute venous thrombosis, surgical treatment, endovascular methods of treatment.*

Н. Н. Велигоцкий,
С. Э. Арутюнов

Харьковская медицинская академия последипломного образования

© Велигоцкий Н. Н.,
Арутюнов С. Э

ОСОБЕННОСТИ РЕКОНСТРУКТИВНОГО ЭТАПА ПРИ ПАНКРЕАТОДУОДЕНАЛЬНОЙ РЕЗЕКЦИИ

Резюме. В работе представлен анализ хирургического лечения 204 больных с обструктивними заболеваниями панкреатодуоденальной зоны, которым выполнена панкреатодуоденальная резекция (ПДР) с 1991 по 2014 г. У 192 (94,1 %) больных ПДР выполнена с первого этапа, у 12 (5,9 %) — со второго этапа. Разработан способ реконструктивного этапа панкреатодуоденальной резекции с наложением панкреатоеюноанастомоза, гепатикоеюноанастомоза и гастроэнтероанастомоза на изолированных петлях тощей кишки.

Ключевые слова: *реконструктивный этап, панкреатодуоденальная резекция.*

Введение

Панкреатодуоденальная резекция (ПДР) является единственным методом радикального лечения больных с опухолями органов панкреатодуоденальной зоны [1, 2]. Большинство хирургов придерживаются мнения о выполнении реконструктивного этапа ПДР с формированием анастомозов на единой петле тощей кишки, хотя есть мнения о раздельном выполнении анастомозов на разных петлях тонкого кишечника [4, 5, 7]. Во всех случаях остаются дискуссионными вопросы выбора варианта реконструктивного этапа при панкреатодуоденальной резекции (ПДР) [3, 6, 8, 10].

Цель исследования

Разработка и совершенствование вариантов реконструктивного этапа при панкреатодуоденальной резекции.

Материалы и методы исследований

В работе представлен анализ хирургического лечения 204 больных с обструктивными заболеваниями панкреатодуоденальной зоны, которым выполнена панкреатодуоденальная резекция (ПДР) с 1991 по 2014 год. Возраст больных варьировал от 31 до 75 лет. Женщин – 83 (40,7 %), мужчин – 121 (58,3 %). При раке головки ПЖ ПДР выполнена у 165 (80,9 %) больных, при раке большого дуоденального сосочка – у 24 (11,8 %), при раке дистального отдела холедоха – у 6 (2,9 %), при хроническом головчатом псевдотуморозном панкреатите – у 9 (4,4 %) больных.

Применены следующие инструментальные методы исследования: УЗИ, ЭРХПГ, мультидетекторная (64-срезовая) спиральная компьютерная томография (СКТ) с 3D реконструкцией, магнитно-резонансная томография.

У 192 (94,1 %) больных ПДР выполнена с первого этапа, у 12 (5,9 %) — со второго этапа. Разработан способ реконструктивного этапа ПДР с наложением панкреатоеюноанастомоза, гепатикоеюноанастомоза и гастроэнтероанастомоза на изолированных петлях тощей кишки.

Статистическая обработка выполнена на персональном компьютере с помощью стандартного пакета прикладных программ Microsoft Office Excel 2013.

Результаты исследований и их обсуждение

Среди больных, перенесших ПДР, с механической желтухой поступило –170 пациентов (83,3 %), без желтухи – 34 (16,7 %). У 192 (94,1 %) больных ПДР выполнена с первого этапа. У 12 (5,9 %) пациентов ПДР выполнена со второго этапа, при этом на первом этапе лечения производилось наложение билиодигестивного анастомоза: у 8 (3,9 %) – холецистоеюноанастомоз, у 4 (2,0 %) – холецистэктомия, гепатикоеюноанастомоз.

У 197 (91,7 %) больных на реконструктивном этапе производилось формирование панкреатоеюноанастомоза (ПЕА) и гепатикоеюноанастомоза на единой петле тощей кишки (рис. 1).

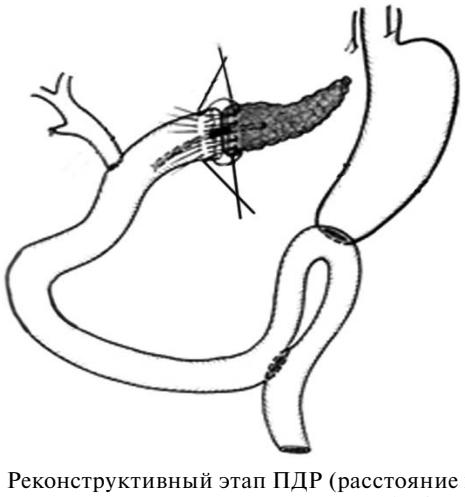

Рис. 1. Реконструктивный этап ПДР (расстояние между ПЕА и билиодигестивным анастомозом 9-14 см при наложении на одну петлю тощей кишки)

Панкреатоеюноанастомоз (ПЕА) – «ахиллесова пята» реконструктивного этапа ПДР. Важное прогностическое значение при выполнении ПЕА имело состояние паренхимы культи ПЖ и вирсунгового протока. В большинстве случаев главный проток ПЖ канюлировался скрытым («потерянным») ниппельным дренажом длиной до 5,0 см с перфоративными отверстиями. Билиодигестивный анастомоз чаще выполнялся в виде гепатикоеюноанастомоза – у 95 (47,4 %), холедохоеюноанастомоза – 79 (43,6 %) и реже накладывался холецистоеюноанастомоз – у 30 (11,5 %) пациентов. На реконструктивном этапе ПДР перед восстановлением непрерывности желудочно-кишечного тракта выполнили резекцию 1/2 желудка 159 (77,9 %) пациентам, ваготомию в сочетании с антрумэктомией – у 39 (19,1 %), пилоросохраняющую ПДР – у 6 (3,0 %) больных. У 152 (74,5 %) больных расстояние между ПЕА и билиодигестивным анастомозом, при наложении на одну петлю тощей кишки, составило 9–14 см.

При коротком расстоянии между двумя прецизионными анастомозами увеличивается риск развития их несостоятельности, особенно в условиях послеоперационного пареза при одновременном выделении достаточно больших объемов панкреатического сока и желчи. Послеоперационный панкреатит развился у 21 (13,8 %) пациента, при этом несостоятельность панкреатоеюноанастомоза (в том числе частичная) развилась у 14 (9,2 %) больных. Частичная несостоятельность панкреатоеюноанастомоза, приведшая к развитию панкреатического свища, вследствие просачивания ферментов из-за нарушения герметизма швов или «фитильного» механизма, выявлена у 6 (3,9 %).

Нами предложено «выпускать» более свободной петлю тонкой кишки и, таким образом, увеличить расстояние между ПЕА и билиодигестивным анастомозом до 15–17 см с наложением гепатикоеюноанастомоза ниже поворота ее в сторону брыжеечного «окна». Такой вариант расположения гепатикоеюноанастомоза создает лучшие условия для оттока желчи, снимая напряжение с начальной анастомотической петли кишечника в зоне панкреатоеюноанастомоза. Данная методика применена у 45 (22,1 %) больных (рис. 2).

В послеоперационном периоде у данной группы пациентов несостоятельность панкреатоеюноанастомоза развилась у 3 (6,7 %), из которых панкреатический свищ развился у 2 (4,4 %) больных.

Разработан способ, который заключается в выполнении реконструктивного этапа панкреатодуоденальной резекции с наложением панкреатоеюноанастомоза, гепатикоеюноанастомоза и гастроэнтероанастомоза на изолированных петлях тощей кишки, что позволяет уменьшить риск их несостоятельности. Преимущество данного способа также в том, что панкреатоеюноанастомоз, гепатикоеюноанастомоз и гастроэнтероанастомоз накладываются на изолированные петли тощей кишки.

Рис. 2. Реконструктивный этап ПДР (расстояние между ПЕА и билиодигестивным анастомозом 15–17 см)

При выполнении реконструктивного этапа панкреатодуоденальной резекции накладывался панкреатоеюноанастомоз с петлей тощей кишки, затем выполнялось пересечение тощей кишки на расстоянии 40-50 см от панкреатоеюноанастомоза с формированием гепатикоеюноанастомоза с межкишечным соустьем по Ру (на расстоянии 60 см от гепатикоеюноанастомоза). Затем накладывали гастроэнтероанастомоз (на расстоянии 30-40 см от межкишечного соустья) на петлю тощей кишки, идущей от гепатикоеюноанастомоза (заявка № И201411800 от 31.10.14 (рис. 3)).

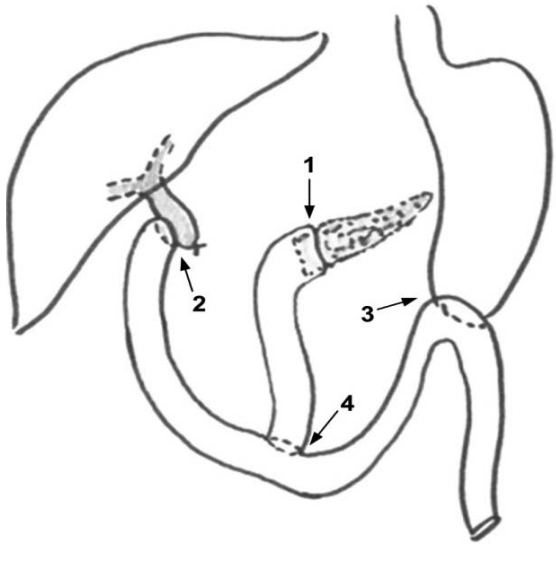

Рис. 3. Реконструктивный этап панкреатодуоденальной резекции с изолированным наложением панкреатоеюноанастомоза, гепатикоеюноанастомоза и гастроэнтероанастомоза: 1 — панкреатоеюноанастомоз, 2 —гепатикоеюноанастомоз, 3 — гастроэнтероанастомоз, 4 —энтероэнтероанастомоз

Данная методика применена у 7 (3,4 %) больных, при этом у 2 пациентов реконструктивный этап ПДР выполнен после выполненного ранее (во время предыдущего оперативного вмешательства) гепатикоеюноанастомоза по Ру, при этом накладывались только панкреатоеюноанастомоз и гастроэнтероанастомоз. В послеоперационном периоде у одного больного развился панкреатический свищ.

Этапность и варианты реконструктивного этапа панкреатодуоденальной резекции представлены в таблице.

Выводы

Увеличение расстояния между панкреатоеюноанастомозом и билиодигестивным анастомозом на реконструктивном этапе ПДР позволило снизить частоту их несостоятельности.

Разработанный способ реконструктивного этапа ПДР с наложением анастомозов на различных петлях тощей кишки позволяет уменьшить количество осложнений, связанных с несостоятельностью панкреатоеюноанастомоза.

Таблица

Этапность и варианты реконструктивного этапа панкреатодуоденальной резекции

Этапность и варианты реконструктивного этапа ПДР	Кол-во	%
I. ПДР с первого этапа:	192	94,1
1. Анастомозы на одной петле тощей кишки (расстояние между ПЕА и билиодигестивным анастомозом 9–14 см);	148	72,5
2. Анастомозы на одной петле тощей кишки (расстояние между ПЕА и билиодигестивным анастомозом 15–17 см);	39	19,1
3. Анастомозы на различных петлях тощей кишки	5	2,5
II. ПДР со второго этапа:	12	5,9
1. Анастомозы на одной петле тощей кишки (расстояние между ПЕА и билиодигестивным анастомозом 9–14 см);	4	2,0
2. Анастомозы на одной петле тощей кишки (расстояние между ПЕА и билиодигестивным анастомозом 15–17 см);	6	2,9
3. Анастомозы на различных петлях тощей кишки	2	1,0
Всего	204	100

ЛИТЕРАТУРА

1. Барбавян Г. М. Способ формирования панкреатоеюноанастомоза при панкреатодуоденальной резекции / Г. М. Барбавян // Хирургия. – 2014. – № 8. – С. 28–31.
2. Варианты формирования панкреатоеюноанастомоза при лапароскопической панкреатодуоденальной резекции / И. Е. Хатьков, В. В. Цвиркун, Р. Е. Израилов, П. С. Тютюнник // Анналы хирургической гепатологии. – 2013. – Т. 18, № 3. – С. 26–31.
3. Данилов М. В. Выбор оптимального метода обработки культи поджелудочной железы после панкреатодуоденальной резекции / М. В. Данилов // Анналы хирургической гепатологии. – 2013. – Т. 18, № 3. – С. 40–45.
4. Модификация реконструктивного этапа при панкреатодуоденальной резекции – методика физиологической реконструкции / И. Б. Щепотин, А. В. Лукашенко, Е. А. Колесник [и др.] // Клиническая онкология. – 2011. – № 1. – С. 30 – 34.
5. Панкреатэктомия при опухолях поджелудочной железы / В. А. Кубышкин, А. Г. Кригер, В. А. Вишневский [и др.] // Хирургия. – 2013. – № 3. – С. 11–16.
6. Патютко Ю. И. Различные виды панкреатодигестивных анастомозов при панкреатодуоденальной резекции / Ю. И. Патютко, Н. Е. Кудашкин, А. Г. Котельников // Анналы хирургической гепатологии. – 2013. – Т. 18, № 3. – С. 9–14.
7. Резекція підшлунковой залози з використанням лапароскопичного доступу / В. М. Копчак, К. В. Копчак, І. В. Хомяк [и др.] // Клінічна хірургія. – 2013. – № 11. – С. 5–8.
8. Рогаль М. Л. Концепетлевой панкреатоэнтероанастомоз при панкреатодуоденальной резекции / М. Л. Рогаль, П. А. Ярцев, А. В. Водясов // Анналы хирургической гепатологии. – 2014. – Т. 19, № 2. – С. 14–18.
9. Kendrick M. L. Laparoscopic and robotic resection for pancreatic cancer / M. L Kendrick. // Cancer J. – 2012. – Vol.18, N 6. – P. 571-576.
10. Problems of reconstruction during pancreatoduodenectomy / G. H. Sakorafas, H. Friess, B. M. Balsiger [et al.] //Dig. Surg. – 2011 – 18 (5). – P. 363–369.

ОСОБЛИВОСТІ РЕКОНСТРУКТИВНОГО ЕТАПУ ПРИ ПАНКРЕАТО-ДУОДЕНАЛЬНОЙ РЕЗЕКЦІЇ

М. М. Велигоцький,
С. Е. Арутюнов

Резюме. У роботі представлено аналіз хірургічного лікування 204 хворих з обструктивними захворюваннями панкреатодуоденальной зони, яким виконана панкреатодуоденальная резекція (ПДР) з 1991 по 2014 р. У 192 (94,1 %) хворих ПДР виконана з першого етапу, у 12 (5,9 %) — з другого етапу. Розроблено спосіб реконструктивного етапу панкреатодуоденальной резекції з накладенням панкреатоєюноанастомоза, гепатікоєєюноанастомоза і гастроентероанастомоза на ізольованих петлях тонкої кишки.

Ключові слова: *реконструктивний етап, панкреатодуоденальная резекція.*

FEATURES OF THE RECONSTRUCTION PHASE IN PANCREATICO-DUODENECTOMY

N. N. Veligotsky,
S. E. Arutyunov

Summary. The paper presents an analysis of surgical treatment of 204 patients with obstructive disease of pancreatoduodenal zone, in whome pancreatoduodenal resection was performed from 1991 to 2014. In 192 (94,1 %) patients one-stage pancreatoduodenal resection was made, in 12 (5,9 %) — from the second stage. A method for the reconstructive phase of pancreaticoduodenectomy with pancreatojejunoanastomosis, hepaticojejunoanastomosis and gastroenteroanastomosis on isolated loops of jejunum was developed.

Key words: *reconstructive phase, pancreaticoduodenectomy.*

ДО ВІДОМА НАШИХ АВТОРІВ

Редакція журналу «Харківська хірургічна школа» звертає вашу увагу на необхідність дотримання таких правил та вимог.

1. Редакція приймає до публікації оригінальні, оглядові статті, лекції та інші матеріали українською, російською та англійською мовами з різних проблем хірургії та пов'язаних з нею тем. Обсяг оригінальної статті — 7—10 сторінок, оглядової — до 12, лекцій — до 15, коротких повідомлень — до 3.

2. Робота повинна мати візу керівника установи, в якій вона виконана, на право публікації, супроводжувальний лист, висновок експертної комісії про можливість публікації (згідно з «Положенням про порядок підготовки матеріалів, призначених для відкритого публікування»), відомості про авторів. До статті треба додати ксерокопії авторських свідоцтв, патентів, посвідчень на раціоналізаторські пропозиції. Рукопис власноручно підписується усіма авторами.

3. Відомості про авторів повинні містити їхні повні імена, наукові ступені, вчені звання, посади, адреси; вони подаються на окремій сторінці і в окремому файлі.

4. Статті та матеріали треба подавати у друкованому та електронному варіантах. Текст має бути надрукований на стандартному аркуші (формату А4 210х297) шрифтом Times New Roman Cyr 14, міжрядковий інтервал — полуторний. Текстовий файл повинен мати формат MS Word for Windows і бути повним аналогом тексту на папері. Назву файла треба вказувати латинськими літерами, відповідно до прізвища першого автора і зазначати на обкладинці CD. Увесь матеріал треба вмістити в одному файлі. Бажано не робити переносів слів у текстовому файлі. Файл треба перевірити на відсутність вірусів. Як паперовий, так і електронний носії інформації мають поля: зліва — 3,5 см, справа — 1,5 см, зверху та знизу — 2,5 см.

5. У заголовку статті треба зазначити назву роботи без абревіатур, ініціали та прізвища авторів, установу, де виконувалася робота, її місцезнаходження. Усі скорочення при їх першій згадці необхідно розшифровувати.

Оригінальні та проблемні статті мають містити:

— вступ;
— матеріали та методи;
— результати досліджень та їх обговорення;
— висновки;
— літературу;
— резюме (до 20 рядків) та ключові слова (трьома мовами — українською, російською та англійською).

6. Список літератури оригінальних робіт не повинен перевищувати 15 джерел; оглядів та лекцій — 70. Джерела розміщуються за алфавітом (за Гарвардською системою), кожне з окремого рядка. Посилання на бібліографічні джерела в тексті слід давати в квадратних дужках. Спочатку наводити роботи українською та російською мовами, потім — іноземними в оригінальній транскрипції. Літературу оформлювати згідно з ДСТУ ГОСТ 7.1: 2006 «Система стандартів з інформації, бібліотечної та видавничої справи. Бібліографічний запис. Бібліографічний опис. Загальні вимоги та правила складання». Посилання на неопубліковані роботи не допускаються.

Резюме повинно у стислій формі відображати мету, матеріали та методи дослідження, коротко зміст роботи, її висновки. Обов'язковим є зазначення повної назви статті, ініціалів та прізвищ усіх авторів, установи, де була виконана робота.

7. Усі позначення мір, одиниці фізичних величин повинні бути надані у відповідності до Міжнародної системи одиниць (СІ), терміни — згідно з Міжнародною анатомічною та гістологічною номенклатурами, назви хвороб — за Міжнародною класифікацією хвороб 10-го перегляду, фармакологічних препаратів — за Державною фармакопеєю (X,XI). Назви фірм та апаратів треба надавати в оригінальній транскрипції. В експериментальних дослідженнях слід зазначити вид (відповідно до Міжнародної біологічної номенклатури), стать та кількість тварин, методи анестезії при маніпуляціях, пов'язаних із спричиненням болю тваринам, способи умертвіння тварин або забору у них матеріалів для лабораторних досліджень згідно з «Правилами проведення робіт з використанням експериментальних тварин».

8. Кількість ілюстративного матеріалу мінімальна. Ілюстрації подавати в двох примірниках у формі, доступній для репродукції, розмірами 13х18 або 9х12 см. Ілюстрації нумерувати арабськими цифрами на звороті у порядку їх розміщення в тексті. На звороті ілюстрацій наводяться прізвище першого автора, назва роботи, позначки «верх», «низ», зроблені м'яким простим олівцем. Таблиці повинні бути наочними, озаглавленими та пронумерованими, заголовки граф відповідати змісту, цифри — цифрам у тексті. Обов'язкова статистична обробка наведених результатів. Якщо графічний файл надається на диску, ілюстрації треба подавати окремими файлами у форматі (*.tif, *.jpg, *.pcx) із зображенням, не меншим ніж 600 dpi. Формули подавати у форматі MS Equation, графіки і діаграми за допомогою MS Graph та MS Excel (у вертикальній орієнтації).

9. Усі статті підлягають обов'язковому рецензуванню. Редакція залишає за собою право на їх наукове і літературне редагування. При необхідності стаття може бути повернена авторам для доопрацювання.

10. Не надсилати до редакції статті, що вже були надруковані в інших виданнях або для опублікування в інші редакції (відповідальність покладена на авторів публікації).

11. Автори несуть повну відповідальність за зміст та достовірність публікацій, а рекламодавці — за подану рекламу.

12. Рукописи не повертаються, гонорар авторам не сплачується, після публікації всі авторські права належать редакції, передрук робіт без дозволу редакції заборонений.

13. Статті, оформлені з порушенням вимог, розглядатися не будуть.

14. Статті просимо надсилати за адресою:

61103, м. Харків, в'їзд Балакірєва, 1.
ДУ «Інститут загальної та невідкладної хірургії ім. В. Т. Зайцева АМН України», редакція журналу «Харківська хірургічна школа».
Тел.: (057) 349-41-99, 715-33-48

ПЕРЕВІРОЧНИЙ ПЕРЕЛІК

— *супроводжувальний лист (офіційне направлення установи);*
— *висновок експертної комісії про можливість публікації;*
— *відомості про авторів (прізвище, ім'я, по батькові повністю, посада, науковий ступінь та вчене звання), з адресами, номерами телефонів, факсів, E-mail тощо (на папері та в окремому файлі на CD);*
— *два примірники статті на папері (другий примірник повинен бути завізований керівником установи та підписаний усіма авторами);*
— *ілюстрації (2 комплекти) з позначками на звороті або в окремому файлі на CD;*
— *два файли у форматі MS Word for Windows (текст статті та відомості про авторів).*