DOI:https://doi.org/10.37699/2308-7005.3-4.2019.23

П. М. Замятін,
Ю. І. Мирошниченко,
С. О. Береснєв,
В. М. Чеверда, Л. В. Провар,
Н. М. Воскресенська

ДУ «Інститут загальної та невідкладної хірургії ім. В. Т. Зайцева НАМНУ»

Харківський національний медичний університет

© Колектив авторів

ХІРУРГІЧНЕ ЛІКУВАННЯ УШКОДЖЕНЬ ВНУТРІШНЬОТАЗОВИХ ОРГАНІВ ТА ЗАОЧЕРЕВИННОГО ПРОСТОРУ В УМОВАХ МАСИВНОЇ КРОВОВТРАТИ

Резюме**.** Надані результати лікування 108 постраждалих з нестабільними переломами кісток тазу та пошкодженнями внутрішніх органів, за період з 2009 по 2017 р. з них 56 постраждалим застосована запропонована тактика, що дозволило знизити післяопераційну летальність на 17,3 %, частоту гнійно-септичних ускладнень на 14,7 %.

Ключові слова: *перелом кісток тазу, поєднана травма живота і тазу, заочеревинна гематома.*

Вступ

У структурі травматизму переломи кісток тазу складають 4–7 % усіх переломів скелета, а в 15-30,7 % переломи тазу поєднуються з ушкодженнями органів черевної порожнини і малого тазу [3, 4, 5, 6].

Переломи кісток тазу супроводжуються ушкодженням нирок, уретри і сечового міхура – 12 %, рідше — прямої кишки і піхви — 1,3 %.

Діагностика ушкоджень внутрішньотазових органів до сьогодення викликає великі труднощі із-за тяжкості стану потерпілих і стертій клінічної симптоматики. Пошкодження внутрішньотазових органів клінічно можуть проявлятися як підчас госпіталізації так і в перші 12–24 годин після отримання травми. Основним методом діагностики є оглядова рентгенограма кісток тазу та УЗД черевної порожнини, лапароцентез та відеолапароскопія а у пацієнтів в стабільному стані це комп'ютерна томографія [1, 2].

Мета роботи

Оптимізація діагностичних критеріїв та вибору хірургічної тактики постраждалих з нестабільними переломами кісток тазу та пошкодженнями тазових органів та заочеревинного простору.

Матеріали та методи досліджень

На базі ДУ «ІЗНХ ім. В. Т. Зайцева НАМН України» та у відділенні політравми ХМКЛШНМД ім. проф. О. І. Мєщанінова з 2009 по 2017 рр. знаходилось на лікуванні 108 постраждалих з переломами кісток тазу та пошкодженням внутрішніх органів, які розділені на 2 групи: І група — 56 (основна), яким проведено лікування по запропонованій тактиці, та ІІ група — 52 постраждалих (порівняння), що лікувались традиційно. Переважна більшість постраждалих 102 (94,4 %), 52 — І група та 50 — ІІ група госпіталізовано в перші 1-2 години після травми в стані травматичного шоку 96 (88,8 %). Більшість постраждалих - чоловіки 86 (42 — І група та 44 — ІІ група) працездатного віку. Оперативні втручання виконані в перші 2 години від моменту госпіталізації в 51 постраждалого І групи та 36 групи ІІ.

Результати досліджень та їх обговорення

Постраждалих в стані шоку доставляли в операційну. Разом з анестезіологічним забезпеченням терміново проводили передопераційну підготовку з метою корекції і компенсації вітальних функцій з одночасним виконанням діагностичного обстеження з обов'язковим виконанням рентгенографії ОГК, кісток тазу, УЗД ОЧП, обов›язково при переломах кісток тазу вагінальне і ректальне дослідження.

Слідували правилу трьох катетерів: центральна вена, сечовий міхур, шлунок.

На основі клінічного досвіду і ретроспективного аналізу постраждалих з нестабільними переломами кісток тазу і пошкодженнями внутрішніх органів та результатів судово-медичної експертизи розроблено та запропоновано діагностичний алгоритм залежності зміщення кісткових фрагментів тазу та імовірністю пошкодження органів черевної порожнини. Запропонована тактика дозволила з великою достовірністю діагностувати пошкодження органів малого тазу на шпитальному етапі та своєчасно обґрунтувати показання до виконання ургентних лапаротомій у постраждалих з переломами кісток тазу, і також зменшити кількість інфекційних ускладнень при виконанні реконструктивних оперативних втручань. Враховувались результати рентген обстеження та ступінь зміщення відламків та представлені в вигляді схеми (рис. 1).

У випадку термінального стану постраждалого, як наслідок крововтрати при систолічному тиску, який нижче 60–65 мм рт. ст., підозрювали пошкодження магістральних судин. Виконували по життєвим показанням лапаротомію з метою ревізії внутрішньотазової і заочеревинної гематоми та зупинки кровотечі, з одночасною стабілізацією кісток тазу.

Показанням до термінової операції була нестабільність гемодинаміки впродовж години: АТ —

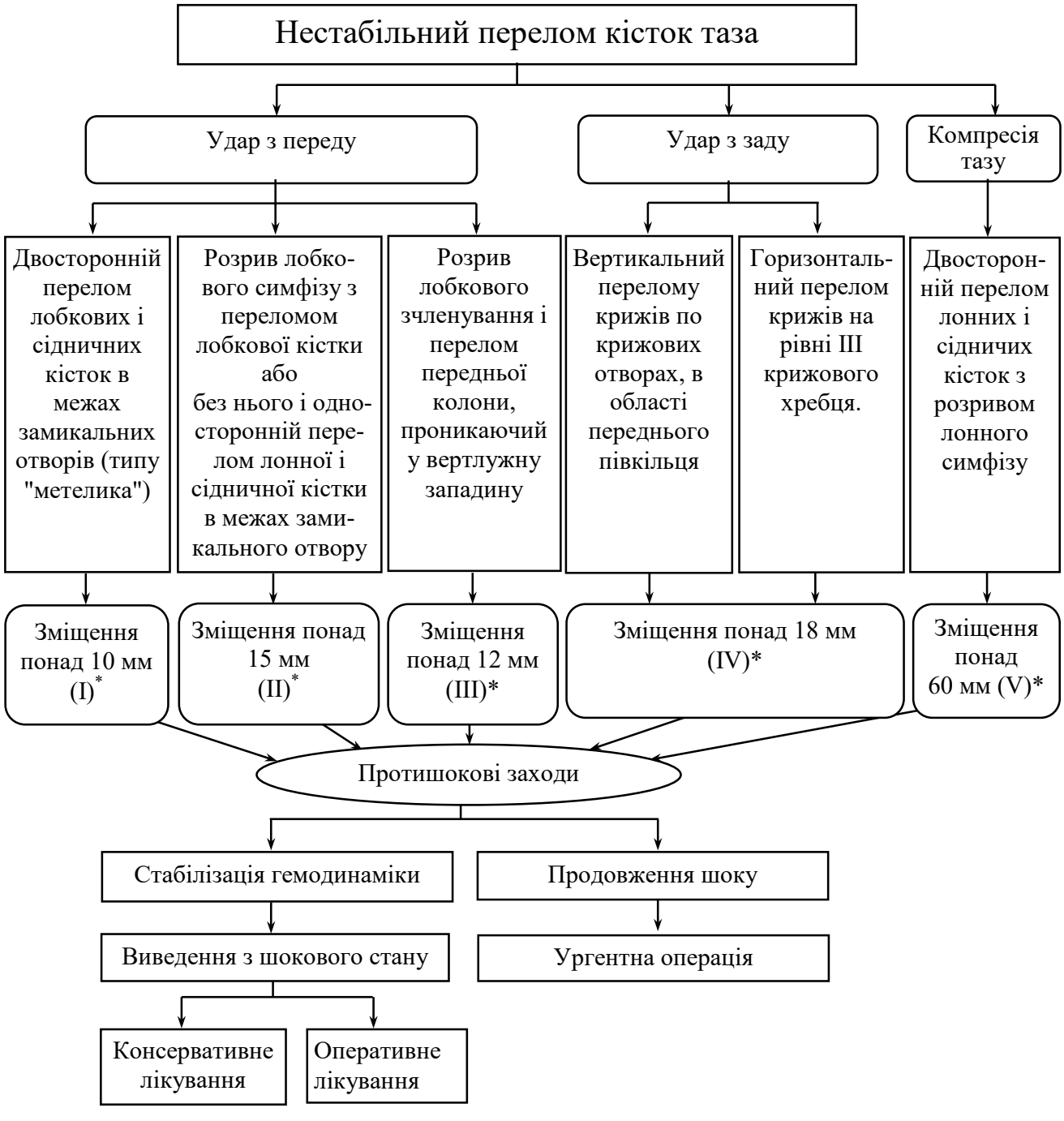

Рис. 1 Діагностичний алгоритм показань до ургентного хірургічного втручання у постраждалих з нестабільним переломом кісток тазу: * Імовірність пошкодження внутрішньотазових органів; (I)* Розрив сечового міхура 90% відрив його шийки 30%; (II)* Розрив сечового міхура — 60%; відрив його шийки — 30%; ушкодження уретри — 10%; (III)* Розрив сечового міхура - 40%; відрив його шийки 30%; ушкодження уретри 30%; (IV)* Розриви стінки прямої кишки — 100%; (V)* Ушкодження усіх органів малого тазу — 100%

менше 90, ЦВД — менше 5 см вод. ст., ЧСС більше 100, при адекватному знеболенні, іфузійно- трансфузійна терапія не менше 4000,0 мл, та виключення кровотечі в інших анатомічних ділянках.

Виконували «широку» серединна лапаротомію з попередньою стабілізацією кісток тазу стержневими апаратами на основі конусних фіксаторів.

При пошкодженнях заочеревинних структур, що проявляються заочеревинними гематоми, ревізію, особливість якої можна сформулювати у вигляді наступних положень:

1. Ревізували тотальні, великі, крім гематом, обумовлених переломом кісток тазу, після виключення ушкодження сечового міхура і прямої кишки.

2. При виникненні профузної кровотечі екстрено перетискали магістральні судини.

3. Ревізію заочеревинної гематоми виконували поетапно: у першу чергу ревізували магістральні судини, що знаходяться в проекції гематоми; потім – паренхіматозні органи.

4. Дрібні заочеревинні гематоми ревізували при їх пристінковому розташуванні в брижі та клітковині кишечника, у проекції підшлункової залози.

Після виявлення джерела кровотечі, визначали оптимальний спосіб хірургічного втручання з необхідним мінімумом маніпуляцій для відновлення пошкоджень та можливістю перенесення операції. Об'єм операції залежав від конкретної клінічної ситуації.

У вкрай тяжких травмованих з профузною кровотечою в заочеревинну клітковину з високим ризиком адекватної ревізії заочеревинної гематоми, а тим більше радикальної операції, тампонаду заочеревинного простору застосовували вимушено, як тимчасовий захід. У таких травмованих доцільне виконання етапного хірургічного втручання.

Перший етап — реанімаційно-гемостатичний — виконували незалежно від стану постраждалого. Головна мета була — швидка зупинка кровотечі:

- ревізія черевної порожнини обмежували тільки візуалізацією явних джерел кровотечі, визначенням домінуючого джерела кровотечі і ушкодження порожнистих органів.
- виконували тимчасовий гемостаз, без резекції органів, ранові поверхні туго тампонували «втраченими» марлевими серветками (6 шарів марлі) 40×100 см або пелюшками;
- при профузній кровотечі здійснювали одномоментний гемостаз шляхом перетискання аорти під діафрагмою, після чого проводили пошук домінуючого джерела;
- при внутрішньотазовій напруженій гематомі у травмованих з ізольованими переломами кісток тазу та поєднаними пошкодженнями подальші хірургічні маніпуляції призупиняли, в порожнину малого тазу вводили пристрій для гемостазу, через контрапертуру виводили дренаж;
- виконували остаточний гемостаз при пораненні магістральних судин;
- провізорне ушивання ран порожнистих органів, для скорочення термінів хірургічного втручання доцільно тільки після стабілізації показників гемодинаміки;
- виконували основний етапи операції з відновленням цілісності пошкоджених органів.

При ураженні внутрішньоочеревинного відділу прямої кишки висікали некротизовані і розтрощені тканини, рану ушивали, після обов›язкового накладення розвантажувальної сигмостоми, дренування параректальної клітковини, дивульсії анусу.

При позаочеревинному пораненні прямої кишки після ушивання рани накладали сигмостому. Абсолютними показаннями до накладення колостоми були:

- усі внутрішньоочеревинні проникаючі поранення прямої кишки;
- позаочеревинні поранення прямої кишки вище леватора;
- великі ушкодження промежини і параректальної області з ураженням стінки прямої кишки нижче леватора;
- ушкодження анального жому більше ¼ окружності.

Висновки

У постраждалих з переломами кісток тазу розроблено та запропоновано діагностично - лікувальний алгоритм в залежності від величини зміщення кісткових фрагментів, що дозволило підвищити достовірність діагностики пошкодження органів малого тазу на шпитальному етапі, та дало можливість на наступному етапі надання допомоги звернути увагу на наявність пошкоджень внутрішніх органів та обґрунтувати показання до виконання ургентних лапаротомій у постраждалих, а також запобігти розвитку інфекційних ускладнень при виконанні реконструктивних оперативних втручань. Впровадження розробленого підходу до лікування постраждалих з травмами органів малого тазу та заочеревинного простору, що дозволило знизити післяопераційну летальність на 22,3 %, частоту гнійно-септичних ускладнень на 17,7 %.

ЛІТЕРАТУРА

1. Внебрюшинная тампонада таза как способ хирургического гемостаза при нестабильных повреждениях тазового кольца / И. В. Кажанов, В. А. Мануковский, И. Микитюк, Е. А. Колчанов // Медико-биологические и социально-психологические проблемы безопасности в чрезвычайных ситуациях. 2017. № 3. .— С. 65—77.
2. Диагностика и лечение тяжелой сочетанной травмы живота, сопровождающейся забрюшинными гематомами / [В. В. Колесников, Б. М. Рахимов, И. В. Галкин, О. Н. Проценко]. – Альманах Института Хирургии им. А. В. Вишневского. – 2015. – № 2. // Материалы XII Съезда хирургов России (7–9 октября 2015 г., Ростов-на-Дону). – С. 658–660.
3. Особенности диагностики и лечения сочетанной травмы таза. / Иванов П. А., Файн А. М., Смоляр А. Н., Щеткин В. А. // Хирургия.2014; 10: С – 64–67.
4. Особенности лечения нестабильных повреждений таза у больных с политравмой (современное состояние проблемы). / П. В. Семенов А. В. Григорьев, А. П. Ратьев, Д. И. Гордиенко. // Трудный пациент № 1. — ТОМ 14. — 2016. — С. 49–54.
5. Повреждения переднего полукольца таза при политравме / Кустуров В. И., Горня Ф. И., Кустурова А. В., Гагауз И. М. // Журнал клинической и экспериментальной ортопедии им. Г. А. Илизарова. — 2015. — № 1. — С. 13–16. /
6. Тактика лечения нестабильных повреждений таза при политравме / Шапкин Ю. Г., Селиверстов П. А. // Новости хирургии. — 2015. — Том 23, № 4. — С. 452–459.

ХИРУРГИЧЕСКОЕ ЛЕЧЕНИЕ ПОВРЕЖДЕНИЙ ВНУТРИТАЗОВЫМ ОРГАНОВ И ЗАБРЮШИННОГО ПРОСТРАНСТВА В УСЛОВИЯХ МАССИВНОЙ КРОВОПОТЕРЕЙ

П. Н. Замятин,
Ю. И. Мирошниченко,
С. А. Береснев,
В. М. Чеверда, Л. В. Провар,
Н. М. Воскресенская

Резюме. Представлены результаты лечения 108 пострадавших с нестабильными переломами костей таза и повреждениями внутренних органов, за период с 2009 по 2017 из них 56 пострадавшим применена предложенная тактика, что позволило снизить послеоперационную летальность на 17,3 %, частоту гнойно-септических осложнений на 14,7 %.

Ключевые слова: *перелом костей таза, сочетанная травма живота и таза, забрюшинная гематома.*

SURGICAL TREATMENT OF DAMAGES OF INTERNAL-TASK BODIES AND RETROPERITONEAL SPACE IN THE CONDITIONS OF MASSIVE HEMORRHAGE

P. M. Zamyatin,
Yu. I. Miroshnichenko,
S. O. Beresnev,
V. M. Cheverda, L. V. Provar,
N. M. Resurrection

Summary. The results of treatment of 108 patients with unstable fractures of the pelvic bones and internal organs lesions were provided for the period from 2009 to 2017, 56 of them were victims of the proposed tactic, which allowed to reduce the postoperative mortality by 17,3 %, the frequency of purulent-septic complications by 14,7 %.

Key words: *pelvic bone fracture, combined abdominal and pelvic trauma, retroperitoneal hematoma.*