DOI:https://doi.org/10.37699/2308-7005.3-4.2019.12

В. В. Бойко, А. В. Кравцов, Ю. И. Исаев, Ю. И. Козин, А. А. Цогоев, Т. А. Курбанов

ГУ «Институт общей и неотложной хирургии им. В.Т. Зайцева НАМНУ»

КНП « Городская клиническая больница скорой и неотложной медицинской помощи им. проф. А. И. Мещанинова»

© Коллектив авторов

ЭТАПНАЯ ПОДГОТОВКА ГЛУБОКИХ ОЖОГОВ К АУТОДЕРМОПЛАСТИКЕ ПОСЛЕ НЕКРЭКТОМИИ

Резюме. Разработан и использован в клинических условиях способ этапной подготовки глубоких ожогов к аутодермопластики после некрэктомии у 57 пострадавших с термической травмой. Способ заключался в применении нейтральных раневых покрытий, режима перевязок и орошения разработанным комплексным многокомпонентным раствором на этапах проводимого лечения. Установлено положительное влияние предложенного лечения на течение раневого процесса и улучшения основных клинических показателей лечения.

Ключевые слова: *ожоги, местное лечение, раневой процесс.*

Введение

В связи с нерешенностью многих основополагающих вопросов патогенеза и лечения, многочисленные, в том числе септические осложнения, термические поражения остаются одной из актуальных проблем современной медицины [1].

Наиболее значимым для клинической комбустиологии последнего времени является разработка технологий первичных некрэктомий, позволившая внести качественное улучшение в процесс лечения, сократить летальность, количество осложнений и сроки госпитализации пострадавших [2].

В идеале первичная некрэктомия должна завершатся кожной пластикой на всей площади иссечения некрозов. Однако данная ситуация наблюдается в клинической практике далеко не всегда. Как правило, после некрэктомии остаются большие или меньшие участки с неубедительной жизнеспособностью раневого ложа, обильным капиллярным кровотечением, которые не следует закрывать аутокожей одномоментно, а только после определенной подготовки. Сокращение периода подготовки по времени и формирование оптимального качества воспринимающего ложа является основной задачей этого этапа лечения глубоких ожогов [3].

Течение раневого процесса при глубоких ожогах имеет свои характерные последовательные морфо-функциональные фазы, описанные рядом исследователей [4,5], каждая из которых требует направленных мероприятий, согласованных с развитием патологических изменений в зоне ожога на каждом из этапов.

Цель работы

Создание поэтапного атравматичного способа подготовки к аутодермопластике распространенных глубоких ожогов после нерадикальной некрэктомии путем стимуляции процессов демаркации, пролиферации и формирования грануляционного покрова.

Материалы и методы исследований

Основную группу составили 57 пациентов находившихся на стационарном лечении в Харьковском ожоговом центре в 2016 – 2019 годах, группу сравнения сформировали 55 пострадавших с термической травмой. Возраст пациентов основной группы колебался от 19 до 60 лет, мужчин было 37 (64,9 %) человек, женщин 20 (35,1 %). Термическими агентами у данной группы были пламя у 29 (50,8%) и кипяток у 28 (49,2 %) пострадавших. У больных основной группы общая площадь термического поражения составляла от 21 до 36 % п.т., в среднем 28,6±4,1 % п.т. (поверхности тела), глубокие ожоги составили от 8 до 26 % п.т., в среднем (15,2±3,8) % п. т.

Группу сравнения составили 55 пострадавших. Возраст пациентов группы сравнения составлял от 20 до 58 лет, мужчин было 32 (58,1%), женщин 23 (41,9%). Ожоги были вызваны пламенем у 26 (47,2%) пострадавших и кипятком у 29 (52,8%). У больных группы сравнения общая площадь термического поражения составляла от 19 до 35 % п. т., в среднем (26,9±3,6) % п.т. (поверхности тела), глубокие ожоги составили от 7 до 24 % п. т., в среднем (14,8±3,2) % п.т.

Сроки госпитализации в стационар в обеих группах составили до 3 часов с момента травмы. Инфузионная и медикаментозная терапия ожогового шока определялась масштабом термического поражения в обеих группах. Таким образом, по основным клиническо – статистическим показателям обе группы были репрезентативны.

У больных основной группы после стабилизации общего состояния и основных клинико – лабораторных показателей на 2 – 3 сутки в условиях операционной под общим обезболиванием ножом Гамби выполнялись операции первичной некрэктомии на площади от 8 до 12 % п. т. (рис. 1).

При выполнении первичной некрэктомии на конечностях использовался кровоостанавливающий жгут для снижения кровопотери. Если состояние

раневой поверхности вызывало сомнение в радикальности проведенной некрэктомии и жизнеспособности тканей, то производился комплекс лечебных мероприятий, направленных на стимуляцию процессов демаркации, пролиферации и грануляциии раневого ложа по разработанной нами методике.

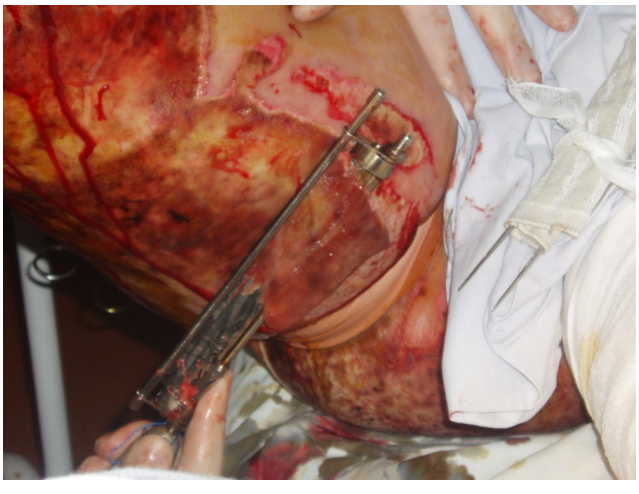

Рис. 1. Некрэктомия ножом Гамби

Подготовка к аутодермопластике ожоговых ран после нерадикальной первичной некрэктомии, включала санацию ран озонированным физиологическим раствором (ОФР) с концентрацией растворенного озона (4,0±0,2) мг/л. ОФР готовили ex tempore путем барботажа озоно-кислородной смесью, которую получали с помощью аппарата «Озон-УМ-80». С последующим укрытием сетчатым нейтральным покрытием «Grassolind neutral» и нанесением на него растительного озонированного облепихового масла «озонид» с концентрацией озонидов (3,0±0,2) мг/л до заполнения всех ячеек сетки покрытия (рис. 2).

Рис.2. Укрытие раневого ложа нейтральным сетчатым покрытием

После этого с помощью шпателя на рану вторым слоем толщиной 5 ± 1 мм (такой слой сохраняет максимальную активность и всасывается примерно за сутки) наносили серебросодержащие мази (Дермазин, Аргидин, и.т.п), с фиксацией многослойными повязками типа «Кокон» и бинтованием эластическими бинтами с целью гемостаза. Многослойные перевязки выполняли ежедневно до появления первых грануляций, в регенераторно-репарационной фазе снимали сетчатые раневые покрытия «Grassolind neutral», санировали раны ОФР с концентрацией растворенного озона (4,0 ± 0,2) мг/л и накладывали новые покрытия «Grassolind neutral», на которые наносили препарат «Диоксизоль – Дарница», закрывали асептическими марлевыми повязками и постоянно увлажняли разработанным нами комплексным раствором с основанием 400 мл 0,9% раствора натрия хлорида, в котором последовательно растворено 12 г борной кислоты, 0,1 г рифампицина (бенемицин), 30 мл метронидозола с концентрацией 5 мг/мл, 4 мл 2,5% раствора гидрокортизона ацетата. Орошение производили каждые 3–4 часа. Этот объем увлажняющего раствора рассчитан на 4–5 % пораженной площади тела в сутки.

Проведенные лечебные мероприятия позволяли ускорить очищение постнекрэктомических ран от остатков нежизнеспособных тканей и формирование грануляционного покрова, отвечающего требованиям кожной пластики. Аутодермопластика производилась с помощью электрических дерматомов ДК – 717.0.00 и 717.0.02 (производства Тернополь) позволяющих производить взятие аутотрансплантатов как обычной толщины (0,2 – 0,4мм) так и ультратонких (0,1–0,15 мм), последнее обеспечивало ускоренную эпителизацию донорских ран, что особо значимо при обширных ожогах с возможным дефицитом донорских полей (рис. 3). На заключительном этапе операции на трансплантаты наносили покрытия «Grassolind neutral» и фиксировали повязками с проведением орошения до первой перевязки на 3–4 сутки [6].

Рис. 3. Восстановление глубокого ожога сетчатыми аутотрансплантатами

У больных группы сравнения после выполнения первичной некрэктомии и невозможности

проведения одномоментной аутодермопластики раны санировались растворами хлоргексидина или декасана, на раны наносился слой серебросодержащих мазей и повязки типа «Кокон» с переходом на обычные на 4 – 5 сутки. Выполнялись ежедневные перевязки с санацией ран растворами антисептиков и сменой повязок с серебросодержащими мазями. После очищения ран от остатков некротических тканей, снижения экссудации и формирования грануляционного покрова выполнялась операция аутодермопластика.

Результаты исследования и их обсуждение.

Качество лечения у больных основной и группы сравнения оценивалось по следующим клиническим показателям: сроки полного очищения ран от остатков некротических тканей, сроки формирования оптимального грануляционного покрова, сроки проведения первой операции аутодермопластики, процент приживления аутотрансплантатов, количество операций у одного больного, сроки восстановления кожного покрова и общие сроки стационарного лечения.

Для выполнения операции первичной некрэктомии существенное значение имеет состояние ожоговой поверхности, которое определяется стадией раневого процесса.

Полувековой клинический опыт Харьковского ожогового центра позволил нам выделить следующие стадии изменений, которые происходят в обожженных тканях и имеют существенное значение для выполнения первичных некрэктомий:

• I стадия — фаза деструктивных изменений, которая характеризуется формированием ожогового некроза, токсемией и зональным гипертензионно-ишемическим синдромом на фоне ожогового шока (продолжительностью 2 ± 1 суток);

• II стадия — фаза воспаления, которая характеризуется гемодинамическими и микроциркуляторными, а также метаболическими нарушениями (продолжительностью (4 ± 2_ суток);

• III стадии — фаза регенераторно-репарационная, характеризуется восстановлением микроциркуляторного русла, процессов демаркации, пролиферации и грануляции в тканях (продолжительностью 5 ± 1 суток);

• IV стадия — фаза трансплантационно-восстановительная, характеризуется полным закрытием раневых поверхностей за счет трансплантации аутокожи и началом восстановления функции кожного покрова (продолжительностью 6 ± 2 суток).

Выполнение ранней некрэктомии позволяло удалить нежизнеспособные ткани, которые являются питательной средой для микроорганизмов и естественной поддержкой процессов воспаления и интоксикации.

Санация ран после первичной некрэктомии озонированным физиологическим раствором (ОФР) позволяло получить выраженное антибактериальное действие на обрабатываемые поверхности за счет достаточно высокой концентрации растворенного озона (4,0 ± 0,2) мг/л.

Укрытие раны сетчатым нейтральным покрытием «Grassolind neutral» давало возможность обеспечить стабильность поверхностного слоя раны при одновременном поступлении лекарственных препаратов и эвакуации раневого секрета через ячеистую структуру. Сетчатое покрытие «Grassolind neutral» пропитанное белым вазелином диглицеролхтера моно- и дикарбоновых жирных кислот воска, не содержит фармацевтических препаратов, препятствует повреждению грануляций при перевязках, является нейтральным и поэтому наиболее совместимо с раневой тканью и способствует процессам регенерации, а наличие перфорации позволяет дренировать раневой экссудат и не препятствует воздействию расположенных на его поверхности мазей. Благодаря его интимной спайке с верхними слоями раны они остаются защищенными от травматизации при перевязках. Это уменьшает риск углубления ожогов, стимулирует процессы регенерации, делает процедуру смены повязок атравматической и мало болезненной.

Нанесение на раневое покрытие слоя растительного озонированного масла «озонид» (масло облепихи или расторопши холодного отжима) с концентрацией озонидов 3,0 ± 0,2 мг / л позволяет препятствовать развитию инфекционно-воспалительного процесса по всей поверхности раны, повысить тканевый метаболизм, уменьшить тканевую гипоксию и улучшить регенераторную способность тканей. Выбранная концентрация обеспечивает выраженную бактерицидную активность олеозонидов.

Покрытие раны вторым слоем серебросодержащей мази сульфадиазина серебра (Дермазин, Аргидин и др.) позволяет за счет освобождения активных ионов серебра и их проникновения в некротические ткани и раневой экссудат получить длительное бактериостатическое и бактерицидное действие на положительную и грамм-отрицательную микробную флору и грибы. Это сокращает фазу воспаления, ускоряя процессы репаративной регенерации, пролиферацию кератиноцитов, скорость краевой эпителизации, улучшая кровоснабжение пораженных тканей и повышая функциональную активность фибробластов грануляционной ткани, улучшая качество грануляций и снижая уровень экссудации. То есть это способствует ускорению процессов подготовки раны к ее пластическому закрытию.

Ежедневные перевязки со сменой многослойных повязок типа «Кокон» позволяют обеспечить не только атравматичность и защиту раневых поверхностей, но и максимальную аспирацию инфицированного отделяемого.

Смена в регенераторно-репарационной фазе сетчатых раневых покрытий «Grassolind neutral» и санация ран ОФР, как упоминалось выше, позволяет сохранить исходные грануляции и создать условия для их дальнейшего роста и созревания.

Нанесение лекарственного препарата «Диоксизоль — Дарница» позволяет достичь антибактериального эффекта за счет нарушения ультраструктуры бактериальных клеток. Его цитостатическое действие распространяется на широкий спектр микрофлоры (грамм-положительную, грамм-отрицательную, аэробную, анаэробную, спорообразующую, аспорогенную) в виде монокультур и микробных ассоциаций, включая госпитальные штаммы бактерий с полирезистентностью к антибактериальным лекарственных средствам. «Диоксизоль — Дарница» практически не всасывается, не обладает местно раздражающим действием, не метаболизируется, не кумулируется и обладает аналгетическим эффектом.

Увлажнения асептических марлевых повязок разработанным комплексом позволяет создать влажную среду на поверхности раны со специальными свойствами. а именно:

• антибиотик (подбирается индивидуально), например, рифампицин — полусинтетический препарат, бактерицидно действует на грамположительные и грамотрицательные бактерии, а также споровые бактерии и стафилококки, устойчивые к пенициллину и другим антибиотикам. Он имеет продолжительно действие (до 12 часов).

• химиопрепарат широкого спектра бактерицидного действия, влияет на анаэробные инфекции и простейшие (трихомонады, лямблии, амебы и т.п.) например, метронидазол (мератин).

• ГКС, например, раствор гидрокортизона ацетата, который имеет противоаллергическое, противовоспалительное, десенсибилизирующее, антитоксическое и иммунодепрессивное действие. Также он уменьшает проницаемость капилляров, снижает отек и экссудацию раны.

Борная кислота использована в связи с ее увеличенной растворимостью (1:25) и дополнительным антисептическим действием.

При полном покрытии всей поверхности постнекрэктомической раны «молодыми» грануляциями снимали сетчатое покрытие «Grassolind neutral» и выполняли аутодермопластику.

Сроки окончательного очищения ожоговых ран после выполнения первичной некрэктомии в основной группе составили (4,2±0,6) суток, а в группе сравнения — (6,4±0,8) суток, что свидетельствует об ускорении процесса отторжения остатков некротических тканей. Сроки формирования полноценных грануляций у пациентов основной группы составили (7,5±1,2) суток, а в группе сравнения (10,3±1,4) суток. Это позволило выполнять первую аутодермопластику в основной группе через (8,3±0,7) суток, а в группе сравнения на (12,6±1,1) сутки.

Сроки восстановления кожного покрова у пациентов основной группы составили (24,4±1,8) суток, а в группе сравнения (32,1±1,4) суток, что позволило сократить время стационарного лечения с (36,4±2,1) суток в группе сравнения до (28,3±1,6) суток в основной группе. Основные результаты лечения представлены на рис. 4.

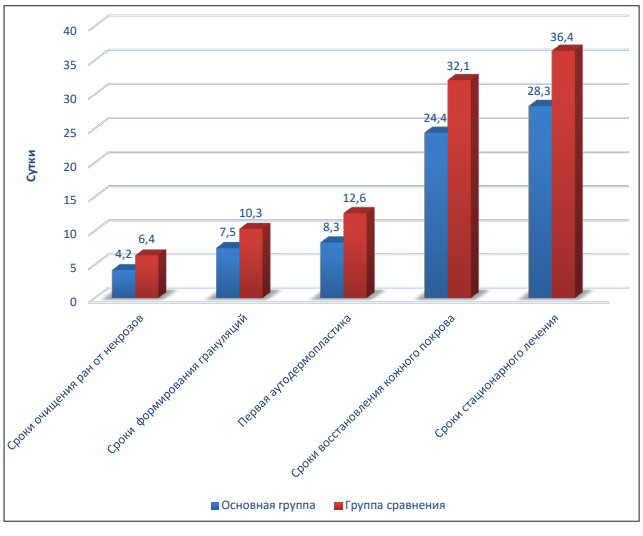

Рис. 4. Клиническая оценка эффективности лечения (сутки)

Важным для оценки эффективности лечения глубоких ожогов является процент приживления кожных лоскутов в результате операции аутодермопластики. В основной группе он составил (93,2±3,6) % поверхности тела, а в группе сравнения (82,4±3,2) % поверхности тела, что определяет улучшение указанных показателей клинического лечения пациентов.

Сроки восстановления кожного покрова в значительной степени определяются площадью глубокого поражения, от которого зависит количество необходимых оперативных вмешательств (Табл.). Общее количество операций в группе сравнения составило 214 из них некрэктомий 96, а количество аутодермопластик 118.

Таблица

Средние сроки восстановления кожного покрова в зависимости от метода лечения и площади глубоких ожогов

Площадь глубокого ожога, % поверхности тела	Средние сроки восстановления кожного покрова (сутки)	
	Основная группа (n = 57)	Группа сравнения (n = 55)
До 10 %	18,6±0,6 * n=28	27,5±0,8 n=26
11-20 %	24,3±0,7 * n=22	31,3±0,7 n=20
21-30 %	30,5±1,3 * n=7	37,7±0,6 n=9

Примечание. * p<0,05 — достоверные различия при сравнении данных основной и группы сравнения пациентов.

В основной группе общее количество оперативных вмешательств составило 178 из них некрэктомий — 85, а операций направленных на восстановление кожного покрова — 93.

Таким образом, разработанный способ позволяет повысить эффективность лечения распространенных глубоких ожогов за счет поэтапной атравматической подготовки направленной на стимуляцию восстановления микроциркуляторного русла, процессов пролиферации и грануляции в пораженных тканях. При этом сократилось время очищения постнекрэктомических ран, период формирования грануляций и первой операции кожной пластики, что обеспечило сокращение восстановления кожного покрова на 7,7 суток, а стационарного лечения на 8,1 сутки.

Выводы

1. Предложен способ поэтапной атравматичной подготовки глубоких ожогов к аутодермопластике после нерадикальной первичной некрэктомии путем стимуляции процессов демаркации, пролиферации и формирования грануляционного покрова.
2. Способ обеспечивается применением нейтральных раневых покрытий и орошением комплексным многокомпонентным раствором на этапах проводимого лечения.
3. Разработанный способ способствует сокращению очищения ран после некрэктомий, ускоряет период формирования грануляций и сроки первой операции кожной пластики, что обеспечивает сокращение периода восстановления кожного покрова и стационарного лечения.

ЛИТЕРАТУРА

1. Сучасне визначення сепсису та септичного шоку у хворих з глибокими поширеними опіками / [Г. П. Козинець, О. Ю. Сорокіна, С. В. Слєсаренко, Ж. В. Філіп]. – Хірургія України, 2017. – №1. – С. 109 – 117.
2. Сучасні технології лікування хворих з критичними та надкритичними опіками / [Нагайчук В. І. , Хіміч С. Д., Желіба М. Д. та ін.]. – Вісник Вінницького національного медичного університету, 2017. – Т. 21. – №2. – С. 428–433.
3. Хирургическая подготовка глубоких ожоговых ран к аутодермопластике / [А. С. Ковалев, А. Е. Войновский, В. А. Мензул и др.]. – Вестник Национального медико-хирургического Центра им. Н. И. Пирогова, 2010. – Т. 5, № 2. – С. 55–59.
4. Пекарский Д. Е. К построению проекта адекватной классификации ожоговой болезни / Д. Е. Пекарский. – Клиническая хирургия, 1981. – №3. – С.41 – 43.
5. Торгунаков А. П. Нерешенные вопросы хирургической обработки ран. Требует ли ожоговая рана обособленной терминологии? / А. П. Торгунаков. – Политравма, 2015. – № 1. – С. 63 – 68.
6. Пат. 118139 u UA; A61F 13/00 Спосіб стимуляції приживлення вільних аутотрансплантатів при глибоких опіках О. В. Кравцов, Ю. І. Козін, Ю. І. Ісаєв , А. А. Цогоєв, ДУ «Інститут загальної та невідкладної хірургії імені В. Т. Зайцева НАМН України». – u201700987, Заявл. 03.02.2017; Опубл. 25.07.2017, Бюл. №14.

ЕТАПНА ПІДГОТОВКА ГЛИБОКИХ ОПІКІВ ДО АУТОДЕРМОПЛАСТИКИ ПІСЛЯ НЕКРЕКТОМІЇ.

В. В. Бойко, О. В. Кравцов, Ю. І. Ісаєв, Ю. І. Козін, А. А. Цогоєв, Т. А. Курбанов

Резюме. Розроблено та використано в клінічних умовах спосіб етапної підготовки глибоких опіків до аутодермопластики після некректомії у 57 постраждалих з термічною травмою. Спосіб полягав у застосуванні нейтральних ранових покриттів, режиму перев'язок і зрошення розробленим комплексним багатокомпонентним розчином на етапах проведеного лікування. Встановлено позитивний вплив запропонованого лікування на перебіг ранового процесу і поліпшення основних клінічних показників лікування.

Ключові слова: *опіки, місцеве лікування, рановий процес.*

STAGED PREPARATION OF DEEP BURNS TO AUTODERMOPLASTIKS AFTER NECROTOMY

V. V. Boyko, A. V. Kravtsov, Yu. I. Isaev, Yu. I. Kozin, A. A. Tsogoev, T. A. Kurbanov

Summary. A method was developed and used under clinical conditions for the stepwise preparation of deep burns for autodermoplasty after necrectomy in 57 patients with thermal injury. The method consisted in the application of neutral wound dressings, dressings and irrigation regimen developed complex multicomponent solution at the stages of treatment. A positive effect of the proposed treatment on the course of the wound healing process and improvement of the main clinical indicators of treatment was established.

Key words: *burns, local treatment, wound process.*